



Octubre-Diciembre 2024
Vol. 2, núm. 4 / pp. 223-230

Recibido: 27 de Septiembre de 2024
Aceptado: 07 de Octubre de 2024

doi: 10.35366/118095



Palabras clave:
síndrome medular central,
espondilosis, cervical.

Keywords:
central cord syndrome,
spondylosis, cervical.

* Instituto Tecnológico y
de Estudios Superiores de
Monterrey, Campus Guadalajara.
Guadalajara, Jalisco, México.

† Centro Médico Nacional
de Occidente. Instituto
Mexicano del Seguro Social,
Guadalajara, Jalisco, México.

§ Hospital General "Dr. Jesús
Gilberto Gómez Maza". Tuxtla
Gutiérrez, Chiapas, México.

ORCID:

† 0000-0002-5532-5318

‡ 0000-0001-8586-5246

** 0009-0001-2921-5262

†† 0009-0004-3858-9604

§§ 0009-0003-6349-1724

¶¶ 0009-0004-5522-7402

*** 0009-0000-7793-6761

Correspondencia:

José María Jiménez Ávila

E-mail: josemajimenez@hotmail.com

Síndrome medular central traumático secundario a espondilosis cervical

Traumatic central cord syndrome secondary to cervical spondylosis

José María Jiménez Ávila,^{*,†,¶} Seung Hyun Jeong,^{*,‡}
Gladis Ruelas Ramos,^{†,**} Alejandro Ramírez Gómez,^{†,††} Mario Santillán Domínguez,^{†,§§}
Julio César Osuna Coutiño,^{§,¶¶} Leonardo Alberto Culebro Flores^{§,***}

RESUMEN

Introducción: el síndrome medular central (SMC), el más común, es causado frecuentemente por la hiperextensión de la columna cervical, principalmente en personas con espondilosis preexistente. Estas lesiones son resultado de la compresión producida por osteofitos y ligamento amarillo hipertrofiado, causando daño y necrosis de la médula central. **Objetivo:** se identificó la relación entre la presencia de la espondilosis cervical y el desarrollo del SMC secundario a traumatismos a nivel de la columna cervical. **Material y métodos:** se realizó un estudio retrospectivo y descriptivo en el Centro Médico Nacional de Occidente en México en el período 2023 a 2024, donde se analizaron los pacientes con espondilosis cervical y SMC secundario a traumatismo en columna cervical. **Resultados:** el SMC fue más frecuente en el sexo masculino y de edad avanzada. El mecanismo de lesión más encontrado fue la hiperextensión cervical con 60% de los casos. Todos los pacientes presentaron paresias o hipoestesias de miembros superiores, en quienes el hallazgo de imagen más frecuente fue la protrusión discal, presente en 93%. Las intervenciones más realizadas fueron la instrumentación cervical anterior y la descompresión con bisagra, abarcando 33% en ambos escenarios. **Conclusión:** el abordaje del SMC debe considerar su causa subyacente y los factores degenerativos asociados. La decisión para una intervención quirúrgica en pacientes con SMC debe fundamentarse en la localización de la lesión, niveles afectados y la presencia de lordosis, además de tomar en cuenta la experiencia del cirujano y expectativas del paciente.

ABSTRACT

Introduction: central cord syndrome (CCS), the most common spinal cord syndrome, is frequently caused by hyperextension of the cervical spine, primarily in individuals with preexisting spondylosis, these lesions result from compresión caused by osteophytes and hypertrophied ligamentum flavum, causing damage and necrosis of the spinal cord. **Objective:** the relationship between the presence of cervical spondylosis and the development of CCS secondary to spine trauma was identified. **Material and methods:** a retrospective and descriptive study was conducted at Centro Médico Nacional de Occidente in Mexico from 2023 to 2024, analyzing patients with cervical spondylosis and CCS secondary to cervical spine trauma. **Results:** CCS was more frequent in older males. The most common mechanism of injury was cervical hyperextension, which occurred in 60% of cases. All patients presented paresis or hypoesthesia of the upper limbs, with the most frequent imaging



Citar como: Jiménez ÁJM, Jeong SH, Ruelas RG, Ramírez GA, Santillán DM, Osuna CJC, et al. Síndrome medular central traumático secundario a espondilosis cervical. Cir Columna. 2024; 2 (4): 223-230. <https://dx.doi.org/10.35366/118095>



*finding being disc protrusion, found in 93% of cases. The most common interventions were the anterior cervical instrumentation and hinge decompression, each accounting for 33%. **Conclusion:** the approach to CCS should consider its underlying cause and associated degenerative factors. The decision for surgical intervention in patients with CCS should be decided upon the location of the lesion, levels affected, and presence of lordosis, in addition to the surgeon's experience and patient's expectations.*

INTRODUCCIÓN

El síndrome central medular (SCM) es el más frecuente de éstos y está presente en 9% de todas las lesiones de este tipo, siendo el más común la lesión traumática incompleta de la médula espinal cervical. Se reportó por primera vez por Thornburn en 1887 y fue popularizada por Schneider y colaboradores en 1954.

La hiperextensión de la columna cervical con alguna espondilosis preexistente es el mecanismo más común de este tipo de lesión. Las imágenes de la columna cervical en pacientes con síndrome medular central revelan estenosis por espondilosis, fractura-luxación o secuestro discal, sin estenosis espinal. Estas lesiones son el resultado de la compresión aguda anteroposterior por parte de los osteofitos preexistentes en la parte anterior y del ligamento amarillo hipertrofiado en la parte posterior, los cuales contribuyen a la hematomielia y a la necrosis de la médula central.^{1,2}

Epidemiología

La incidencia anual de mielopatía como resultado de la espondilosis cervical es de aproximadamente 4 de cada 100,000 habitantes, se espera que la incidencia de MEC aumente con el envejecimiento de la población. A la mayoría de los pacientes se les diagnostica por primera vez a los 50 años; la mielopatía es poco común antes de los 40 años. En un centro regional de neurociencia en el Reino Unido, la causa más común de paraparesia espástica o cuadriparesia entre 585 pacientes fue la mielopatía espondilótica cervical (MEC) (24%), seguida de tumor (16%), esclerosis múltiple (18%) y enfermedad de las neuronas motoras (4%).

A menudo se considera parte de un espectro de enfermedades degenerativas de la columna cervical que van desde dolor de cuello o espondilosis hasta radiculopatía y mielopatía.³

Fisiopatología y etiología

Este síndrome se caracteriza por su debilidad en las extremidades superiores más prominente que

en las inferiores, así como un grado variable de alteraciones sensoriales y pérdida del control de la vejiga, la afectación de las células de la asta anterior provoca una debilidad en los brazos mayor que en las piernas, secundaria a la topografía de los tractos corticoespinales. Las correlaciones de las imágenes por resonancia magnética y la histopatología no sugieren la hematomielia de la hipótesis de Schneider, de hecho, la alteración de la materia gris central es mínima y la alteración axónica y la inflamación están más extendidas en la sustancia blanca.^{2,4}

La etiología está relacionada principalmente con lesiones por hiperextensión de la columna cervical, por lo general, la médula espinal sufre una lesión debido a una fuerza de compresión anteroposterior, particularmente en individuos con estenosis y espondilosis cervical preexistentes, lo que los predispone a sufrir una lesión de la médula. Este mecanismo clásico implica una fuerza de compresión que afecta a la médula espinal, incluso en ausencia de lesión ósea evidente.⁵

Las principales características estenóticas de la columna que contribuyen todavía se debaten: la médula espinal está comprimida posteriormente por el abultamiento anterior del ligamento amarillo, anteriormente por osteofitos marginales, abultamiento del disco o por cualquier combinación de esas tres características.¹

El SMC también puede manifestarse tras fracturas de la columna cervical, con o sin luxación, como consecuencia de una hernia discal aguda. Esta presentación multifacética subraya las diversas formas en que la médula espinal puede verse comprometida en escenarios traumáticos. Anteriormente, la presencia de osteofitos, así como de hernias discales calcificadas o no calcificadas, puede contribuir al estrechamiento del canal espinal en áreas focales específicas. Este síndrome frecuentemente asociado con incidentes traumáticos, cuando coexiste con un accidente cerebrovascular reciente introduce un nivel de rareza que exige atención y exploración.

La interacción entre las patologías espinales y cerebrales en este plantean un enigma diagnóstico, enfatizando la necesidad de que los profesionales de la salud amplíen sus consideraciones más allá de las presentaciones típicas.⁵

Barz y colaboradores mencionan que el presunto mecanismo patológico es la compresión aguda de la médula espinal entre el ligamento amarillo engrosado, un osteofito o disco intervertebral en el momento de la hiperextensión es debido a una falta de espacio, en segundo lugar, se produce una respuesta compleja que aún no se comprende completamente e incluye edema, una respuesta inflamatoria y apoptosis de las células neuronales.^{3,6} Hernández y colaboradores mencionan tres importantes factores fisiopatológicos que contribuyen al desarrollo de la mielopatía:³

Factores de riesgo estáticos: incluyen la estenosis espinal congénita, hernia de material del disco, osteofitos e hipertrofia ligamentosa. La estenosis espinal congénita estrecha la columna vertebral, lo que puede provocar isquemia local, lesión de las células neurales y apoptosis, y una alta probabilidad de desarrollo posterior de mielopatía cervical. Tanto las hernias de disco como los desgarros del anillo fibroso ejercen presión sobre las vértebras y pueden desarrollar osteofitos, las cuales pueden estabilizar las vértebras, pero cuyo crecimiento excesivo puede contribuir a la compresión del cordón y la vasculatura circundante. Igualmente, se sabe que la osificación del ligamento amarillo o del ligamento longitudinal posterior estrecha el canal espinal y contribuye a la mielopatía cervical progresiva.

Factores de estrés dinámico: son movimientos anormales de la columna cervical durante la flexión o la extensión, que puede contribuir a la lesión de la médula espinal de forma sinérgica con factores mecánicos estáticos. La flexión de la columna cervical puede conducir a la compresión de la médula espinal contra las barras osteofíticas, mientras que la extensión puede conducir a la compresión contra el ligamento amarillo hipertrofiado. Las fuerzas mecánicas estáticas dan como resultado una lesión directa de la población neuronal y de las células gliales. Además, las lesiones dinámicas repetitivas aplicadas a la médula espinal durante la flexión y extensión de la columna cervical estiran aún más los axones y los hacen más vulnerables a lesiones secundarias.

Isquemia de la médula espinal: la isquemia puede ser el resultado de la compresión directa de vasos más grandes, como la arteria espinal anterior, y la reducción general del flujo en el plexo pial, así como en las pequeñas arterias penetrantes que irrigan la médula. La alteración del flujo venoso puede provocar una congestión venosa significativa y contribuir a la isquemia de la médula espinal. El

flujo vascular puede disminuir a través de la arteria espinal anterior y las arterias radicales cuando los vasos se estiran sobre un disco o un cuerpo vertebral. La isquemia del vaso conduce a una mala perfusión de los oligodendrocitos vasculares dependientes, lo que lleva a la muerte de los oligodendrocitos por apoptosis y la desmielinización neural subsiguiente. La región de la médula espinal más afectada (C5 a C7) es coincidentemente el área con el suministro vascular más vulnerable.

Presentación clínica

Según Kim, los síntomas clínicos suelen aparecer después de los 40 años, a medida que progresan los cambios degenerativos y son aproximadamente 50% más comunes en hombres que en mujeres, los cuales varían según el segmento cervical afectado y el grado de compresión. Los pacientes tienen un curso de la enfermedad que causa deterioro lentamente y causando parestesia general de las extremidades superiores y torpeza de las manos.⁷ La presentación clínica suele ser bimodal, con características únicas entre jóvenes y ancianos. Los pacientes más jóvenes sufren el síndrome de médula central debido a lesiones de alta velocidad, como accidentes de tráfico o lesiones deportivas. El síndrome en este grupo de edad puede ocurrir debido a una columna vertebral inestable, un prolapso de disco traumático o debido a una lesión del cuello por hiperextensión en un canal estrecho congénito ya estenosado. La población de edad avanzada presenta lesiones debido al movimiento relativo del cuello y la cabeza con el tronco (lesión por latigazo cervical y por hiperextensión (*Figura 1*).⁸

Por lo general, las funciones bilaterales de las manos se ven predominantemente afectadas, los síntomas sensoriales son variables, la disfunción de la vejiga generalmente se manifiesta como retención urinaria y el tono anal puede verse afectado. La espasticidad está presente junto con un déficit neurológico severo.⁸ Pueden experimentar debilidad de los músculos de las extremidades superiores e inferiores, parestesias, incontinencia urinaria y alteraciones de la marcha, además, se quejan de una disminución de la motricidad fina. Puede presentarse hiperpositividad del reflejo tendinoso profundo (excepto cuando coexista una radiculopatía cervical), el *clonus* del tobillo, el signo de Babinski y el signo de Hoffman pueden considerarse positivos en pacientes. Se puede observar una disminución de la sensación de dolor y temperatura

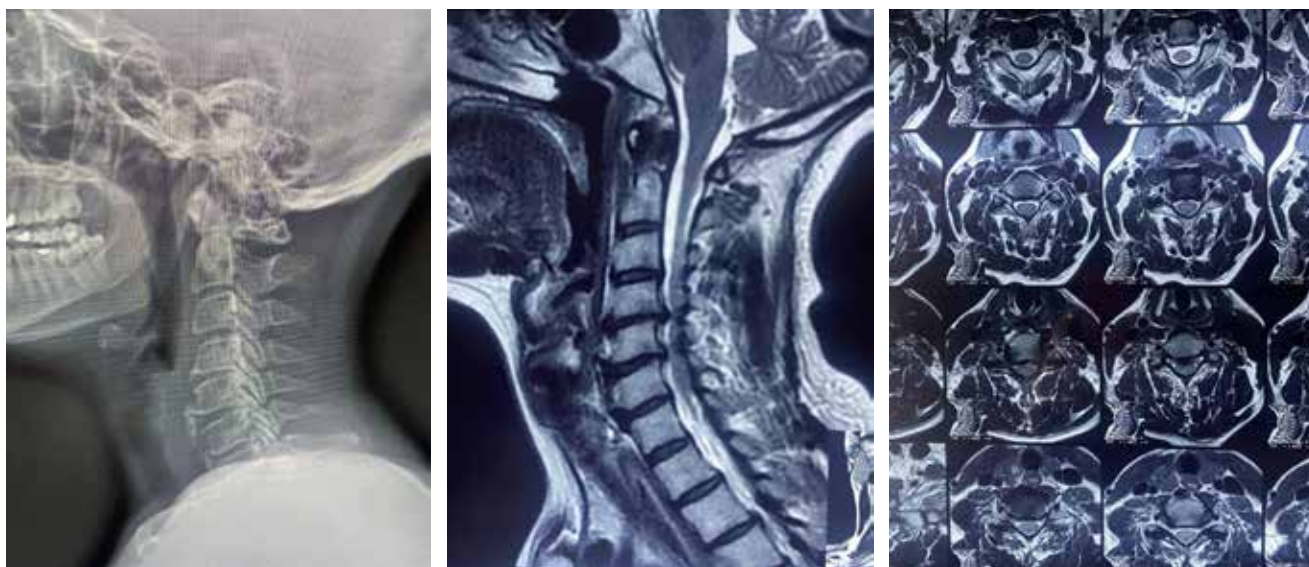


Figura 1: Signos radiográficos y de resonancia magnética en un paciente con espondilosis cervical.

y de la sensación de posición y vibración en ambos lados de las extremidades superiores y/o inferiores.⁷

Diagnóstico por imagen

La evaluación radiográfica consiste en vistas ortogonales de la columna cervical con la boca abierta para determinar cualquier fractura de la región C1 y C2. Una angulación de más de 11° y una traslación de > 3.5 mm de una vértebra sobre la adyacente se considera inestable. Para las lesiones que son estables en la evaluación radiológica, la estabilidad se puede confirmar mediante radiografías dinámicas, el desplazamiento facetario, cifosis discal segmentaria local, aumento interespinal la distancia y la anterolistesis son los criterios de inestabilidad dados por Roy Camillie. Cualquier fractura que no se vea en las radiografías o que sea dudosa en las radiografías se puede confirmar con una tomografía computarizada, lo cual proporciona una mejor comprensión de la alteración de la anatomía ósea.⁸

En cuanto a la resonancia magnética, ésta es más útil para determinar la afectación de los tejidos blandos y los cambios en el conducto medular y se considera la mejor modalidad. Las secuencias ponderadas en T2 y STIR son importantes para evaluar la lesión del disco, además de valorar la inestabilidad ligamentosa oculta hasta dentro de las primeras 48 horas del traumatismo.^{8,9} Entre los hallazgos en RM cabe destacar lo siguiente:⁹

1. La lesión del complejo ligamentoso posterior y la lesión de la médula pueden observarse como señales hiperintensas.
2. La presencia de intensidad prevertebral también puede ser otro signo de inestabilidad.
3. La presencia de una señal hipointensa rodeada por un halo hiperintenso en imágenes potenciadas en T2 se observa en casos de hemorragia del conducto medular, lo cual es un indicador de mal pronóstico para el resultado neurológico.

MATERIAL Y MÉTODOS

Se realizó un estudio retrospectivo y descriptivo de una serie de casos de pacientes del Centro Médico Nacional de Occidente IMSS, Guadalajara, Jalisco, quienes fueron atendidos por un síndrome medular central secundario a traumatismo en la columna vertebral durante el período de septiembre de 2023 a septiembre de 2024. Las variables (diagnóstico, mecanismo de lesión, tiempo de evolución, síntomas al ingreso, hallazgos en estudio de imagen, procedimiento realizado y evolución en consulta) fueron representadas en frecuencias y porcentajes. La variable de edad fue calculada por medio de media y desviación estándar.

Selección de evidencia

Para realizar la actualización, se llevó a cabo un proceso de búsqueda de literatura y de selección

de artículos, utilizando las palabras clave: síndrome medular central, traumático y espondilosis cervical en PubMed, Cochrane y OVID de los últimos cinco años. Los artículos fueron revisados por tres autores independientes con base en los siguientes criterios de inclusión: 1) artículos de revisión, revisiones sistemáticas, cohortes prospectivos y retrospectivos y reportes de casos; 2) descripción del síndrome medular central; 3) asociado a traumatismo; 4) descripción de la relación del síndrome medular central con la presencia de espondilosis cervical; y 5) artículos escritos en inglés o español. Las editoriales, artículos sin texto completo y artículos preaprobados fueron excluidos. Se identificaron 34 artículos, en los cuales se incluyeron dos artículos extraídos de otros medios, abarcando un total de

nueve artículos para la revisión bibliográfica de esta serie de casos (*Figura 2*).

RESULTADOS

Del periodo comprendido de septiembre de 2023 a septiembre de 2024 se localizaron un total de 15 pacientes afectados por mielopatía cervical crónica agudizada en tres (20%), no se especificó el nivel afectado, cinco (33%) tenían un solo nivel afectado, tres (20%) tenían dos niveles afectados y cuatro (27%) tenían tres o más niveles afectados.

Tres (20%) pacientes presentaron una puntuación MJOA de 12-14, 12 (80%) pacientes una puntuación de menos de 11 y ningún paciente presentó una puntuación igual o mayor a 15.

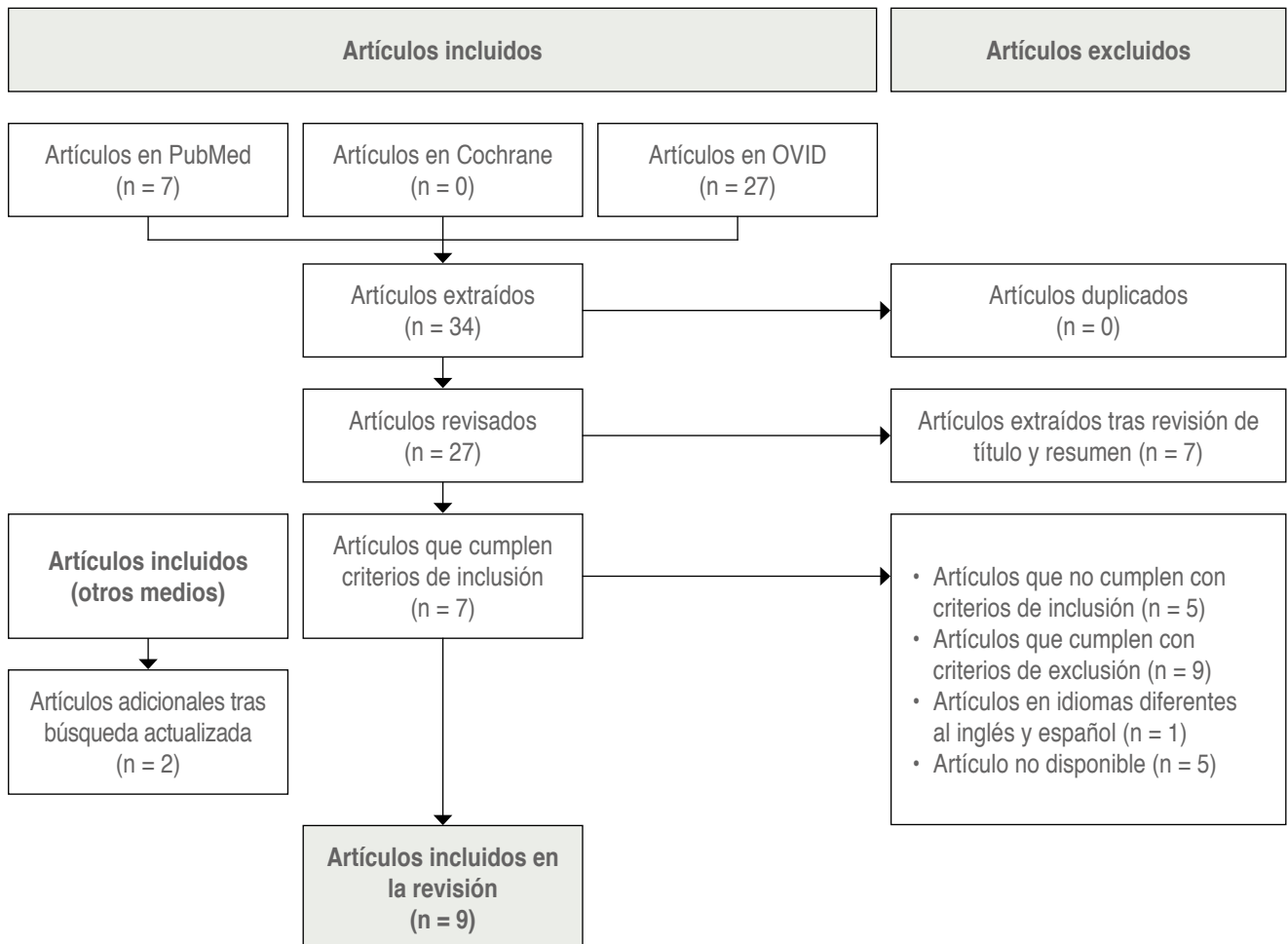


Figura 2: Diagrama de flujo del proceso de búsqueda de literatura del síndrome medular central traumático secundario a espondilosis cervical basado en el modelo PRISMA.

Tabla 1: Datos demográficos. Espondilosis cervical asociado a traumatismo. Centro Médico Nacional de Occidente, IMSS (N = 15).

Variables	n (%)	Variables	n (%)
Niveles afectados		Hallazgos en imagen	
Sin especificar niveles afectados	3 (20)	Protrusión discal	14 (93)
1	5 (33)	Osteofitos	9 (60)
2	3 (20)	Hipertrofia del ligamento amarillo	4 (27)
≥ 3	4 (27)	Hipertrofia facetaria	1 (7)
Puntuación mJOA		Esclerosis subcondral	6 (40)
15 a 18 puntos	0 (0)	Fusión vertebral	1 (7)
12 a 14 puntos	3 (20)	Mielomalacia	7 (47)
< 11 puntos	12 (80)	Pérdida de lordosis cervical	1 (7)
ASIA		Procedimiento realizado	
A	2 (13)	Ninguno	5 (33)
B	1 (7)	Instrumentación cervical anterior	1 (7)
C	10 (67)	Instrumentación cervical posterior	5 (33)
D	2 (13)	Disectomía	4 (27)
E	0 (0)	Laminoplastia	4 (27)
Mecanismo de lesión		Corpectomía o hemi-corpectomía	1 (7)
Hiperextensión cervical	9 (60)	Fusión	1 (7)
Traumatismo craneal	5 (33)	Descompresión con bisagra	2 (13)
Politraumatismo	1 (7)	Colocación de placa cervical anterior	5 (33)
Evolución de la mielopatía (años)		Colocación de caja intersomática	2 (13)
Desconocido	4 (27)	Colocación de malla	1 (7)
< 1	2 (13)	Evolución en consulta	
1 a 5	7 (47)	Paciente fuera del protocolo o sin	3 (20)
6 a 10	1 (7)	Defunción	2 (13)
> 10	1 (7)	Deambulacion asistida	3 (20)
Síntomas al ingreso		Dolor y/o rigidez de cervicales	1 (7)
Parestesia y/o hipoestesia de miembros superiores	15 (100)	Parestesia y/o hipoestesia de miembros superiores	7 (47)
Parestesia y/o hipoestesia de miembros inferiores	13 (87)	Parestesia y/o hipoestesia de miembros inferiores	2 (13)
Ageusia	1 (7)	Claudicación	1 (7)
Anosmia	1 (7)	Seguimiento en Rehabilitación	6 (40)
Ausencia de reflejo bulbocavernoso	2 (13)	Alta de Traumatología y Ortopedia	5 (33)
		Evolución mielopatía	
		Tiempo, media ± desviación estándar	3.3 ± 4.6

mJOA = escala modificada de la *Japanese Orthopaedic Association*. ASIA = escala de la *American Spinal Injury Association* (Asociación Americana de Lesiones de la Columna Vertebral).

Según la clasificación del estado neurológico de ASIA, dos (13%) se encontraban en ASIA A, uno (7%) ASIA B, 10 (67%) ASIA C, dos (13%) ASIA D y ningún paciente presentó ASIA E.

En el total de la población, el mecanismo de lesión en nueve (60%) fue por hiperextensión cervical, cinco (33%) por traumatismo intracraneal y uno (7%) por politraumatismo.

El tiempo de evolución de la mielopatía en 4/15 (27%) fue desconocido, 2/15 (13%) menor a año, 7/15 (47%) de uno a cinco años, 1/15 (7%) de seis a 10 años y en 1/15 (7%) fue mayor a 10 años.

Al ingreso los 15 pacientes presentaron parestias o hipoestesias de miembros superiores, 13 (87%) parestias o hipoestesias de miembros pélvicos, uno (7%) ageusia, uno (7%) anosmia, dos (13%) ausencia de reflejo bulbocavernoso o cremastérico.

Por hallazgos radiológicos en resonancia magnética 14 (93%) presentaron protrusión discal, nueve (60%) osteofitos, cuatro (27%) hipertrofia ligamento amarillo, uno (7%) hipertrofia facetaria, seis (40%) esclerosis subcondral, uno (7%) fusión vertebral, siete (47%) mielomalacia y uno (7%) pérdida de la lordosis cervical.

Del total de los pacientes, en cinco (33%) no se realizó ningún procedimiento quirúrgico, en uno (7%) se realizó una instrumentación cervical anterior, cinco (33%) instrumentación cervical posterior, cuatro (27%) discectomía, cuatro (27%) corpectomía o hemicorpectomía, uno (7%) fusión, dos (13%) descompresión con bisagra, cinco (33%) colocación de placa cervical anterior, dos (13%) colocación de caja intersomática y uno (7%) colocación de malla.

La evolución del padecimiento en la consulta externa no se registró en tres (20%) debido a pérdida del seguimiento, dos (13%) fueron defunciones, tres (20%) necesitaron deambulaci3n asistida, uno (7%) presentó dolor o rigidez cervical, siete (47%) parestesias o hipoestesia de extremidades inferiores, dos (13%) parestesias o hipoestesia de extremidades superiores, uno (7%) claudicaci3n, seis (40%) tuvieron seguimiento en rehabilitaci3n y

cinco (33%) fueron dados de alta de traumatología y ortopedia (Tabla 1).

DISCUSIÓN

El SMC asociado a espondilosis cervical es una entidad que está presente en 12.9% de los pacientes que han sufrido un traumatismo a nivel cervical y ocurre más frecuentemente en el sexo masculino con edad avanzada (> 65 años), por lo que es importante tenerlo presente como un diagnóstico diferencial cuando se nos presente un paciente, se espera que incremente su incidencia con el aumento de edad de la poblaci3n y la mayor proporci3n de adultos mayores activos, ya que este tipo de paciente presenta un desgaste relacionado con la edad, que afecta los discos intervertebrales, apareciendo signos de espondiloartritis y la presencia de osteofitos, lo cual condiciona una

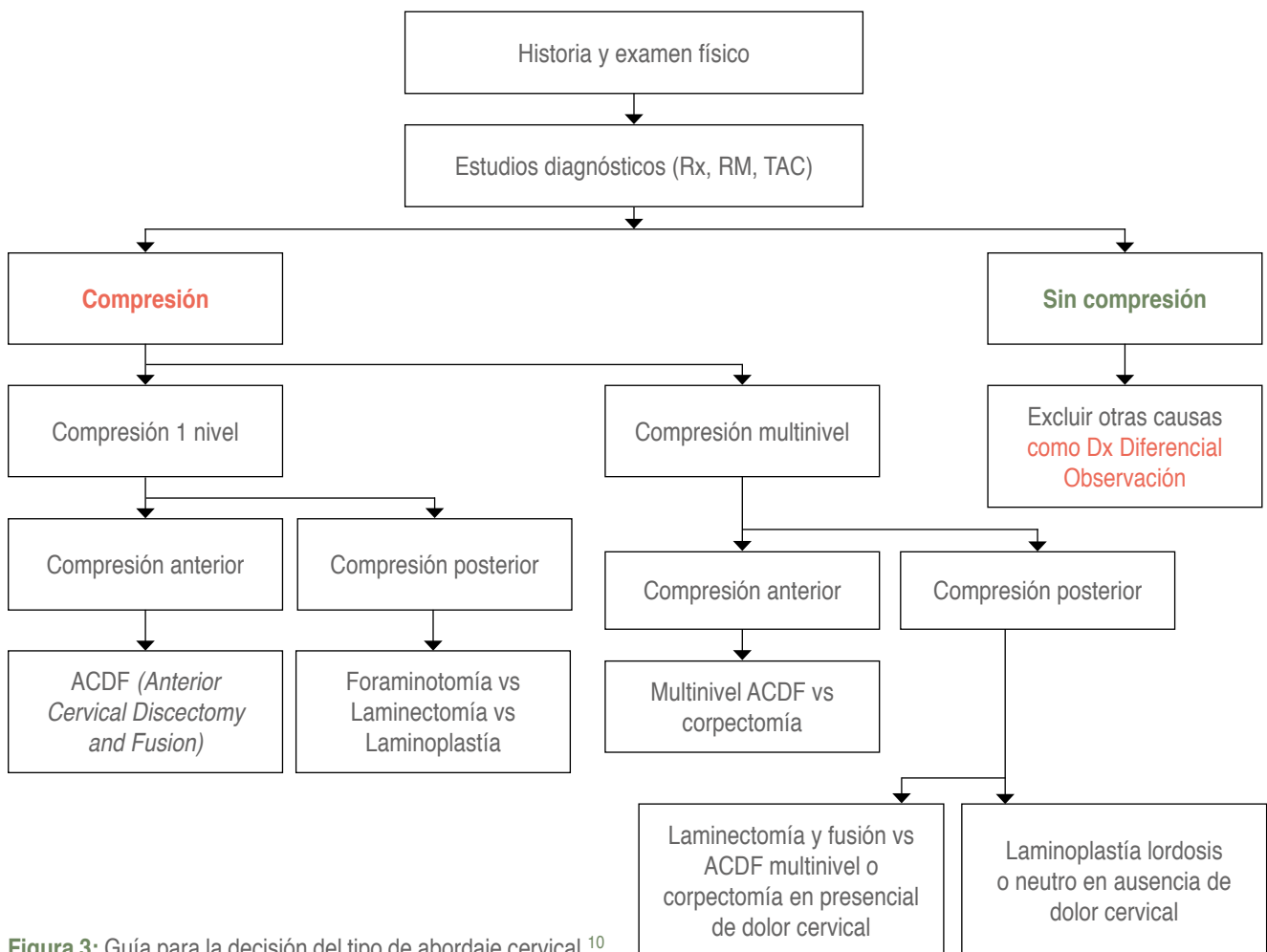


Figura 3: Guía para la decisi3n del tipo de abordaje cervical.¹⁰

estenosis del conducto medular cervical preexistente, y su evolución generalmente es progresiva y lenta.

Regularmente el mecanismo de lesión produce compresión de la médula espinal por estenosis de conducto espinal cervical, sin generar una inestabilidad en el segmento cervical afectado, en ocasiones los pacientes pueden estar asintomáticos a pesar de preexistir una estrechez del conducto, pero al momento del traumatismo, los síntomas se exacerban, provocando lesiones medulares, algunas transitorias o definitivas, las cuales van desde las parestesias hasta la lesión medular completa que puede evolucionar a la mejoría con tratamiento conservador o bien presentar complicaciones irreversibles que pueden desencadenar la defunción del paciente.

Aunque se acepta en general la indicación quirúrgica para tratar los casos que se demuestra compresión y la instrumentación para estabilizar (generalmente necesaria por la liberación extensa que se requiere), se ha podido observar en diversos estudios que aún en los pacientes que no se interviene se pueden obtener buenos resultados, por lo que aún se debe continuar la investigación al respecto para poder encontrar el mejor protocolo de manejo para estos pacientes y lograr un buen pronóstico, que en la actualidad puede ser desde aceptable hasta muy malo.

CONCLUSIONES

Un paciente que presenta un SMC asociado a espondilosis cervical debe diagnosticarse de manera etiológica junto con sus factores asociados con el proceso degenerativo, manteniendo los conceptos de inmovilización temprana y una estabilización en caso de una lesión estructural, el cual debe enfocarse para descomprimir, estabilizar, restablecer la alineación y el balance, logrando la fusión. Dado que, aunque de forma variable en cada paciente, a veces sutil y de evolución lenta, sí existen signos y síntomas clínicos que nos pueden dar una oportunidad para diagnosticar a los pacientes con estenosis del conducto medular cervical, y evitar en lo posible las agudizaciones traumáticas que pueden ser catastróficas, además de ser más difíciles en su tratamiento y costosas.

La decisión quirúrgica al momento de decidir realizar una cirugía, deberá tomar en cuenta tres factores importantes: a) donde se encuentra la compresión (anterior-posterior); b) si son uno o varios niveles; y c) persistencia de la lordosis.

En donde la decisión estará sustentada en la evidencia, experiencia, los conocimientos y sus habi-

lidades, tomando en cuenta siempre las expectativas del paciente bajo un contexto ético (*Figura 3*).

REFERENCIAS

1. Bailly N, Diotalevi L, Beauséjour MH, Wagnac É, Mac-Thiong JM, Petit Y. Numerical investigation of the relative effect of disc bulging and ligamentum flavum hypertrophy on the mechanism of central cord syndrome. *Clin Biomech* (Bristol, Avon). 2020; 74: 58-65. doi: 10.1016/j.clinbiomech.2020.02.008.
2. Divi SN, Schroeder GD, Mangan JJ, Tadley M, Ramey WL, Badhiwala JH, et al. Management of acute traumatic central cord syndrome: a narrative review. *Global Spine J*. 2019; 9: 89S-97S. doi: 10.1177/2192568219830943.
3. Hernández LGD, Escobar OD, Cerón JR, Moheno GAJ, Gorordo DLA. Mielopatía espondilótica cervical: lo que el médico en el servicio de urgencias debe saber. *Rev Educ Investig Emer*. 2022; 4: 273-282. doi: 10.24875/REIE.21000095.
4. Bulloch L, Spector, L, Patel A. Acute Traumatic Myelopathy: Rethinking Central Cord Syndrome. *J Am Acad Orthop Surg*. 2022; 30: 1099-1107. doi: 10.5435/JAAOS-D-22-00260.
5. Kee HT, Harun MHB, Mohamed-Ramlee FA, Lim TS, Che-Hamzah F. Navigating complexity: a case report of concurrent central cord syndrome and stroke in an elderly gentleman. *Cureus*. 2024; 16: e51789. doi: 10.7759/cureus.51789.
6. Barz M, Janssen IK, Aftahy K, Krieg SM, Gempt J, Negwer C, et al. Incidence of discoligamentous injuries in patients with acute central cord syndrome and underlying degenerative cervical spinal stenosis. *Brain Spine*. 2022; 2: 100882. doi: 10.1016/j.bas.2022.100882.
7. Kim MW, Kang CN, Choi SH. Update of the natural history, pathophysiology, and treatment strategies of degenerative cervical myelopathy: a narrative review. *Asian Spine J*. 2023; 17: 213-221. doi: 10.31616/asj.2022.0440.
8. Chhabra H, Jagadeesh N, Bansal K, Yelamarthy P. Diagnosis and management of acute traumatic central cord syndrome: present consensus and narrative review. *Indian Spine Journal*. 2022; 5: 39-46. doi: 10.4103/ISJ.ISJ_40_21.
9. Izzy S. Traumatic spinal cord injury. *Continuum*. 2024; 30: 53-72. doi: 10.1212/CON.0000000000001392.
10. Anderson DG, Vaccaro AR, Phillips FM. Decision making in spinal care. 2a ed. Nueva York, NY, Estados Unidos de América: Thieme Medical; 2012. p. 141-146.

Conflicto de intereses: los autores declaran no tener ningún conflicto de intereses para la realización del presente trabajo ni haber recibido algún tipo de financiación externa.