

## Cirujano General

Volumen  
Volume 24

Número  
Number 4

Octubre-Diciembre  
October-December 2002

*Artículo:*

### Diverticulectomía con miotomía cricofaríngea como tratamiento del divertículo de Zenker: A propósito de un paciente

Derechos reservados, Copyright © 2002:  
Asociación Mexicana de Cirugía General, A. C.

Otras secciones de  
este sitio:

- 👉 [Índice de este número](#)
- 👉 [Más revistas](#)
- 👉 [Búsqueda](#)

*Others sections in  
this web site:*

- 👉 [Contents of this number](#)
- 👉 [More journals](#)
- 👉 [Search](#)



Medigraphic.com

# Diverticulectomía con miotomía cricofaríngea como tratamiento del divertículo de Zenker: A propósito de un paciente

*Diverticulectomy with cricopharyngeal myotomy as treatment for Zenker's diverticulum. A propos of one patient*

*Dr. Rivelino Antonio Maldonado*

*Dr. Roberto Suárez Moreno*

## Resumen

**Objetivo:** Describir el caso de un paciente con divertículo de Zenker resuelto quirúrgicamente.

**Sede:** Hospital de tercer nivel de atención.

**Descripción del caso:** Se trató de un paciente de 75 años de edad, con historia de 15 años de evolución clínica caracterizada por disfagia progresiva, regurgitación de alimento, halitosis, estridor laríngeo, accesos de tos postprandial y pérdida de 10 kg de peso. Un esofagograma demostró un divertículo de grandes dimensiones en la región cervical. Se procedió a cirugía efectuándose abordaje lateral izquierdo sobre el borde anterior del músculo esternocleidomastoideo, disección completa del saco diverticular, de 6 cm hasta su base, y diverticulectomía con engrapadora TA 60 mm y miotomía cricofaríngea. El control postoperatorio radiológico no mostró fuga ni presencia del divertículo.

**Conclusión:** La diverticulectomía con miotomía cricofaríngea es un procedimiento efectivo y seguro.

## Abstract

**Objective:** To describe the case of a patient with Zenker diverticulum resolved surgically.

**Setting:** Third level health care hospital.

**Description of the case:** Male patient of 75 years of age, with a history of 15 years of clinical evolution characterized by progressive dysphagia, food regurgitation, halitosis, laryngeal stridor, post-prandial coughing sprouts, and a weight loss of 10 kg. The esophagogram revealed a large sized diverticulum at the cervical region. Surgery consisted of a left lateral approach, on the anterior border of the sternocleidomastoid muscle, complete dissection of the diverticular sac, 6 cm to the base, performing diverticulectomy with a TA 60 mm stapler, and cricopharyngeal myotomy. Radiological post-operative control revealed neither leak nor presence of the diverticulum.

**Conclusion:** Diverticulectomy with cricopharyngeal myotomy is a safe and effective procedure.

**Palabras clave:** Divertículo de Zenker, diverticulectomía, miotomía cricofaríngea.

**Cir Gen 2002;24: 319-321**

**Key words:** Zenker's diverticulum, diverticulectomy, cricopharyngeal myotomy.

**Cir Gen 2002;24: 319-321**

Servicio de Gastrocirugía del Hospital de Especialidades del Centro Médico Nacional "Siglo XXI" del Instituto Mexicano del Seguro Social, México, D.F.

Recibido para publicación: 10 de enero del 2002.

Aceptado para publicación: 11 de marzo del 2002.

Correspondencia: Dr. Rivelino Antonio Maldonado. Flores Magón No. 209. Edificio Aldama "C" Departamento 212. Unidad Habitacional Nonoalco, Tlatelolco. 06900, México, D.F. Teléfono: 55 83 17 93

E-mail: aomr10946772@terra.com.mx

## Introducción

El divertículo de Zenker es una entidad poco frecuente, que se presenta en la mayoría de los casos en personas de edad avanzada, a pesar de ser un padecimiento conocido desde hace más de dos siglos, su tratamiento ha sido diverso, éstos incluyen desde resecciones bajo anestesia general, hasta procedimientos bajo anestesia local.<sup>1,2</sup>

Normalmente el tratamiento es quirúrgico en los divertículos sintomáticos, por medio de diverticulectomía sola, diverticulectomía con miotomía cricofaríngea, inversión del divertículo con miotomía o miotomía sola, sin embargo, ninguno ha demostrado ser el mejor.<sup>3</sup>

Se han obtenido buenos resultados con la diverticulopexia combinada con miotomía cricofaríngea, sin embargo, en pacientes con divertículos de gran tamaño y que no presentan contraindicación para la anestesia general la diverticulectomía con miotomía cricofaríngea es el método de elección.<sup>3-5</sup>

Presentamos el caso de un paciente con divertículo de Zenker tratado con diverticulectomía y miotomía cricofaríngea combinada y el resultado obtenido.

## Informe del caso

Un hombre de 75 años, con antecedentes de tabaquismo y alcoholismo, suspendidos ambos desde 20 y 30 años antes respectivamente, presentaba una historia de 15 años de evolución caracterizada por disfagia progresiva, regurgitación de alimentos, halitosis, estridor laríngeo, accesos de tos postprandial y pérdida de peso progresivo de 10 kg en el último año.

La evaluación inicial con la deglución de bario mostró un gran divertículo cervical con nivel de aire y bario en la radiografía de tórax (**Figura 1**), el faringoesofagograma con proyección oblicua y lateral confirmó la presencia de un divertículo de Zenker (**Figura 2**).

El paciente se operó con un abordaje lateral izquierdo sobre el borde anterior del músculo esternocleidomastoideo, con disección completa del saco diverticular

de 6 cm de diámetro hasta su base (**Figura 3**), se realizó diverticulectomía con engrapadora TA 60 mm y miotomía cricofaríngea.

Se realizó un nuevo faringoesofagograma el cual no mostró fuga ni presencia de divertículo remanente (**Figura 4**), se inició la vía oral y el paciente se egresó sin complicaciones a las 24 horas del postoperatorio.

## Discusión

Los divertículos faringoesofágicos fueron descritos primeramente por Ludlow en 1764. Zenker y Von Ziemssen realizaron una recopilación de casos previamente informados, asociando su nombre a esta condición. El origen preciso del divertículo de Zenker entre el músculo constrictor inferior de la faringe arriba y el cricofaríngeo abajo se identificó finalmente por Killian a principios del siglo XX. La primera resección

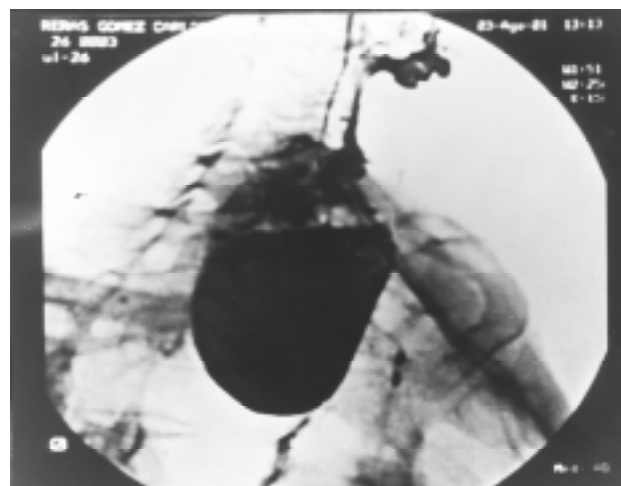


Fig. 2. Faringoesofagograma en proyección oblicua que confirma la presencia del divertículo de Zenker.

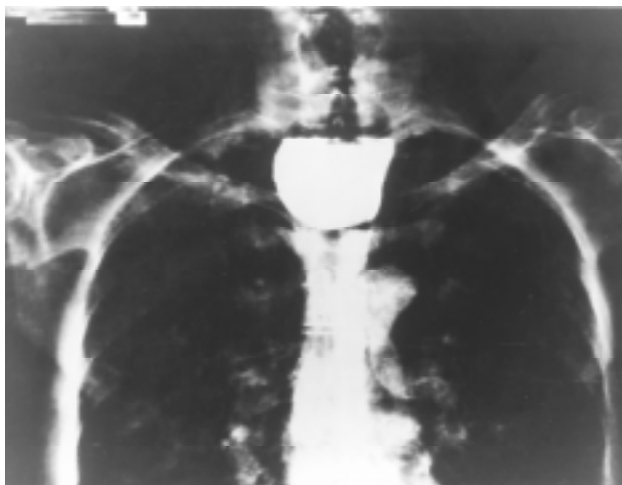

Fig. 1. Esofagograma: deglución de bario, el cual muestra el divertículo de gran tamaño.

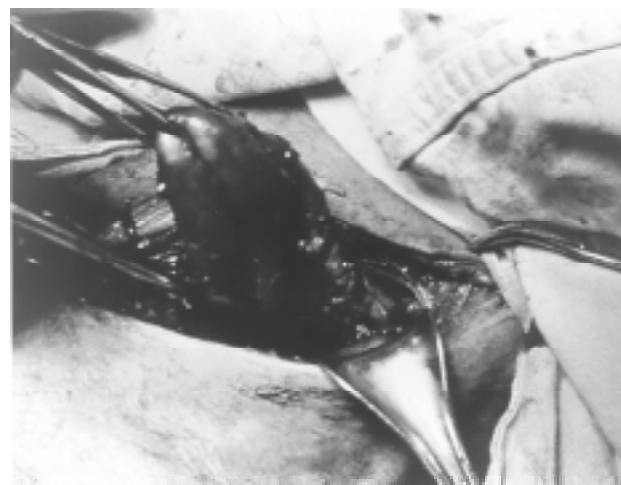

Fig. 3. Disección del saco diverticular hasta el espacio de Killian.

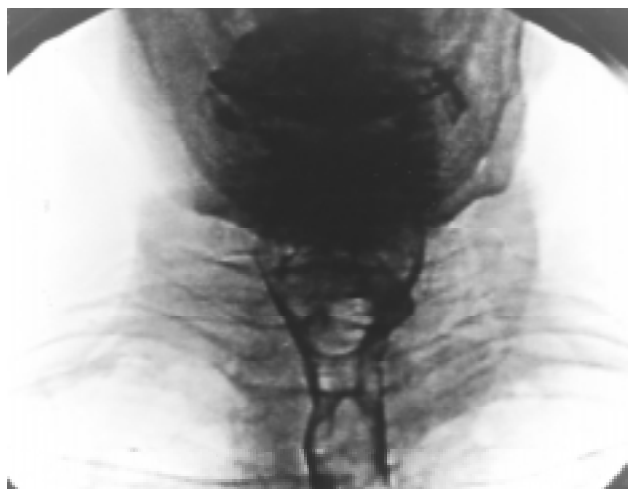


Fig. 4. Faringoesofagograma postoperatorio sin evidencia de complicaciones.

exitosa de un divertículo de Zenker fue realizada por Wheeler en 1886.<sup>1-3,6,7</sup>

Se presentaron en el 0.1% de 20,000 exámenes de bario rutinarios, su frecuencia aumenta con la edad, presentándose en un 50% para cada sexo en la 7° y 8° década.<sup>8,9</sup>

A pesar de ser una patología conocida desde hace mucho tiempo, todavía es una entidad polémica al considerar su causa precisa, fisiopatología y tratamiento, se ha involucrado el reflujo gastroesofágico, anomalías del músculo cricofaríngeo como fibrosis, necrosis, atrofia, hipertrofia e inflamación como factores importantes para el desarrollo del divertículo de Zenker.<sup>3,6,9,10</sup>

Estudios recientes muestran que la anomalía primaria es una abertura incompleta del esfínter esofágico superior, esto causa un aumento de la presión en la hipofaríngea durante la deglución, esta alta presión relativa antes de la contracción hipofaríngea, causa herniación a nivel del espacio de Killian.<sup>2,7</sup>

Los síntomas en estos pacientes van de semanas a años, la disfagia se presenta en el 98% de ellos, así como también regurgitación de alimentos no digeridos, halitosis, tos asociada a las comidas, cambios de voz, obstrucción esofágica y en casos extremos caquexia, el diagnóstico definitivo se realiza por medio de estudios contrastados faringoesofágicos en diferentes proyecciones.<sup>1-4,9,10</sup>

El tratamiento quirúrgico es diverso, éstos incluyen la inversión o invaginación del divertículo, diverticulopexia, miotomía cricofaríngea sola o combinada, con otro procedimiento, tratamiento en dos etapas con

exteriorización del divertículo y posteriormente resección del mismo.<sup>1,2,10</sup>

El tratamiento "estándar" para los divertículos de Zenker es la diverticulectomía con miotomía cricofaríngea, sobre todo para los divertículos grandes (mayores de 2 cm), esta técnica es efectiva, sin embargo, presenta riesgos como infección de la herida, fístula, estenosis y mediastinitis, una complicación propia del divertículo es el carcinoma escamoso cuya presencia es poco frecuente.<sup>1,3,-5,9</sup>

Recientemente el tratamiento endoscópico se está utilizando para los pacientes que presentan contraindicación para la anestesia general, con mejoría de la disfagia en un 92% y con una mortalidad informada del 0.6%, sin embargo estas técnicas son aún incipientes y requieren de refinamiento.<sup>2,11,12</sup>

### Conclusión

La diverticulectomía en combinación con miotomía cricofaríngea, para el tratamiento del divertículo de Zenker es un procedimiento quirúrgico adecuado para divertículos de gran tamaño.

### Referencias

1. Bowdler DA, Stell PM. Surgical management of posterior pharyngeal pulsion diverticula: inversion versus one-stage excision. *Br J Surg* 1987; 74: 988-90.
2. Watemberg S, Landau O, Avrahami R. Zenker's diverticulum: reappraisal. *Am J Gastroenterol* 1996; 91: 1494-8.
3. Johnson MC. The esophagus. *Prim Care* 2001; 28: 459-85.
4. Jiménez Macías FM, Asencio Marchante R, Lissen Otero E. Mujer en estado de caquexia y ensanchamiento mediastínico. *Rev Clin Esp* 2000; 9: 491-3.
5. Johnson JT, Weissman J. Diverticular imbrication and myotomy for Zenker's. *Laryngoscope* 1992; 102(12 p + 1): 1377-8.
6. Knuff TE, Benjamin SB, Castell DO. Pharyngoesophageal (Zenker's) diverticulum: a reappraisal. *Gastroenterology* 1982; 82: 734-6.
7. Cook IJ, Gabb M, Panagopoulos V, Jamieson GG, Dodds WJ, Dent J, et al. Pharyngeal (Zenker's) diverticulum is a disorder of upper esophageal sphincter opening. *Gastroenterology* 1992; 103: 1229-35.
8. Aouad MT, Berzina CE, Boraka AS. Aspiration pneumonia after anesthesia in a patient with a Zenker's diverticulum. *Anesthesiology* 2000; 92: 1837-9.
9. Schmit PJ, Zuckerbraun L. Treatment of Zenker's diverticula by cricopharyngeus myotomy under local anesthesia. *Am Surg* 1992; 58: 710-6.
10. Bremner CG, DeMeester TR. Endoscopic treatment of Zenker's diverticulum. *Gastrointest Endosc* 1999; 49: 126-8.
11. Waye JD, Sakai D, Belsaguy AF, Deviere J, Hassid S, Mulder CJ. Treatment of Zenker's diverticulum. *Gastrointest Endosc* 2001; 54: 135-7.
12. Mulder CJ. Zenker's diverticulum: treatment with a flexible endoscope (letter). *Gastrointest Endosc* 1999; 50: 596-7.