

## Cirujano General

Volumen  
Volume 25

Número  
Number 4

Octubre-Diciembre  
October-December 2003

*Artículo:*

Adenocarcinoma primario de la tercera y cuarta porción del duodeno. Descripción de un caso

Derechos reservados, Copyright © 2003:  
Asociación Mexicana de Cirugía General, A. C.

Otras secciones de  
este sitio:

- 👉 Índice de este número
- 👉 Más revistas
- 👉 Búsqueda

*Others sections in  
this web site:*

- 👉 *Contents of this number*
- 👉 *More journals*
- 👉 *Search*



Medigraphic.com

## Adenocarcinoma primario de la tercera y cuarta porción del duodeno. Descripción de un caso

*Primary adenocarcinoma of the third and fourth portions of the duodenum. Description of one case*

*Dr. Carlos Melgoza Ortiz,\* Dr. Marco González Martínez, Dr. Francisco Said Lemus, Dr. Francisco Hidalgo Castro*

### Resumen

**Objetivo:** Informar el caso de una paciente con adenocarcinoma primario de la tercera y cuarta porción del duodeno.

**Sede:** Hospital de tercer nivel de atención.

**Descripción del caso:** Mujer de 33 años de edad con antecedente de nefrectomía derecha por tumor de Wilms hace 20 años; cuadro clínico de un mes de evolución caracterizado por distensión abdominal, principalmente en epigastrio, acompañado de náusea y vómito postprandial tardío, de contenido gastrobiliar y algunos restos de alimentos. Pérdida de peso de 14 kg en los últimos 11 meses, tratada por nutrióloga para este fin.

Se realizó ultrasonido de hígado y vías biliares que no mostró alteraciones. La endoscopia de tubo digestivo alto evidenció: esofagitis grado II, gastritis erosiva y probable gastropatía. Se practicó serie esofagogastroduodenal con tránsito intestinal que informó: disminución del calibre a nivel de la tercera porción del duodeno en forma persistente.

Se decidió tratamiento quirúrgico y se encontró tumoración duodenal en la tercera y cuarta porción, que invadía los vasos mesentéricos superiores. Se realizó duodenoyeyunoanastomosis latero-lateral y toma de biopsia.

**Conclusión:** El adenocarcinoma primario de duodeno es una entidad clínica poco frecuente que debe sospecharse, ya que el diagnóstico y el tratamiento quirúrgico oportuno, son los que mejor afectan la supervivencia.

**Palabras clave:** Adenocarcinoma duodenal, obstrucción duodenal, duodenoyeyunoanastomosis.

**Cir Gen 2003;25: 338-341**

### Abstract

**Objective:** To inform the case of a female patient with primary adenocarcinoma of the third and fourth portions of the duodenum.

**Setting:** Third level health care hospital.

**Description of the case:** Woman of 33 years of age with antecedents of a right nephrectomy due to a Wilms tumor performed 20 years before; clinical course of one month of evolution, characterized by abdominal distension, mainly in the epigastrium, accompanied by nausea and late postprandial vomiting of gastro-biliary contents and some food rests. Weight loss of 14 kg in the last 11 months, treated by a nutritionist for this. The ultrasound of the liver and biliary tracts revealed no alterations. The endoscopy of the high digestive tract evidenced: esophagitis grade II, erosive gastritis, and probable gastropathy. An esophago-gastro-duodenal series with intestinal transit reported a persistent diminution of the caliber at the level of the third portion of the duodenum. It was decided to perform surgical treatment, which revealed a duodenal tumor in the third and fourth portions, invading the upper mesenteric vessels. A latero-lateral duodenojejuno anastomosis and a biopsy were performed.

**Conclusion:** The primary adenocarcinoma of the duodenum is an uncommon clinical entity that must be suspected, since the timely surgical diagnosis and treatment are the best measures influencing survival.

**Key words:** Duodenal adenocarcinoma, duodenal obstruction, duodenum-jejunum anastomosis.

**Cir Gen 2003;25: 338-341**

Departamento de Cirugía General. The American British Cowdray Medical Center IAP

Fecha de recibido para publicación: 17 de abril de 2002.

Fecha de aceptado para publicación: 22 de mayo de 2002.

\* Miembro de la Asociación Mexicana de Cirugía General

Correspondencia: Dr. Carlos Melgoza Ortiz. Sur 136 No. 116 Consultorio 319. Colonia Las Américas. 01120. México, D.F. Teléfonos: 52-72-25-94, 52-72-37-52, 52-72-26-84.

## Introducción

Los tumores del intestino delgado son descubiertos generalmente en estadios tardíos, ya que tienden a ser asintomáticos.<sup>1</sup> El carcinoma primario de duodeno es una situación poco común, representa alrededor del 0.3% de todas las neoplasias malignas del tracto gastrointestinal y del 25 al 45% de las neoplasias malignas del intestino delgado.<sup>2-6</sup>

Como en todos los procesos tumorales, poco se puede decir sobre su etiología. La baja frecuencia del cáncer del intestino delgado ha sido objeto de amplias discusiones acerca de los factores que pueden intervenir en la aparente inmunidad de este órgano. Las hipótesis que se han propuesto mencionan a los factores irritativos sobre duodeno, como las secreciones intestinales y la posibilidad de que algunas úlceras pudieran malignizarse; esto se refiere, sobre todo, a la mayor frecuencia de tumores malignos en esta porción del intestino del-

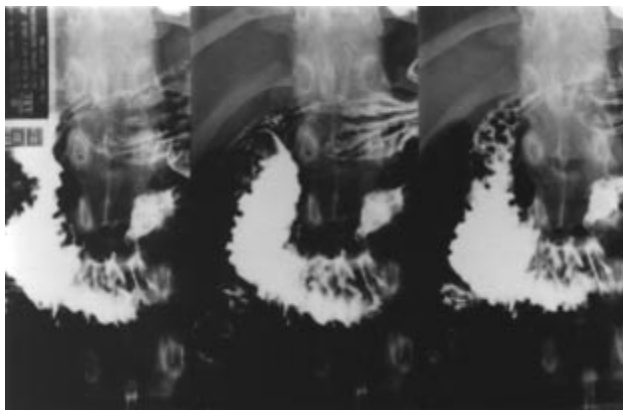


Fig. 1. Estudio de tránsito intestinal que muestra obstrucción duodenal casi completa a nivel de la tercera porción.

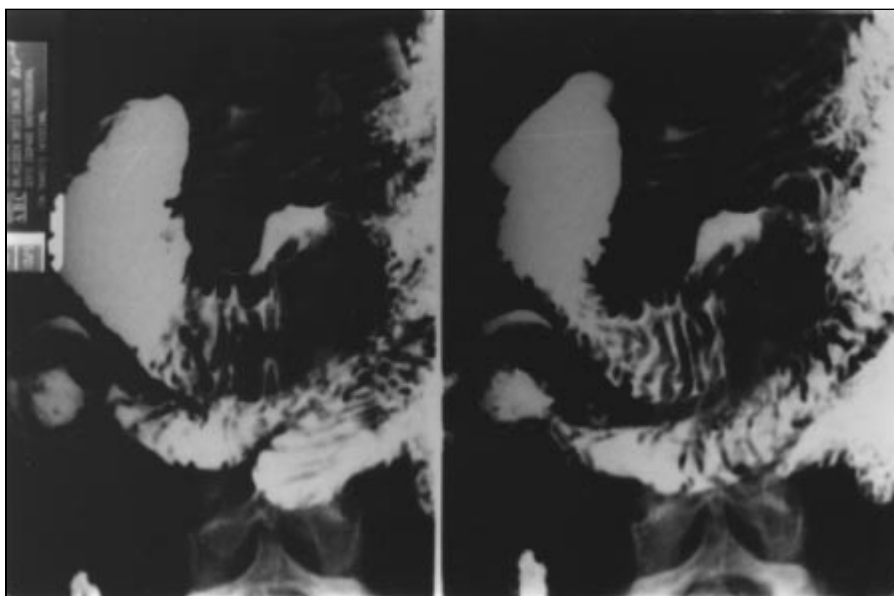


Fig. 2. Un acercamiento al sitio de la lesión.

gado. Sin embargo, la frecuencia es sumamente baja, en comparación con órganos en condiciones semejantes, como el estómago.<sup>7</sup>

El objetivo de este informe es describir el caso de una paciente con adenocarcinoma primario de la tercera y cuarta porción del duodeno.

## Informe del caso

Mujer de 33 años de edad con el antecedente de nefrectomía derecha por tumor de Wilms veinte años antes; cuadro clínico de un mes de evolución, caracterizado por distensión abdominal, principalmente en epigástrico, acompañado de náusea y vómito postprandial tardío, de contenido gastrobiliar y algunos restos de alimento, con pérdida de peso de 14 kg en los últimos 11 meses, tratada por nutrióloga para este fin. Se realizó ultrasonido de hígado y vías biliares que no mostraron alteraciones. La endoscopia de tubo digestivo alto evidenció: esofagitis grado II, gastritis no erosiva y probable gastropatía. Se practicó serie esofagogastroduodenal con tránsito intestinal que informó: disminución del calibre a nivel de la tercera porción del duodeno en forma persistente (**Figuras 1 y 2**). Los exámenes de laboratorio fueron normales. Se decidió tratamiento quirúrgico y se encontró tumoración duodenal en la tercera y cuarta porción de 6 cm, que invadía los vasos mesentéricos superiores, lo que lo hacía irresecable. Se realizó duodenoeyunoanastomosis latero-lateral con toma de biopsia. La evolución postoperatoria fue satisfactoria y fue egresada del hospital al quinto día de la cirugía. El informe histopatológico fue: adenocarcinoma moderadamente diferenciado invasor ulcerado. Sin datos histológicos de otro tipo de neoplasia maligna (tumor de Wilms).

## Discusión

Hamburger describió el primer caso de carcinoma primario de duodeno en 1746.<sup>2</sup> Desde entonces, pocos

casos han sido publicados en la literatura, la mayoría de los autores presentan uno o dos y pocos publican entre 5 a 20 adenocarcinomas, recopilados durante largos periodos de tiempo<sup>3,5,8-12</sup> y algunos los han coleccionado de la literatura.<sup>13</sup> Quizá las series más grandes, a la fecha, sean la de Rose,<sup>14</sup> que informó de 79 pacientes con adenocarcinoma primario de duodeno durante un periodo de 10 años, en un centro de concentración de cáncer; y, recientemente, la de Bakaeen con 101 casos en un periodo de 20 años, y Ryder con 49 pacientes en un lapso de 40 años.

La relativa baja frecuencia de los tumores duodenales, especialmente malignos, no permite un análisis adecuado para establecer un denominador etiológico. No ha sido posible implicar factores ácidos, alcalinos o enzimáticos que actúen sobre el duodeno como agentes causantes de neoplasias benignas o malignas. Tampoco ha sido posible documentar alteraciones cancerosas en pólipos, tejido ectópico o tumores benignos del duodeno.<sup>9</sup> Los intentos por atribuir como causa de malignidad a la úlcera péptica duodenal<sup>17</sup> han tenido poca confirmación. Esto es especialmente aparente en vista de la enorme diferencia entre la incidencia de úlcera duodenal y cáncer duodenal.

En cuanto al cuadro clínico, en la mayoría de los informes iniciales predominó el sexo femenino,<sup>18</sup> la edad promedio ocurre entre la quinta y sexta décadas,<sup>19</sup> los signos y síntomas varían con la localización del tumor en el duodeno y las características macroscópicas del propio tumor. Se presentan síntomas obstructivos manifestados por náusea, plenitud postprandial y vómito, que puede contener bilis dependiendo del nivel de obstrucción. La pérdida de peso es de tomarse en cuenta y cuando es un antecedente inmediato o que el paciente se somete a dietas para este propósito, obliga a tener en consideración a la pinza mesentérica en el diagnóstico diferencial de obstrucción duodenal.<sup>20,21</sup>

La serie esofagogastroduodenal con tránsito intestinal y la esofagogastroduodenoscopia, son, hasta ahora, los estudios diagnósticos más acertados para adenocarcinoma duodenal con una sensibilidad de 88% y 89% respectivamente.<sup>22</sup> Esto desde luego que puede variar, de acuerdo a la localización exacta del tumor, ya que debemos recordar que el endoscopista generalmente sólo examina hasta la segunda porción del duodeno. La tomografía axial computarizada también es útil, pero, de estos tres métodos, es el que tiene menos porcentaje de diagnóstico y también más fallas.

En la serie de Rose,<sup>14</sup> el tiempo de inicio entre los síntomas y el diagnóstico varió de cero a 19 meses con una media de 1.4 meses.

La resección quirúrgica es el único tratamiento potencialmente curativo, pero no todos los pacientes en quienes ha sido posible la extirpación del tumor, tendrán una sobrevida considerable.

En el momento del diagnóstico prácticamente 40% de los tumores son irresecables. En la serie de Ryder,<sup>16</sup> a 63% de los pacientes se les efectuó la resección y a 37% cirugía paliativa o toma de biopsia. En los casos publicados por Bakaeen<sup>15</sup> la cirugía se consideró curativa en 67% y paliativa en 33%.

La pancreaticoduodenectomía es la operación de elección para los cánceres de la primera y segunda porción del duodeno. La resección segmentaria puede ser apropiada en pacientes seleccionados, especialmente para tumores del duodeno distal.

En el caso que nos ocupa se practicó duodenoyeyunoanastomosis como paliación y no gastroyeyunoanastomosis puesto que con esta última técnica, el reflujo biliar y pancreático es obligado, debido a que existe obstrucción distal del duodeno, situación que se elimina con la duodenoyeyunoanastomosis, además de que el procedimiento se facilita por la dilatación del duodeno proximal.

Las lesiones irresecables se caracterizan por invasión a los grandes vasos (vena cava inferior, aorta, arteria o vena mesentérica superior), invasión retroperitoneal extensa o metástasis a distancia.

En cuanto al tratamiento adyuvante no se ha podido identificar un impacto favorable de la quimioterapia ni de la radioterapia en la sobrevida del paciente.

Diferentes informes<sup>14,16,22,23</sup> no muestran diferencia en la sobrevida entre los pacientes a quienes se les efectuó pancreatoduodenectomía o resección segmentaria, con tumores en la tercera y cuarta porción del duodeno, y sugieren mayor morbilidad con el primero de estos procedimientos.

La sobrevida en los pacientes con cáncer de duodeno es baja, está influenciada por múltiples factores, entre ellos lo tardío del diagnóstico. Las grandes series no han podido contestar muchas preguntas concernientes al pronóstico y los resultados.

## Conclusión

El adenocarcinoma primario de duodeno de la tercera y cuarta porción es una entidad poco frecuente. La historia clínica detallada, la serie esofagogastroduodenal con tránsito intestinal y la endoscopia constituyen los mejores medios diagnósticos.

## Referencias

1. Sakaida I, Yoshida T, Okita K. Endoscopic resection of early duodenal cancer using a strip biopsy technique. *Am J Gastroenterol* 2000; 95: 1600-1.
2. Alwmark A, Andersson A, Lason A. Primary carcinoma of the duodenum. *Ann Surg* 1980; 191: 13-8.
3. Moss WM, McCart PM, Juler G, Miller DR. Primary adenocarcinoma of the duodenum. *Arch Surg* 1974; 108: 805-7.
4. Shakker S, Ware CC. Carcinoma of the duodenum: comparison of surgery, radiotherapy, and chemotherapy. *Br J Surg* 1973; 60: 867-72.
5. Spinazzola AJ, Gillesby WJ. Primary malignant neoplasms of the duodenum: report of twelve cases. *Am Surg* 1963;29:405-12.
6. Spira IA, Ghazi A, Wolff WI. Primary adenocarcinoma of the duodenum. *Cancer* 1997; 39: 1721-6.
7. Landa L, Nesbitt C. El diagnóstico de los tumores del intestino delgado. *Rev Invest Clin* 1960; 12: 387-407.
8. Bosse G, Neely JA. Roentgenologic findings in primary malignant tumors of the duodenum. Report of 27 cases. *Am J Roentgenol Radium Ther Nucl Med* 1969; 107: 111-8.
9. Cortese AF, Cornell GN. Carcinoma of the duodenum. *Cancer* 1972; 29: 1010-5.

10. Kibbey WE, Sirinek KR, Pace WG, Thomford NR. Primary duodenal tumors: a diagnostic and therapeutic dilemma. *Arch Surg* 1976; 111: 377-80.
11. Serrano JF, McPeak CJ. Primary neoplasms of the duodenum. *Surgery* 1966; 59:199-202.
12. Shukla SK, Elias EG. Primary neoplasms of the duodenum. *Surg Gynecol Obstet* 1976; 142: 858-60.
13. Salmon PA. Carcinoma of the distal duodenum. *Arch Surg* 1974; 108: 89-91.
14. Rose DM, Hochwald SN, Klimstra DS, Brennan MF. Primary duodenal adenocarcinoma: a ten-year experience with 79 patients. *J Am Coll Surg* 1996; 183: 89-96.
15. Bakaeen FG, Murr MM, Sarr MG, Thompson GB, Farnell MB, Nagurney DM et al. What prognostic factors are important in duodenal adenocarcinoma? *Arch Surg* 2000; 135: 635-40; discussion 641-2.
16. Ryder NM, Ko CY, Hines OJ, Gloo RB, Reber HA. Primary duodenal adenocarcinoma: a 40-year experience. *Arch Surg* 2000; 135: 1070-4; discussion 1074-5.
17. Berger L, Koppelman H. Primary carcinoma of the duodenum. *Ann Surg* 1942; 116: 738-50.
18. Hoffman WJ, Pack GT. Cancer of the duodenum: a clinical roentgenographic study of 18 cases. *Arch Surg* 1937; 35: 11.
19. Brenner RL, Brown CH. Primary carcinoma of the duodenum: report of 15 cases. *Gastroenterology* 1955; 29: 189-98.
20. Wayne E, Miller RE, Eiseman B. Duodenal obstruction by the superior mesenteric artery in bedridden combat casualties. *Ann Surg* 1971; 174: 339-45.
21. Gondos B. Duodenal compression defect and the "superior mesenteric artery syndrome". *Radiology* 1977; 123: 575-80.
22. Barnes G Jr, Romero L, Hess, KR, Curley SA. Primary adenocarcinoma of the duodenum: management and survival in 67 patients. *Ann Surg Oncol* 1994; 1: 73-8.
23. Rotman N, Pezet D, Fagniez PL, Cherqui D, Celicout B, Loinzier P. Adenocarcinoma of the duodenum: factors influencing survival. French Association for Surgical Research. *Br J Surg* 1994; 81: 83-5.

