

Cirujano General

Volumen 27
Volume

Número 4
Number

Octubre-Diciembre 2005
October-December

Artículo:

Metástasis de carcinoma papilar tipo endometriode de útero en glándula tiroides

Derechos reservados, Copyright © 2005:
Asociación Mexicana de Cirugía General, A. C.

Otras secciones de
este sitio:

-  [Índice de este número](#)
-  [Más revistas](#)
-  [Búsqueda](#)

*Others sections in
this web site:*

-  [Contents of this number](#)
-  [More journals](#)
-  [Search](#)

Metástasis de carcinoma papilar tipo endometriode de útero en glándula tiroides

Metastasis of endometrioid-type papillary carcinoma of the uterus in the thyroid gland

Dr. José Luis D'Addino, Dra. Geraldine Canteros,* Dr. Horacio Mayorga,* Dra. Nora Falcoff,**
Dr. Hugo Niepomniszcze****

Resumen

Objetivo: Presentar el manejo y tratamiento de un caso de metástasis de carcinoma papilar tipo endometriode de útero en la glándula tiroides.

Caso clínico: Paciente blanca de 74 años, nulípara, con antecedentes de diabetes, hipertensión, 8 embarazos y 8 abortos. Intervenida quirúrgicamente en 2001 por adenocarcinoma de endometrio. Como terapia postoperatoria, recibió quimioterapia y radioterapia (externa y braquiterapia). Dos años después, consulta por disnea, disfagia y masa cervical de rápido crecimiento a predominio derecho. Una tomografía reveló un bocio multinodular asociado a múltiples adenopatías cervicales y mediastinales superiores con compresión traqueoesofágica. Se efectuó tiroidectomía total con vaciamiento cervical bilateral tipo modificado y exploración mediastinal. La histología fue "parénquima glandular tiroideo infiltrado por adenocarcinoma moderadamente diferenciado con sectores papilares y sólidos con extensas áreas de necrosis tumoral, las células neoplásicas mostraron alto grado nuclear y alto índice mitótico". Metástasis de carcinoma papilar, inmunofenotipo, metástasis de carcinoma de endometrio.

Conclusión: El carcinoma de endometrio es frecuente pero es muy raro que dé metástasis en tiroides. No obstante, basado en los antecedentes del paciente, debe tenerse en cuenta.

Abstract

Objective: To present the handling and treatment of a case of metastasis of an endometrioid-type papillary carcinoma of the uterus in the thyroid gland.

Clinical case: White, 74 years old patient, nulliparous, with antecedents of diabetes, hypertension, 8 pregnancies and 8 abortions. She was operated in 2001 due to an endometrial adenocarcinoma. She received chemotherapy and radiotherapy (external and brachytherapy) after surgery. Two years later she seeks medical attention due to dyspnea, dysphagia, and a fast growing cervical mass predominantly right-sided. A CAT scan revealed a multinodular goiter associated to multiple cervical and superior mediastinal adenopathies with transesophageal compression. She was subjected to total thyroidectomy with modified type bilateral cervical emptying and mediastinal exploration. The histological study reported: "thyroid glandular parenchyma infiltrated by a moderately differentiated adenocarcinoma with papillary and solid sectors with extensive tumoral necrosis areas; neoplastic cells showed high nuclear degree and high mitotic index". Metastasis of papillary carcinoma, immunophenotype, metastasis of endometrial carcinoma.

Conclusion: Carcinoma of the endometrium is frequent, but it rarely metastasizes to the thyroid. Notwithstanding, based on the antecedents of the patient, it must be taken into account.

Palabras clave: Metástasis en tiroides, carcinoma de endometrio.

Cir Gen 2005;27:324-327

Key words: Metastasis in thyroid, carcinoma of the endometrium.

Cir Gen 2005;27:324-327

* Cirugía General, Sección Cabeza y Cuello.

** Anatomía Patológica.

*** Servicio de Endocrinología.

Hospital Municipal de Vicente López y Hospital de Clínicas. Universidad de Buenos Aires, Argentina.

Recibido para publicación: 13 de mayo de 2005

Aceptado para publicación: 5 de julio de 2005

Correspondencia: Dr. Hugo Niepomniszcze. Av. Forest 335, Apt. 3-A, 1427 Buenos Aires, Argentina. hniepom@elsitio.net

Introducción

El adenocarcinoma de endometrio es una enfermedad neoplásica frecuente del tracto genital femenino pero rara vez da metástasis en tiroides.^{1,2}

Se presenta un caso de infiltración de la glándula tiroides por adenocarcinoma con metástasis ganglionar cervical bilateral, sin presentar secundarismo detectable en otro órgano al momento de la consulta.

Caso clínico

Paciente blanca de 74 años, nulípara, con antecedentes de diabetes, hipertensión, 8 embarazos y 8 abortos provocados con posteriores legrados.

La enferma había sido intervenida quirúrgicamente en 2001 por adenocarcinoma de endometrio diagnosticado inicialmente por legrado biopsia fraccionada luego de haber presentado un episodio de metrorragia en etapa postmenopausia. Se le intervino quirúrgicamente realizándose una histerectomía total más salpingooforectomía bilateral acompañada de linfadenectomía pélvica bilateral. El estudio histopatológico de la pieza quirúrgica resultó ser un adenocarcinoma moderadamente diferenciado, grado II, con 3 ganglios metastásicos.

Se completó el tratamiento oncológico con radioterapia externa con 5,000 cGy en pelvis, 4,500 cGy en campos extendidos pelvianos y 2,000 cGy con braquiterapia, además, recibió quimioterapia con fluorouracilo y cisplatino. A los 2 años, en los controles posterior-

res al tratamiento quimioterápico, manifestó disnea, disfagia y tumor cervical de rápido crecimiento con predominio derecho. Un control tomográfico reveló un bocio multinodular asociado a múltiples adenopatías cervicales y mediastinales superiores con compresión traqueoesofágica, sin otras lesiones en tórax, abdomen o pelvis (**Figuras 1 y 2**). La punción con aguja fina fue: Citología positiva para células neoplásicas con inmunomarcación positiva para citoqueratina 7 (clon QV-TL 12/30) (Dako), y negativa para citoqueratina 20 (clon K 20.8) (Dako) y tiroglobulina (clon 2H11) (Biogenex diagnostics). El diagnóstico fue carcinoma papilar.

Se intervino quirúrgicamente efectuándose tiroidectomía total con disección radical de cuello bilateral tipo modificado y exploración mediastinal. No se registro morbilidad por el procedimiento quirúrgico.

El laboratorio prequirúrgico se encontraba dentro de parámetros normales.

El estudio anatomopatológico de la tiroides y de las adenopatías fue "parénquima glandular tiroideo infiltrado por adenocarcinoma moderadamente diferenciado con sectores papilares y sólidos con extensas áreas de necrosis tumoral, las células neoplásicas mostraron alto grado nuclear y alto índice mitótico" (**Figuras 3 y 4**). Se completó con inmunohistoquímica cuyo resultado fue: positivo para citoqueratina 7, vimentina (clon V9) (Biogenex) y receptor de progesterona (clon 1A6) (Dako) y negativo para citoqueratina 20, factor tiroideo de transcripción (TTF1)(clon 8673/1) (Biogenex), tiroglobulina y receptor estrogénico (clon 1D5) (Dako).

El diagnóstico definitivo anatomopatológico fue metástasis de carcinoma papilar, inmunofenotipo compatible con metástasis de carcinoma de endometrio.

Habiendo cedido la sintomatología compresiva cervical en el postquirúrgico, es remitida a oncología para continuación del tratamiento quimioterápico.

Discusión

El carcinoma de endometrio es la neoplasia invasiva más común del tracto genital femenino y el cuarto tumor más frecuente en la mujer de los Estados Unidos

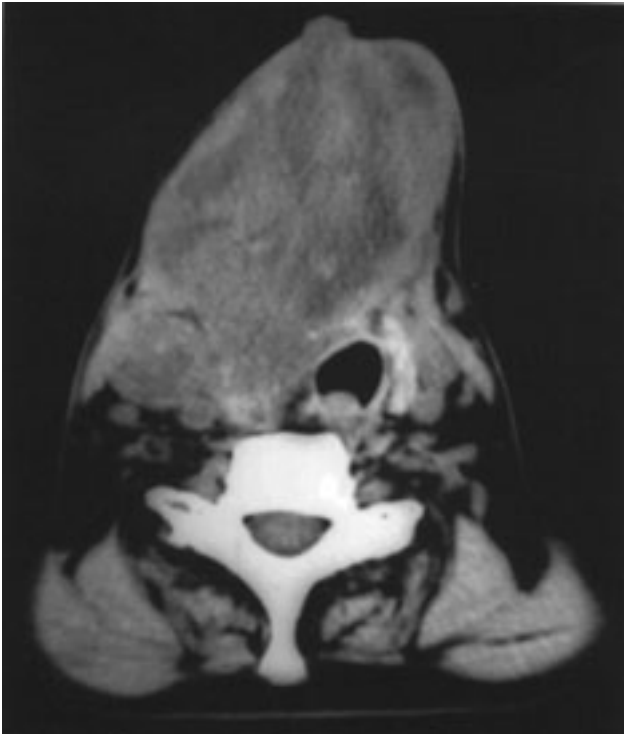


Fig. 1. Tomografía axial computada de cuello. Masa tiroidea con adenopatías.

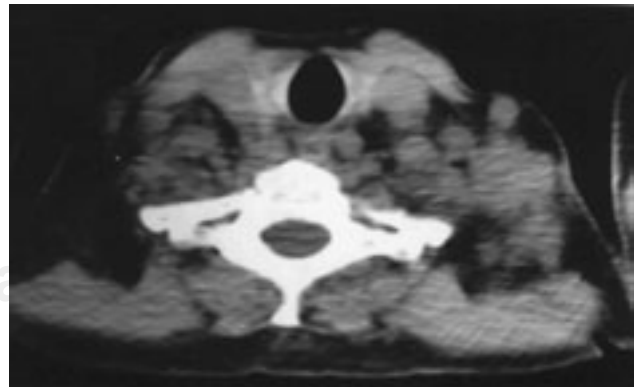


Fig. 2. Tomografía axial computada de mediastino superior. Múltiples adenopatías.

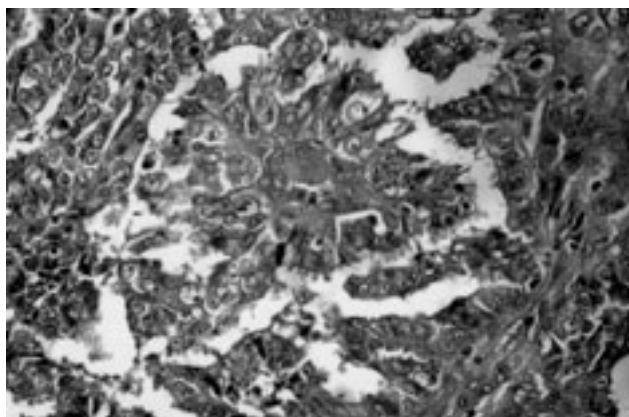


Fig. 3. Metástasis de carcinoma de endometrio en tiroides. HE 40x.

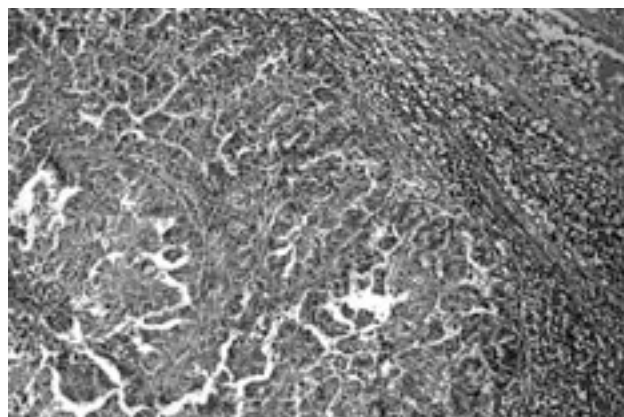


Fig. 4. Metástasis ganglionar. HE 10x.

de Norteamérica. La relación raza blanca/raza negra es de 2/1. La obesidad y la terapia con estrógenos aumenta la frecuencia de este tumor con un rango de 2 a 10 veces.^{3,4} También el aumento de la frecuencia de esta neoplasia ha sido asociada con la nuliparidad, la edad temprana de menarca y la menopausia tardía. La enferma del presente caso tuvo 8 embarazos con 8 abortos y menarca a los 11 años.

En la literatura mundial, histológicamente, se los clasifica en:⁵ Endometriode, vello glandular, secretor, células ciliadas, con diferenciación escamosa, seroso, de células claras, mucinoso, escamoso, mixto e indiferenciado.

El tipo endometriode como el de nuestra paciente, es el más frecuente representando las tres cuartas partes de los casos.

El tipo seroso papilar está asociado con un alto grado de malignidad y pobre pronóstico. Un informe del año 1994 de la Universidad de Washington presentó un estudio con 50 mujeres de las cuales el 72% (36 casos) presentaron enfermedad extrauterina y el 36% presentó metástasis ganglionar sin compromiso de miometrio. Las pacientes con invasión vascular o linfática presentaron mayor frecuencia de invasión extrauterina 85 %. Sin embargo las pacientes sin diseminación extrauterina pueden tener metástasis en un 58 % (P = 0.05).⁶

La edad de aparición va desde los 20 a los 80 años, con una edad promedio de 59. En nuestro caso, la paciente tenía 74 años de edad. La mayoría son postmenopáusicas. Cuando se presenta en mujeres jóvenes, éstos son de bajo grado y mínimamente invasivos.^{7,8}

En la mayoría de las series más del 80% presentó evidencias clínicas de poliquistosis ovárica. La manifestación más común es la metrorragia.⁹

Su vía de diseminación es sanguínea, linfática y extensión directa por contigüidad. La más común es la linfática. Tiende a diseminarse a ganglios linfáticos pelvianos, con mayor frecuencia a los para-aórticos, hipogástricos e ilíacos externos. Las metástasis son predominantemente en pulmón 41%, peritoneo 39%, ovario 34%, hígado 29%, e intrauterina 29%.¹⁰

Las metástasis a la glándula tiroides son usualmente poco frecuentes.^{1,2} Nuestra paciente, presentó al momento de la tiroidectomía, infiltración extratiroidea y ganglionar. La incidencia en las autopsias ha sido bastante variada, de 1 a 25% en necropsias no seleccionadas y de un 24% en pacientes con neoplasias malignas. Obviamente, la incidencia depende de la intensidad con el cual las metástasis son buscadas. Los hallazgos clínicos podrían ser menos comunes que los *post mortem*. Sin embargo, las metástasis de lugares distantes pueden presentar problemas de diagnóstico y de tratamiento.

Una estadística reportada por la Universidad de Toronto de 15 años mostró 11 casos de metástasis de tumores secundarios en tiroides, los cuales correspondieron a primarios localizados en: cavidad oral, esófago, estómago, colon, páncreas, mama, piel, riñón, pulmón y desconocido.¹¹

Un estudio presentado por la Mayo Clinic en 1997 informó 43 pacientes con metástasis en glándula tiroides. Se identificó que el renal era el tumor primario más frecuente (33%), seguidos por el pulmón (16%), mama (16%), esófago (9%) y útero (7%). El tiempo de diagnóstico de las metástasis fue para el adenocarcinoma renal de 106 meses, para el de mama 131 meses y de útero 132. En 12 pacientes, el intervalo fue más de 120 meses. La punción con aguja fina detectó las metástasis en 29 de 30 pacientes. En este caso, la metástasis en tiroides se presentó a los 27 meses de la cirugía ginecológica.¹²

El Royal Marsden Hospital presentó una recopilación de casos, sobre 1,016 cánceres de tiroides, tratados entre 1985 y 2002, 15 casos fueron tumores secundarios metastásicos, siendo el principal origen el carcinoma de células claras de riñón con 4 casos y con uno, los tumores de mama, melanoma, pulmón, carcinoma de Merckel de brazo, carcinoma de endometrio, vejiga, liposarcoma y paraganglioma.¹³ En nuestra experiencia en el Hospital Municipal de Vicente López, sobre un total de 119 tiroidectomías por cáncer, es el primer caso de metástasis de un tumor

extratiroideo de origen endometrial y el segundo metastásico de origen extratiroideo, un caso fue secundario a carcinoma renal de células claras (0.84% y 1.68% respectivamente).

La presentación clínica de la enfermedad es a menudo confusa. Según las estadísticas de la Mayo Clinic en 22 pacientes se constató un nódulo o enfermedad multinodular tiroidea, 18 pacientes presentaron una masa tiroidea difusa y 3 presentaron bocio con compresión traqueal al igual que nosotros.¹² Los tratamientos planteados en la literatura son: sólo cirugía, cirugía y terapia adyuvante o métodos no quirúrgicos. En nuestro caso, luego de la tiroidectomía, se le indicó nuevamente quimioterapia permaneciendo actualmente en seguimiento por oncología.

Conclusión

El carcinoma de endometrio es frecuente pero es muy raro que dé metástasis en tiroides. No obstante, basado en los antecedentes del paciente, debe ser tomado en cuenta como diagnóstico diferencial de primera instancia.

Referencias

1. Abrams HL, Spiro R, Goldstein N. Metastasis in carcinoma: Analysis of 1,000 autopsied cases. *Cancer* 1950; 3: 74-85.
2. Haugen BR, Nawaz S, Cohn A, Shroyer K, Bunn PA Jr, Liechty DR, Ridgway EC. Secondary Malignancy of the Thyroid Gland: a case report and review of the literature. *Thyroid* 1994; 4: 297-300.
3. Parazzini F, Franceschi S, La Vecchia C, Chatenoud L, Di Cintio E. The epidemiology of female genital tract cancers. *Int J Gynecol Cancer* 1997; 7: 169-181.
4. Parazzini F, La Vecchia C, Boccione L, Franceschi S. The epidemiology of endometrial cancer. *Gynecol Oncol* 1991; 41: 1-16.
5. Scully RE, Bonfiglio TA, Kurmnan RJ, Silverberg SG, Wilkinson EJ. Histologic typing of female genital tract tumors. 2nd Ed. Berlin, Springer-Verlag, 1994.
6. Goff BA, Kato D, Schmidt RA, Ek M, Ferry JA, Muntz HG, et al. Uterine papillary serous carcinoma: patterns of metastatic spread. *Gynecol Oncol* 1994; 54: 264-8.
7. Colafranceschi M, Taddei GL, Scarselli G, Branconi F, Tinacci G, Savino L. Clinic-pathological profile of endometrial carcinoma in young women (under 40 years of age). *Eur J Gynaecol Oncol* 1989; 10: 353-6.
8. Crisman JD, Azoury RS, Barnes AE, Schellhas HF. Endometrial carcinoma in woman 40 years of age or younger. *Obstet Gynecol* 1981; 57: 699-704.
9. Marchetti M, Vasile C, Chiarelli S. Endometrial cancer: asymptomatic endometrial findings. Characteristics of postmenopausal endometrial cancer. *Eur J Gynaecol Oncol* 2005; 26: 479-84.
10. Hendrickson E. The Lymphatic dissemination in Endometrial Carcinoma, a study of 188 Necropsies. *Am J Obstet Gynecol* 1975; 123: 570-6.
11. Rosen IB, Walfish PG, Bain J, Bedard YC. Secondary Malignancy of the Thyroid Gland and its management. *Ann Surg Oncol* 1995; 2: 252-6.
12. Nakhjavani MK, Gharib H, Goellner JR, van Heerden JA. Metastasis to the thyroid gland. A report of 43 cases. *Cancer* 1997; 79: 574-8.
13. Wood K, Vinil L, Harmer C. Metastases to the thyroid gland: the Royal Marsden experience. *Eur J Surg Oncol* 2004; 30: 583-8.