

# Caso clínico 1

## Case report 1

Dr. Agustín Etchegaray Donde

Cirujano Adscrito al Servicio de Cirugía General del Hospital General de México, Dr. Balmis # 148, Col. Doctores, Delegación Cuauhtémoc, C. P. 06726, México, D F. Tel: 27 89 20 00. Cirujano Adscrito al Servicio de Cirugía General del Hospital Ángeles de las Lomas, Av. Vialidad de la Barranca s/n, consultorio #185, Col. Valle de las Palmas.  
sucstos@yahoo.com

### Información del paciente

**Nombre:** LBA

**Edad:** 58 años.

**Sexo:** masculino

**Ocupación:** maestro

**AHF:** sin importancia

**APNP:** historia de tabaquismo (suspendido hace 5 años), alcoholismo ocasional.

**APP:** endarterectomía carotídea izquierda hace 5 años, se desconoce la causa, sin secuelas.

### Padecimiento actual

Ingres a Hospital asistencial el 29 de mayo de 2006, por presentar ataque al estado general con datos de hemorragia gastrointestinal alta. Se realiza endoscopia que reporta tumoración gástrica, por lo cual se le somete a cirugía.

### Abordaje quirúrgico

2 de junio de 2006, gastrectomía total con esófago-yeyuno anastomosis en Y de Roux.

### Evolución postquirúrgica

#### *Mala evolución*

El paciente presenta fístula a nivel de anastomosis esófago-yeyunal, por lo que es sometido nuevamente a cirugía al quinto día. Se realiza lavado abdominal con drenajes, presenta sepsis abdominal y desnutrición severa con trastornos hidroelectrolíticos.

El 27 de junio se le propone someterlo a nueva laparotomía exploradora con la intención de manejarlo con abdomen abierto.

Presenta deterioro importante de estado general.

El paciente solicita alta voluntaria, posteriormente ingresa a nuestro cuidado.

### Reporte patológico de gastrectomía

Producto de gastrectomía con una tumoración en el fondo de 12 x 9 x 8 cm, localizado a 3.5 cm del borde proximal y a 13 cm del distal. Se disecan 5 ganglios de curvatura menor.

### Diagnóstico

Tumor del estroma gástrico maligno de 12 x 9 cm en la curvatura menor ulcerado.

Más de 10 mitosis/40 campos 10x

Necrosis focal

### Reporte inmunohistoquímico

CD 117 positivo ++++

CD 34 positivo +++

Actina músculo liso: positivo focal

Desmina: negativo

PS 100 positivo: positivo focal

Controles adecuados

Limites quirúrgicos: libres de lesión

### Reingreso

El paciente ingresa a nuestro cuidado en mal estado general, con sepsis franca, desnutrición, alteraciones hidroelectrolíticas severas con leucocitosis importante, bandemia, importante trombocitopenia y prolongación de tiempos de coagulación INR de 2.5; insuficiencia respiratoria, con derrame pleural izquierdo importante 50%. Se coloca sonda pleural con sello de agua, con salida de material intestinal y material purulento abundante por la herida quirúrgica.

### Evolución

29 de junio de 2006. Se somete a cirugía: laparotomía exploradora con lavado de cavidad abdominal drenaje de la fístula, con sonda, esofagostomía derivativa terminal y yeyunostomía con sonda para alimentación enteral.

### Manejo postquirúrgico

Paciente atendido en UCI y posteriormente en la Unidad de Gastroenterología.

Evolución: el paciente evolucionó lentamente. Posteriormente, presenta un cuadro de hipernatremia que mejora con manejo médico. Regresa nuevamente a UCI por unos días.

### Alta hospitalaria

- Con sonda de drenaje de la fístula
- Esofagostomía para manejo de saliva y sonda yeyunal para alimentación enteral

### Comentario médico

El 20 de octubre de 2006 se reintervino al paciente para realizar la reconexión del esófago cervical. Cirugía con gran dificultad por el proceso fibroso cicatrizal. Alta hospitalaria, 22 de octubre. Desde marzo de 2007 presenta dolor en hipocondrio izquierdo, se solicita TC que se realiza el 16 de abril de 2007; se encuentran múltiples metástasis en ambos lóbulos hepáticos. Se indica inicio de tratamiento médico con quimioterapia, por lo menos durante 6 meses.

### Manejo del tumor GIST

El paciente regresa a Hospital asistencial, donde recibe tratamiento específico para tumores GIST, con mesilato de imatinib vía oral 2 tabletas cada 12 horas (**Figuras 1, 2, 3 y 4**).

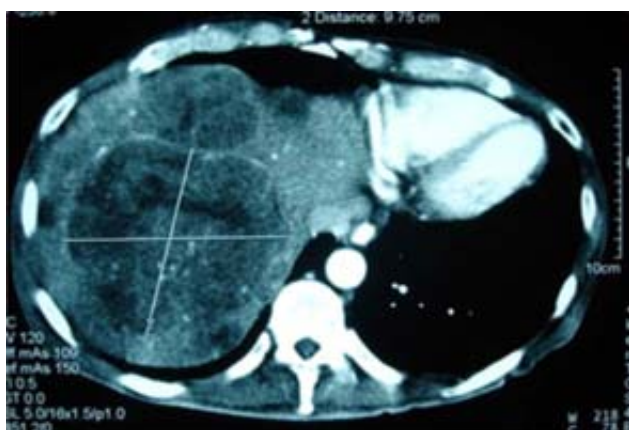


Fig. 1.

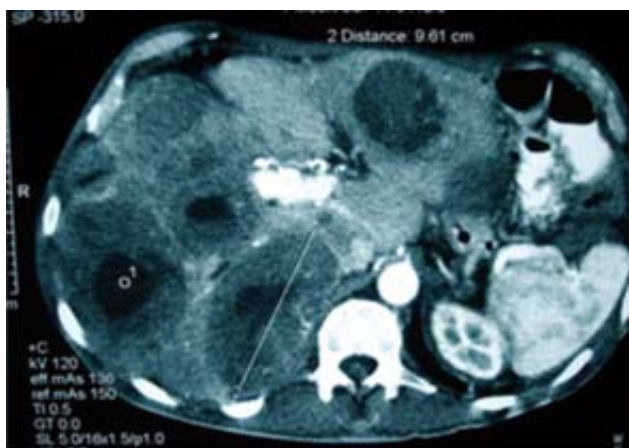


Fig. 2.

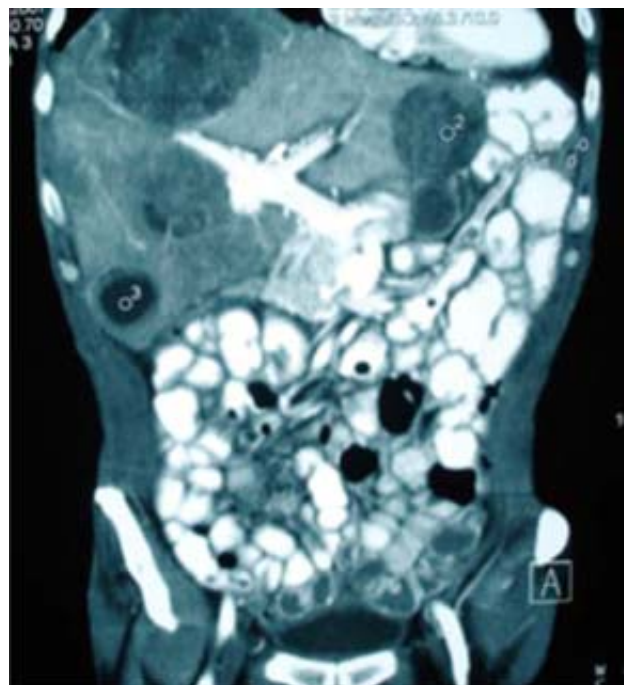


Fig. 3.

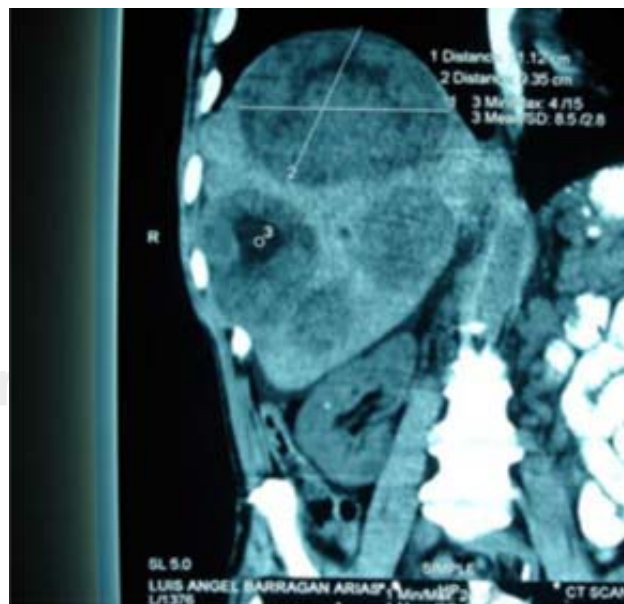


Fig. 4.

### Evolución

- Agosto, 2007. Acude nuevamente a consulta, se nota una mejoría clínica con aumento de peso, ya no presenta hepatomegalia y tiene mejor tolerancia a los alimentos. No hay evidencia de metástasis a la exploración física.

- Octubre, 2007. Evolución satisfactoria con tolerancia a la dieta. Se disminuye la dosis de imatinib por presentar leucopenia.
- Noviembre, 2007. Se realiza nueva TC. Reporte: re-

ducción del tamaño de las lesiones metastásicas hepáticas (**Figuras 5, 6 y 7**). Actualmente continúa recibiendo tratamiento con imatinib.

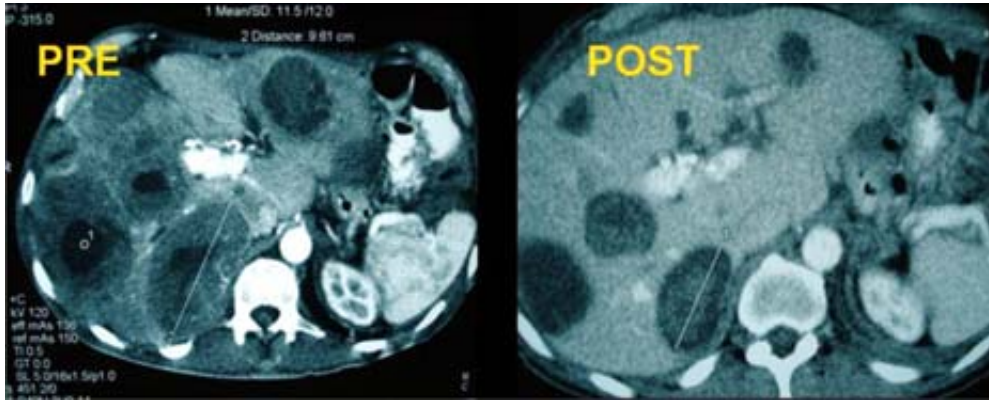


Fig. 5.

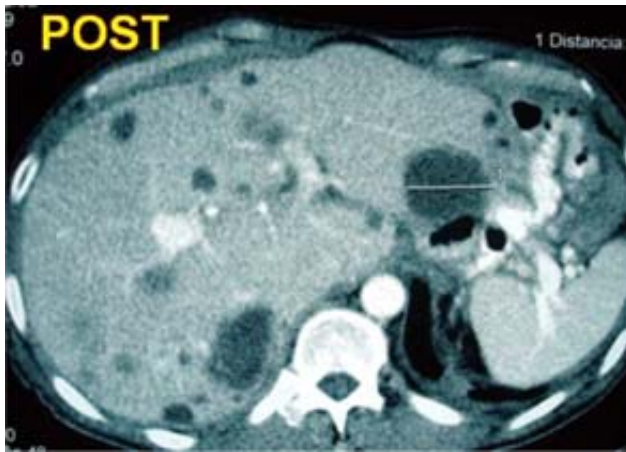


Fig. 6.

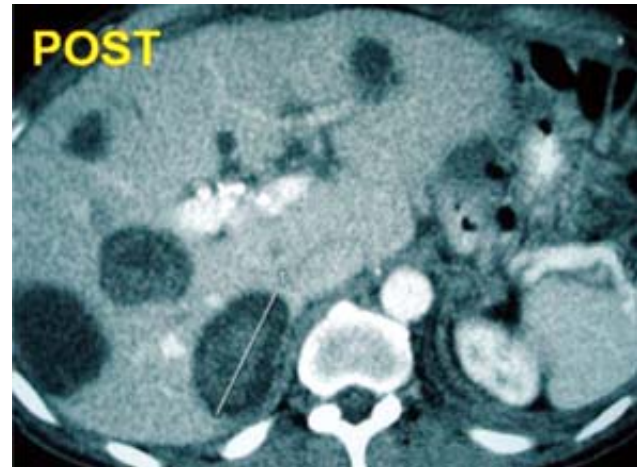


Fig. 7.