

Sepsis abdominal por necrosis y perforación gástrica por *Candida spp.*: a propósito de un caso

Abdominal sepsis due to necrosis and gastric perforation caused by Candida spp. A propos of a case

Dr. Heriberto Rodea Rosas, Dra. Sandra C. López Romero, Dr. Gerardo Aristi Urista, Dr. Cesar Athié Gutiérrez, Dr. Eduardo Pérez Torres

Resumen

Objetivo: Reportar un caso de necrosis gástrica extensa y perforación secundaria a invasión por *Candida spp.*

Sede: Hospital General de México, OD.

Diseño: Presentación de un caso.

Descripción del caso: Hombre de 51 años de edad con un padecimiento de 5 días caracterizado por rechazo al alimento y distensión abdominal, que ingresó con abdomen agudo, deshidratación e hipotensión arterial; leucocitosis y neumoperitoneo, como resultados relevantes, por lo que se le realizó una laparotomía exploradora, en la que se encontró peritonitis generalizada secundaria a necrosis y perforación en fondo gástrico. El tratamiento para el control del foco séptico fue mediante gastrectomía total con esófago-yeyuno anastomosis en "Y" de Roux, lavado y drenaje de cavidad abdominal y reoperación por dehiscencia parcial de la esófago-yeyuno anastomosis. El reporte de patología diagnosticó gastritis aguda y crónica ulcerada y perforada por *Candida spp* y pangastritis isquémica secundaria. Durante el seguimiento desarrolló recurrencia de la candidiasis en esófago que respondió al tratamiento médico.

Conclusiones: Las lesiones gástricas primarias asociadas a invasión por *Candida spp.* son úlceras y gastritis, sin embargo no suelen complicarse, la perforación gástrica es muy rara e implica una peritonitis secundaria y potencial sepsis abdominal difíciles de erradicar si no se sospecha y se trata la presencia de *Candida spp.* La morbilidad está relacionada al tratamiento oportuno con antimicóticos en el tratamiento agudo y un seguimiento a largo plazo para detectar oportunamente recurrencias potenciales de candidiasis del tubo digestivo, fundamentalmente esófago.

Abstract

Objective: To report a case of extensive gastric necrosis and perforation secondary to *Candida spp.* infection.

Setting: General Hospital of Mexico (Third level health care hospital).

Design: Presentation of a case.

Description of the case: Man, 51 year-old, with a 5-day history of illness characterized by rejecting food and abdominal distension, who was admitted presenting acute abdomen, dehydration, and arterial hypotension; leukocytosis and pneumoperitoneum, as relevant signs. He was subjected to exploratory laparotomy, which revealed generalized peritonitis secondary to necrosis and perforation of the gastric fundus. Treatment to control the septic focus consisted of total gastrectomy with Roux-en-Y esophagus-jejunum anastomosis, lavage and drainage of the abdominal cavity, and re-operation to repair the partial dehiscence of the esophagus-jejunum anastomosis. The pathology report led to the diagnosis of chronic ulcerated acute gastritis with perforation due to *Candida spp.* infection and secondary ischemic pangastritis. During follow-up, esophageal candidiasis recurred that responded to medical treatment.

Conclusions: Primary gastric lesions associated to *Candida spp.* invasion consist of ulcers and gastritis; gastric perforation is very rare and implies secondary peritonitis and potentially secondary sepsis, which are hard to eradicate if not suspected and the presence of *Candida spp.* is not treated. Morbidity is related to timely treatment with antimycotics during the acute stage and a long-term follow up to detect potential recurrences of digestive tract candidiasis, mainly of the esophagus.

Servicio de Urgencias Médico-Quirúrgicas, de Cirugía General y de Patología del Hospital General de México, OD.

Recibido para publicación: 4 junio 2008

Aceptado para publicación: 28 septiembre 2008

Correspondencia: Dr. Heriberto Rodea Rosas. Carrillo Puerto Núm. 318, Col. General Anaya, México, D.F.

herrodea@yahoo.com.mx

Palabras clave: *Candida spp*, candidiasis, peritonitis secundaria, perforación gástrica.

Cir Gen 2009;31:56-61

Key words: *Candida spp*, candidiasis, secondary peritonitis, gastric perforation.

Cir Gen 2009;31:56-61

Introducción

La *Candida spp* es un hongo ubicuo y el patógeno oportunista más común en el ser humano, su prevalencia asociada a invasión ha aumentado en las últimas décadas y ocasiona un amplio espectro de enfermedades que van desde una enfermedad superficial hasta la candidiasis sistémica grave que pone en peligro la vida.¹ En el tubo digestivo se suele encontrar en sujetos sanos, principalmente en área bucofaríngea, esófago y estómago;^{1,2} este último puede ser colonizado (presencia de hongos en sujetos asintomáticos) o invadido (penetración y sintomatología asociada), aunque los criterios precisos para distinguir la colonización de la invasión no existen en la actualidad.

La presencia de la *Candida spp*. asociada a patología primaria del estómago ocurre con frecuencia en las úlceras gástricas pépticas (54.2%) y en gastritis crónica (10.3%) como evento secundario;³ sin embargo, se da poca importancia a la existencia de este hongo en estómago, se considera irrelevante para el tratamiento médico.³

La susceptibilidad de padecer candidiasis gástrica es igual a la esofágica, está relacionada a la virulencia de la *Candida* y a factores del hospedero. La virulencia está dada por expresión de moléculas de adhesión, su conversión a hifa y a la sobreproducción de enzimas hidrolíticas y proteasas ácidas secretadas (SAPs) que le generan una capacidad invasora a tejidos.^{1,2,4,5} Existen factores del hospedero reconocidos y variados, re-

lacionados a alteraciones inmunes o de las barreras de defensa, fundamentalmente, como se muestran en el **cuadro I**.^{1,2,5}

A diferencia de las candidiasis oral o esofágica que, en general, son sintomáticas y de fácil diagnóstico, la gástrica raramente se manifiesta y, generalmente, no se diagnostica en vida,^{6,7} generalmente se le localiza de manera fortuita por cultivo, citología o estudio histopatológico de lesiones primarias como úlceras o inflamación.³

El objetivo de este reporte es la presentación de un caso clínico que corresponde a una candidiasis gástrica invasora que ocasionó necrosis extensa y perforación gástrica, el paciente sólo presentó moderada desnutrición como único factor de riesgo.

Caso clínico

Hombre de 51 años de edad, con antecedente de parálisis cerebral infantil (PCI), quien inició su padecimiento 5 días previos a su hospitalización en Urgencias, caracterizado por rechazo al alimento y distensión abdominal progresivas. A su ingreso, se encontró con desnutrición de segundo grado, deshidratación severa, oliguria, taquicardia, hipotensión arterial (90/60 mmHg), polipnea (26 resp/min), deterioro importante de sus condiciones generales y con moderada distensión abdominal; a la exploración no se detectó alguna lesión mucocutánea indicativa de micosis y sólo se comprobó en abdomen: distensión y discreto dolor a la des-

Cuadro I.

Alteraciones en los mecanismos de defensa que favorecen la invasión por *Candida spp* en la mucosa gástrica.

- | | |
|--|---|
| <ul style="list-style-type: none"> • En la barrera mucocutánea • Alteración en la línea celular • Alteración humoral • Factores diversos | <ul style="list-style-type: none"> • Lesiones directas (cáusticos) • Ulceraciones benignas o malignas • Cirugía que reduce la acidez gástrica • Células fagocíticas • Polimorfonucleares • Células monocíticas • Complemento • Inmunoglobulinas • Diabetes mellitus • Infección por VIH/SIDA • Tratamiento inmunosupresor • Reducción de la flora bacteriana protectora • Trauma severo • Hospitalización prolongada • Edades extremas • Cirugía reciente • Cirugía gastrointestinal • Hemodiálisis |
|--|---|

compresión. El laboratorio reportó hiperglicemia de 259 mg/dL, creatinina de 7.15 mg/dL, acidosis metabólica compensada y leucocitosis de 19,100 cel/mm³. La radiografía de tórax demostró neumoperitoneo y derrame pleural izquierdo (**Figura 1**). Se realizó laparotomía exploradora por diagnóstico de perforación de víscera hueca en la que se encontró peritonitis generalizada secundaria a necrosis en parches a lo largo del cuerpo y fondo gástricos y perforación en fondo gástrico de 2 cm de diámetro (**Figura 2**), por lo que se le realizó gastrectomía total con reconstrucción mediante esófago-yeyuno anastomosis termino lateral en "Y" de Roux, con anastomosis yeyuno-yeyunal a 50 cm del ángulo de Treitz, lavado y drenaje de cavidad abdominal. El tratamiento médico consistió en restitución hidroelectrolítica, nutrición parenteral total y antibioticoterapia mediante dos esquemas, el inicial con amikacina, ceftriaxona y metronidazol y el segundo con ciprofloxacina. Evolucionó los primeros días en forma tórpida, con foco de condensación pulmonar izquierda y atelectasia basal derecha, así como disminución importante de la albúmina de 4 a 2.2 mg/dL, al 8° día se detectó dehiscencia parcial de la esófago-yeyuno anastomosis (**Figura 3**), la cual fue reparada quirúrgicamente mediante sutura en dos planos reforzado con parche de yeyuno; al 11° día el reporte de patología diagnósticó gastritis aguda y crónica ulcerada y perforada por *Candida spp* y pangastritis isquémica secundaria, que afectaba los bordes quirúrgicos y se extendía a la serosa, por lo que se agregó tratamiento antimicótico a base de fluconazol por tres semanas y apoyo nutricional enteral con fórmula inmunomoduladora, con lo que se obtuvo una buena respuesta clínica hasta el egreso. Los exámenes complementarios no demostraron algún factor de riesgo diferente a la desnutrición, inclu-

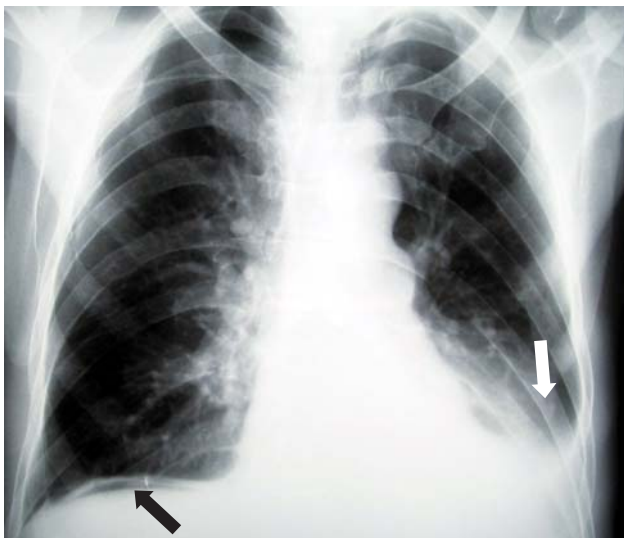

Fig. 1. Telerradiografía de tórax en la que se observa en tórax aire libre subdiafragmático (flecha negra) y derrame pleural izquierdo (flecha blanca).

yendo ELISA para VIH. Su evolución posterior fue satisfactoria hasta su egreso 21 días después del ingreso y primera cirugía. Durante el seguimiento, el paciente tuvo recurrencia de candidiasis esofágica a los 4 meses, sin embargo respondió favorablemente al tra-



Fig. 2. Especimen quirúrgico donde se observa la superficie mucosa gástrica con varias úlceras profundas e irregulares (flechas) con fondo necro-hemorrágico.

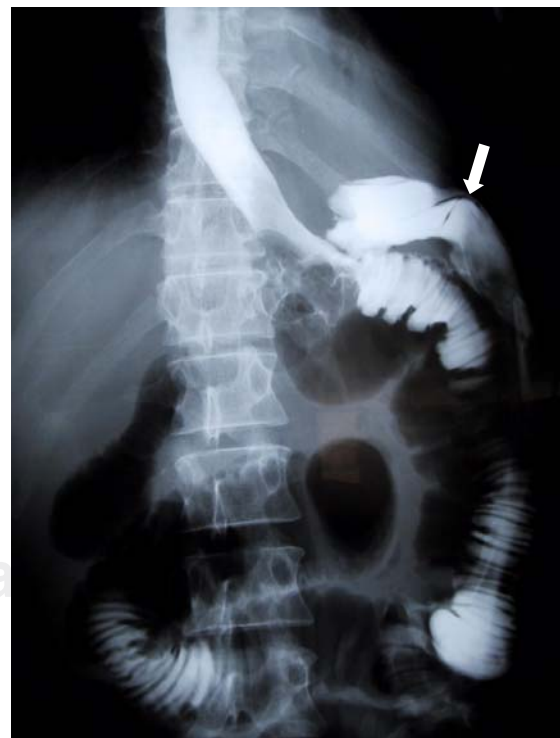

Fig. 3. Serie esófago-yeyunal con medio de contraste hidrosoluble, en la que se observa paso hacia asas del intestino delgado y fuga del medio de contraste (flecha).

tamiento antimicótico, y a un año de seguimiento el paciente mantiene condiciones similares a las del preoperatorio (alteraciones de su PCI con espasticidad muscular y desnutrición de segundo grado) manteniendo determinación de VIH negativo y glicemia normal.

Discusión

De las más de 200 especies de *Candida*, sólo algunas afectan al ser humano, la *C. albicans* y la *C. glabrata* representan el 70 - 80% de todos los tipos de invasión.¹ Desde que fue reconocida como *Candida albicans* por Berkhout en 1823.² se sabe que se encuentra en reservorios vivos (humanos y animales) e inertes (medio hospitalario, alimentos, ventilación, respiradores, etcétera) de manera extensa. En el tubo digestivo humano, se encuentra con mucha frecuencia y sin invadir hasta en el 65% de sujetos sanos,^{1,2} siendo el estómago un sitio común.¹⁻³ Se detecta cada vez con más frecuencia, fundamentalmente por tres factores reconocidos: amplio uso de antibióticos, sobrevivencia de pacientes críticos y estudios endoscópicos extensamente usados en la actualidad, que detectan con más frecuencia dicho hongo; cuando invade, el médico generalmente investiga factores de riesgo relacionados, fundamentalmente estados de inmunodepresión, debido a que en casos excepcionales se le detecta sin dichos factores.¹ La invasión ocurre de manera secundaria en lesiones gástricas, como úlceras benignas o malignas, gastritis^{1-3,6-11,13} o aquellas provocadas por ingesta de ácidos,¹⁹ sin que en el momento actual se demuestre que la *Candida spp.* tenga capacidad de invadir de manera primaria la mucosa del estómago y ocasionar por sí misma gastritis o úlceras.

Las características que suelen tener las úlceras gástricas asociadas a *Candida spp.* y que fueron encontradas en este caso clínico son: la localización proximal y con tendencia a ser mayores de 2 cm^{7,20} y en los casos de úlceras gástricas crónicas se detecta una menor tendencia a cicatrizar.^{7,18} La sintomatología suele ser inespecífica, el 20-25% puede presentar dolor en epigastrio, náusea y vómito, dolor abdominal, fiebre y ocasionalmente alguna tumoración intra-abdominal;¹ sin embargo, cuando se presenta con complicaciones como en el caso aquí presentado (necrosis extensa, perforación, peritonitis secundaria y sepsis abdominal) pueden detectarse datos clínicos locales (irritación peritoneal) y sistémicos (candidemia) relacionados a una mayor morbilidad y mortalidad.^{1,2,10,12,16}

Los estudios de laboratorio y gabinete no ayudan al diagnóstico de candidiasis, la cual se relaciona también con los efectos locales o sistémicos de las complicaciones,¹² que, como en este caso, mostró aire libre subdiafragmático derecho y derrame pleural (Figura 1). El diagnóstico de precisión es mediante cultivo, citología o estudio histopatológico que sólo se logra por biopsias o espécimen; en este último, generalmente, se encuentran cambios inflamatorios agudos, con gastritis o úlcera, infiltrado de neutrófilos, pseudohifas y levaduras de *Candida spp.*, con tinciones de hematoxilina/eosina y de ácido periódico de Schiff (PAS),

Grocott o metenamina de plata (Figuras 4, 5 y 6). La definición del tipo de *Candida* se determina sólo mediante cultivo, es importante para descartar la presencia de *C. glabrata* menos susceptible o *C. krusei* resistente al fluconazol, principalmente cuando existe inmunosupresión, infección intra-abdominal recurrente o en pacientes seniles;²¹⁻²⁴ sin embargo, como en el caso presentado de perforación y sepsis abdominal secundaria sólo fue posible la detección histopatológica del *Candida spp.*

El tratamiento para la erradicación de este hongo es de preferencia con fluconazol, debido a que tiene la ventaja de dar continuidad oral al tratamiento durante semanas y debido a que provoca menor nefrotoxicidad que otros antimicóticos, el tratamiento consiste en administrar 100-200 mg al día durante 2-3 semanas y se

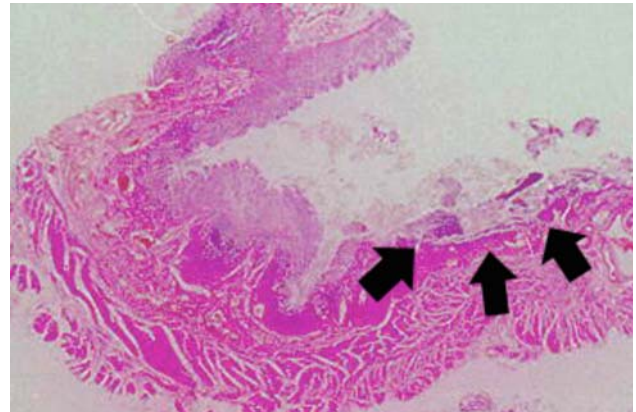


Fig. 4. Microfotografía panorámica de la pared gástrica donde se identifica una de las úlceras (flechas).

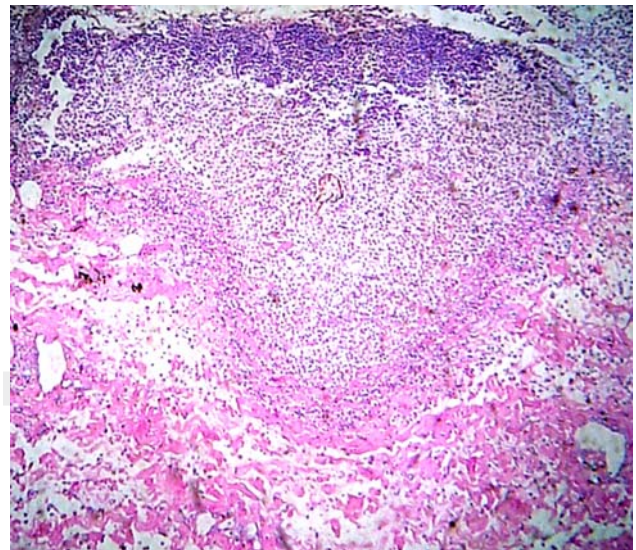


Fig. 5. Microfotografía a mayor aumento en donde se observa una úlcera en la mucosa gástrica que afecta mucosa y submucosa, con infiltrado mixto con predominio neutrófilo.

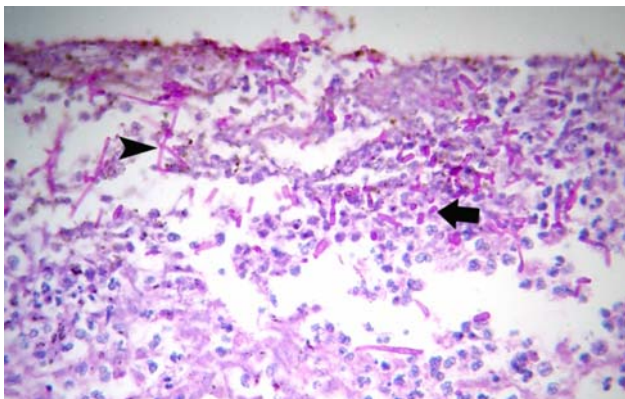


Fig. 6. Microfotografía a gran aumento donde se identifican pseudohifas (cabeza de flecha) y levaduras (flecha) teñidas con PA Schiff entre el infiltrado inflamatorio superficial de una úlcera.

puede duplicar o triplicar en caso de candidemia.¹ El tratamiento para la perforación gástrica, peritonitis y sepsis secundaria también deberá contemplar, como en este caso, antibióticos de amplio espectro y en asociación sinérgica. La perforación gástrica provocada o facilitada por *Candida spp.* es una complicación muy rara, Faure-Fontenla y colaboradores reportaron una perforación gástrica por *C. tropicalis* en un paciente pediátrico, que fue resuelta sólo con reparación quirúrgica y tratamiento médico.²⁵ El tratamiento quirúrgico en caso de perforación gástrica debe seguir los principios actuales para el control de la perforación de víscera hueca con sepsis abdominal,^{12,26,27} que en este caso fue mediante gastrectomía total para el control del foco de infección, debido a la magnitud de necrosis, perforación y gastritis isquémica del paciente. Desafortunadamente, como no se sospechó la presencia de hongos, la dehiscencia de la anastomosis esófago-yeyunal fue facilitada posiblemente por la desnutrición, isquemia asociada a la invasión por *Candida spp.* y al retraso del tratamiento antimicótico hasta el reporte del estudio histopatológico.

La gastritis isquémica con necrosis extensa y perforación gástrica que requiriera gastrectomía total para el control del foco séptico no se han reportado con anterioridad. De igual manera, se hace énfasis en la dehiscencia como complicación provocada o facilitada por en retraso diagnóstico y terapéutico hasta el reporte histopatológico con inmunohistoquímica. También existen razones para replantear el tratamiento antimicótico en pacientes con perforación de víscera hueca aún sin factores de riesgo, con base en el aumento de la infectividad micótica reconocida por la Sociedad Británica de Micología Médica²¹ y a que la peritonitis secundaria a perforación del tubo digestivo implica la presencia de *Candida spp.* en el 15-20% de los casos.^{1,20} De tal manera que será importante determinar en el futuro la asociación de antimicóticos cuando existe una gran sospecha de *Candida spp.* o en casos de sepsis persistente por perforación de víscera hueca.

Conclusión

Este caso ejemplifica varios aspectos importantes que deben ser tomados en cuenta a futuro: 1) en los últimos años se ha incrementado la incidencia y virulencia de todos los hongos patógenos al hombre, 2) es importante determinar qué tipo de *Candida spp.* está involucrada en la enfermedad invasora, especialmente para descartar *Candida Glabrata* y *Krusei*, 3) se debe investigar siempre la existencia de factores de riesgo que influyan en el pronóstico o la posible recurrencia de candidiasis, 4) las lesiones gástricas primarias más comúnmente asociadas a invasión por *Candida spp.* son las úlceras y gastritis, 5) la perforación gástrica es una complicación rara e implica una peritonitis secundaria y potencial sepsis abdominal difíciles de erradicar si no se sospecha presencia de *Candida spp.*, 6) las complicaciones postoperatorias como la dehiscencia de anastomosis pueden estar relacionadas a la afectación en bordes quirúrgicos y al tratamiento oportuno con antimicóticos y 7) es indispensable un seguimiento a largo plazo para detectar oportunamente recurrencia de candidiasis digestiva, fundamentalmente esofágica.

Referencias

- Hidalgo JA, Vazquez JA, Shepp DH, Talavera F, Stuart MB, Mylonakis E, Cunha BA. *Candidiasis*: Last Update: February 27, 2006: Localizable en www.emedicine.com – eMedicine-Candidiasis – Article by José A Hidalgo MD.
- Edwards JE Jr: *Candida species*. En: Mandell, Bennett & Dolin. Principles and practice of infectious diseases, 6a. ed. 2005, Churchill Livingstone Ed: pp 2938-57.
- Zwolinska-Wcisto M, Budak A, Bogdat J, Trojanowska D, Stachura J. Fungal colonization of gastric mucosa and its clinical relevance. *Med Sci Monit* 2001; 7: 982-988.
- Naglik J, Albrecht A, Bader O, Hube B. *Candida albicans* proteases and host/pathogen interactions. *Cell Microbiol* 2004; 6: 915-26.
- Staub P, Kretschmar M, Nichterlein T, Hof H, Morschhäuser J. Differential activation of *Candida albicans* virulence gene family during infection. *Proc Natl Acad Sci U S A* 2000; 97(11): 6102-7.
- Scott BB, Jenkins D. Gastro-oesophageal candidiasis. *Gut* 1982; 23: 137-139.
- Loffeld RJ, Loffeld BC, Arends JW, Flendrig JA, Van Spreuwel JP. Fungal colonization of gastric ulcers. *Am J Gastroenterol* 1988; 83: 730-3.
- Piken E, Dwyer R, Zablén MA. Gastric candidiasis. *JAMA* 1978; 240: 2181-2.
- de Repentigny L, Phaneuf M, Mathieu LG. Gastrointestinal colonization and systemic dissemination by *Candida albicans* and *Candida tropicalis* in intact and immunocompromised mice. *Infect Immun* 1992; 60: 4907-4914.
- Sari R, Altunbas H, Mahserreci E, Meric M, Gelen T, Karayalcin U. Multiple gastric ulcers caused by gastric candidiasis in a diabetic patient: a rare cause of upper GI bleeding. *Gastrointest Endosc* 2003; 58: 309-11.
- Trier JS, Bjorkman DJ. Esophageal, gastric, and intestinal candidiasis. *Am J Med* 1984; 77: 39-43.
- Rodea RH, López LJ. *Abdomen agudo en pacientes con VIH/SIDA*. En: Aguirre Rivero E, Diagnóstico y tratamiento actual del abdomen agudo. Alfil Ed. México DF, 2006: 469-93.

13. Höchter W, Wagner N, Hemmer E, Kunert H, Ottenjann R. Fungal infestation of gastroduodenal ulcers: incidence and significance. *Dtsch Med Wochenschr* 1982; 107: 845-8.
14. Minoli G, Terruzzi V, Butti GC, Benvenuti C, Rossini T, Rossini A. A prospective study on *Candida* as a gastric opportunistic germ. *Digestion* 1982; 25: 230-5.
15. Di Febo G, Miglioli M, Calò G, Biasco G, Luzzza F, Gizzi G, et al. *Candida albicans* infection of gastric ulcer frequency an correlation with medical treatment. Results of a multicenter study. *Dig Dis Sci* 1985; 30: 178-81.
16. Lee SC, Fung CP, Chen HY, Li CT, Jwo SC, Hung YB, et al. *Candida* peritonitis due to peptic ulcer perforation: incidence rate, risk factors, prognosis and susceptibility to fluconazole and amphotericin B. *Diagn Microbiol Infect Dis* 2002; 44: 23-7
17. Eras P, Goldstein MJ, Sherlock P. *Candida* infection of the gastrointestinal tract. *Medicine (Baltimore)* 1972; 51: 367-79.
18. Gottlieb-Jensen K, Andersen J. Occurrence of *Candida* in gastric ulcers. Significance for the healing process: *Gastroenterology* 1983; 85: 535-7.
19. Khuroo MS, Naik SR, Sehgal SC, Naik S, Kaushik SP, Katariya RN, et al. *Candida* infection of upper gastrointestinal tract superadded upon chemical injury with acids. *Am J Gastroenterol* 1979; 72: 276-81.
20. Morishita T, Kamiya T, Munakata Y, Tsuchiya M. Radiologic and endoscopic studies of gastric ulcers associated with *Candida* infection. *Acta Gastroenterol Latinoam* 1993; 23: 223-9.
21. Denning DW, Kibbler CC, Barnes RA. British Society for Medical Mycology. British Society for Medical Mycology proposed standards of care for patients with invasive fungal infections. *Lancet Infect Disc* 2003; 3: 230-40.
22. Solomkin JS, Flohr AB, Quie PG, Simmons RL. The role of *Candida* in intraperitoneal infections. *Surgery* 1980; 88: 524-30.
23. Solomkin JS. *Pathogenesis and management of Candida infection syndromes in non-neutropenic patients*. En: Solomkin JS, ed. Williams and Wilkins, Baltimore 1993: 202-13.
24. Neeman A, Avidor I, Kadish U. Candidal infection of benign gastric ulcers in aged patients. *Am J Gastroenterol* 1981; 75: 211-3.
25. Faure-Fontenla MA, Bracho-Blanchet E, Yañez-Molina C, Barragan-Tame L. Gastric perforation with *Candida tropicalis* invasion in previously healthy girl. *Mycoses* 1997; 40: 175-7.
26. Wittmann DH, Schein M, Condon RE. Management of secondary peritonitis. *Ann Surg* 1996; 224: 10-18.
27. Rodea RH, Athié GC, Guízar BC, Zaldívar RR. Experiencia en el manejo integral de 602 pacientes con sepsis abdominal. *Cir Gen* 1999; 21: 131-5.