

Hemangioma cavernoso de rectosigmoides, patología poco común mal estudiada

Cavernous hemangioma in the rectosigmoid, an uncommon pathology wrongly studied

Ricardo O'Farril Anzures, José Ma. Herrejón Camargo, Óscar Coyoli García, Juan M. Martínez Cisneros, Carlos R. Toledo Caballero, Alejandra Jiménez González

Resumen

Objetivo: Describir los datos clínicos más relevantes del hemangioma cavernoso de rectosigmoides, incluyendo sus bases de diagnóstico y variedad de tratamiento.

Diseño: Revisión bibliográfica.

Material y métodos: Se realizó una búsqueda en la base de datos de Medigraphic, Cochrane, Medline y PubMed donde se incluyó para la revisión artículos originales y guías de tratamiento. Variables evaluadas: síntoma principal, estudios diagnósticos y tratamiento de elección.

Resultados: El hemangioma cavernoso afecta con mayor frecuencia al rectosigmoides, el síntoma principal es el sangrado transanal fresco hasta en el 90% de los casos, por lo que se debe incluir para el diagnóstico una historia clínica cuidadosa, así como de una exploración proctológica completa. El estudio de rectosigmoidoscopia o colonoscopia es de gran utilidad al mostrar el aspecto de la mucosa, pero por ser una patología de origen vascular se contraindica la toma de biopsia por el riesgo de sangrado. Los estudios de imagen para complementación diagnóstica hay que realizarlos de manera preoperatoria, ya que delimitan con gran precisión la lesión, se incluye Rx abdomen, TAC, RMN, angiografía, ultrasonografía endoanal y endorrectal de 360°. El tratamiento de elección, hasta este momento, es la resección quirúrgica completa en sus diferentes modalidades de acuerdo al nivel de afección.

Conclusiones: El hemangioma cavernoso es una lesión vascular que clínicamente se manifiesta como

Abstract

Objective: To describe the most relevant data of the cavernous hemangioma of the rectosigmoid, including the bases for diagnosis and variety of treatment.

Design: Review of the corresponding literature.

Material and methods: A search in Medigraphic, Cochrane, Medline, and PubMed databases was performed, including for the review research articles and treatment guidelines. Assessed variables were: main symptom, diagnostic studies, and treatment of choice.

Results: The cavernous hemangioma affects most frequently the rectosigmoid, the main symptom is fresh transanal bleeding in up to 90% of cases, therefore, a careful and detailed clinical history must be included as well as a complete proctologic exploration. Rectosigmoidoscopy or colonoscopy is very useful by revealing the mucosal aspect, but since it is a disease of vascular origin, a biopsy is contraindicated due to the risk of bleeding. Imaging studies as diagnostic complementation must be performed pre-operatively, since they delimit precisely the injury; these studies include abdominal Rx, CAT, MRI, angiography, and 360° endorectal and endonal ultrasonography. Until now, treatment of choice is complete surgical resection in its different modalities according to the degree of affected area.

Conclusions: The cavernous hemangioma is a vascular injury that manifests clinically as fresh transanal bleeding- We must consider this entity as differential diagnosis of the more common diseases at the anorectal level, by having a negative anoscopy, and

www.medigraphic.org.mx

Servicio de Coloproctología del Hospital Central Sur de Alta Especialidad de Petróleos Mexicanos, Picacho.

Recibido para publicación: 9 Septiembre 2009

Aceptado para publicación: 15 Julio 2010

Correspondencia: Dr. Ricardo O'Farril Anzures.

Periférico Sur Núm. 3707. Col. Héroes de Padierna, 10700. México, D.F. Hospital Ángeles del Pedregal. Centro de Especialidades Quirúrgicas, Consultorio 1182. Tel: 5135-4877 y 78. E-mail: dr.ofarril@gmail.com

Este artículo puede ser consultado en versión completa en: <http://www.medigraphic.com/cirujanogeneral>

sangrado transanal fresco. Debemos considerar esta entidad como diagnóstico diferencial de las enfermedades más comunes a nivel anorrectal al tener una anoscopia negativa y no llevar al paciente a una cirugía equivocada por un mal diagnóstico.

Palabras clave: Recto, sangrado transanal, hemangioma cavernoso, flebolitos.
Cir Gen 2011;33:185-190

not take the patient to an erroneous surgery due to a wrong diagnosis.

Key words: Rectum, transanal bleeding, cavernous hemangioma, phleboliths.
Cir Gen 2011;33:185-190

Introducción

Los hemangiomas son lesiones vasculares congénitas que afectan generalmente a piel, hígado, páncreas y tracto gastrointestinal.¹ El hemangioma cavernoso a pesar de ser una patología poco común se encuentra como la segunda neoplasia vascular que afecta a nivel colorrectal y, de éste, la región más afectada se describe a nivel de rectosigmoidees en el 60-90% y está agrupada en las malformaciones vasculares benignas que afectan el tracto gastrointestinal.¹⁻³ Philips (1839) fue uno de los primeros en reportar un paciente con un hemangioma.

De la revisión en la literatura, hasta el momento, se han reportado aproximadamente 350 casos de hemangioma intestinal, sin embargo en los reportes se han incluido al hemangioma cavernoso de rectosigmoidees, hemangiomas capilares, múltiples flebectasias y angiomatosis colónica.¹⁻⁴

Prevalencia

El hemangioma se manifiesta desde edades tempranas, entre los 5 y 25 años de edad, existe una frecuencia relativa mayor en hombres comparado a las mujeres con una relación 1.5:1. La incidencia es del 0.06%, es decir 1 por cada 1,500 pacientes.³⁻⁵ Al tener como principal manifestación clínica el sangrado transanal fresco, el paciente puede llegar hasta un estado de choque hipovolémico con una mortalidad reportada entre el 40-50%.

Patología

El hemangioma cavernoso se localiza con mayor frecuencia en rectosigmoidees y está considerada como una lesión congénita o hamartoma donde originalmente existe secuestro de tejido mesodérmico y un subsecuente crecimiento.¹⁻⁹ Los vasos sanguíneos que lo componen están dilatados en el segmento gastrointestinal afectado y al visualizarlos en una tinción de hematoxilina y eosina se encuentran espacios vasculares dilatados a través de endotelio maduro en mucosa y submucosa (**Figura 1**), además de la formación de trombos organizados dentro de la luz formando papilas llamadas "hiperplasia endotelial de Masson" o calcificación distrófica que es conocida como flebolitos.^{4,10,11} En otros casos, cuando tiene un componente infiltrativo, se extiende a todo el espesor de la pared intestinal llegando hasta estructuras

pélicas.^{5,12,13} Por lo general, contienen mayor número de fibras de músculo liso que las lesiones capilares.² Con ayuda de la inmunohistoquímica se encuentra que es positivo a CD31 por su origen vascular y CD34 por ser de origen mesenquimal.

La clasificación más práctica de los hemangiomas los divide en cavernosos (80%), capilares (5-10%) o mixtos (10%). La clasificación histológica propuesta por Obendorfer-Kaijser explica a mayor detalle los hemangiomas, dividiéndolos en:¹⁴⁻¹⁶

- I. Múltiples flebectasias (cavernoso múltiple pequeño)
- II. Hemangioma cavernoso
 - a. Tipo infiltrante difuso
 - b. Tipo polipoide
- III. Hemangioma capilar (simple)
- IV. Grupo especial: Angiomatosis con afección gastrointestinal, hereditario y no hereditario.

Los hemangiomas intestinales se asocian a síndromes con malformaciones vasculares mucocutáneas como son el síndrome de Osler-Weber-Rendu y el de Klippel-Trenaunay-Weber.^{1-5,11,17,18}

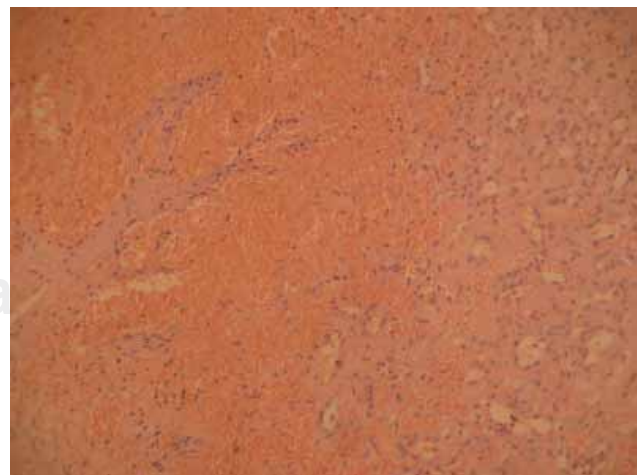

Fig. 1. Se visualiza un hemangioma con tinción de HE. Nótese la gran dilatación y congestión vascular en mucosa y submucosa.

Cuadro clínico

El sangrado transanal fresco es el síntoma principal y suele manifestarse desde edades tempranas, se ha reportado que el sangrado que presentan los enfermos tiene una frecuencia del 60-90%.^{1-3,15,18-20} Dicho sangrado es de leve-moderada intensidad de acuerdo al tamaño o tipo de malformación vascular. Generalmente existen eventos aislados o intermitentes de sangrado que de acuerdo al grupo de edad se suele tratar como alguna otra alteración del conducto anal.

En caso de manifestarse como hematoquezia sugiere afección a nivel de sigmoides o colon descendente. Al ser un sangrado generalmente fresco, de manera inicial es atribuido a enfermedad hemorroidal y hasta el 80% de los pacientes han tenido antecedente de hemorroidectomía previa.^{2,6,15,17,18} En el Hospital St. Mark's, 8 de 10 pacientes tuvieron antecedente de una hemorroidectomía previa antes de los 20 años de edad.¹⁹

Cuando el paciente va creciendo y continúan los episodios de sangrado es muy probable que, de forma secundaria, la mitad de los pacientes presenten datos clínicos de anemia crónica y consumo de factores de coagulación por la microtrombosis dentro de la lesión.^{1,4-6,8}

Otros síntomas que se describen en el hemangioma cavernoso de rectosigmoides son: constipación (17-25%) y tenesmo asociados a tumores grandes, urgencia para evacuar y masa pélvica.^{11,18,19}

Se encuentra descrito que la duración de los síntomas hasta tener el diagnóstico correcto es de aproximadamente 19 años.^{12,16,21}

En el **cuadro I** se muestra un análisis de 21 pacientes descritos por varios autores, donde se reportan la edad entre 14 y 65 años (media de 30 años), predomina parcialmente en los hombres y el número de años de sangrado transanal previo al diagnóstico de hemangioma cavernoso se reporta desde edades tempranas y adolescencia. El antecedente de hemorroidectomía previa se puede ver en casi la mitad de los pacientes. Se incluyen en el cuadro dos casos diagnosticados en nuestro servicio, ambos correspondieron al género masculino, de 40 y 45 años de edad, tenían antecedente de hemorroidectomía previa, llama la atención que uno de ellos tiene antecedente de 30 años con sangrado transanal y el segundo 18 años, no se detectó anemia crónica debido a la poca evidencia de sangrado transanal, desafortunadamente ninguno aceptó tratamiento quirúrgico a pesar de explicarles el beneficio de la cirugía, se mantienen en vigilancia hasta este momento.

Los pacientes con sangrado transanal siempre deben tener una historia clínica cuidadosa así como una exploración anorrectal completa, que incluya tacto de conducto anal y anoscopia para evitar un diagnóstico erróneo de enfermedad hemorroidal y de ser posible siempre incluir la rectosigmoidoscopia rígida. Se ha reportado que hasta el 50% de los pacientes con hemangioma de rectosigmoides suelen presentar malformaciones vasculares mucocutáneas, pero sólo el 2% de pacientes con malformaciones vasculares mucocutáneas llegan a presentar hemangiomas a nivel colorrectal.^{4,16}

Cuadro I.**Reporte de 21 casos de hemangioma cavernoso de rectosigmoides donde se incluye la edad, género, tiempo de sangrado previo al diagnóstico y si presentó antecedente de hemorroidectomía.**

Autor	No. pacientes	Edad/Sexo (H/M)	Historia de sangrado transanal	Antecedente de hemorroidectomía
Coppa GF, et al (1984)	2	-	-	En un caso
Wang CH (1985)	2	14/M	12 años	2 años
Aylward CA, et al (1988)	3	22/H	Infancia	-
		46/H	Agudo	-
		49/M	18 meses	20 años
Cunningham JA, et al (1989)	1	23/H	Infancia	-
		27/H	3 años	-
Lupetin AR (1990)	1	37/H	17 años	-
Bortz JH (1992)	1	65/H	Infancia	-
Hasegawa H, et al (1996)	2	23/M	6 años	15 y 17 años
		23/H	3 años	15 años
Pohlen U (1999)	3	20/H	Nacimiento	-
		27/M	4 años	-
		19/M	6 años	Sí
Hsu RM, et al (2002)	1	44/H	25 años	-
Hervias D et al (2004)	1	31/H	4 años	1
Niestijl AL, et al (2004)	1	13/M	11 años	-
Topalak O, et al (2006)	1	26/M	10 años	-
O'Farril AR, et al (2009)	2	45/H	30	15 años
		40/H	18	20 años

Rectosigmoidoscopia o colonoscopia

El estudio de rectosigmoidoscopia rígida es un procedimiento que incluye la exploración proctológica completa y es de mucha importancia para todo paciente con sangrado transanal fresco con anoscopia negativa. Si conocemos que el hemangioma cavernoso afecta con mayor frecuencia a nivel de rectosigmoides es de mucha utilidad realizar este estudio ya que nos determina con mayor exactitud la localización de la lesión a este nivel, además que nos puede diferenciar de otras patologías comunes.¹⁴ Cuando existen lesiones más extensas, la colonoscopia es de mayor utilidad para estudiar la totalidad del colon. En caso de encontrar un hemangioma cavernoso se observan dilataciones vasculares submucosas rojo-azuladas y con gran congestión que juntas dan el aspecto de nódulos polipoideos múltiples que colapsan al hacerles presión con el aire^{1,6} (Figura 2). Para ayudar al diagnóstico definitivo se tiene que tomar una biopsia, pero por la naturaleza de la lesión, en este caso se encuentra contraindicado por el gran riesgo de sangrado masivo.^{4,6,11,13,15,22,23}

Montiel-Jarquín y cols., en México (2002), incluyó un estudio de 245 rectosigmoidoscopias rígidas encontrando un caso de hemangioma de recto.¹⁴

Diagnóstico por imagen

La placa simple de abdomen hace evidente, a nivel del sacro, calcificaciones secundarias a microtrombosis de los vasos del hemangioma causados por inflamación perivascular y estasis del flujo sanguíneo, estas calcificaciones se llaman flebolitos, es un signo patognomónico en esta patología, se pueden encontrar entre un 26-50% (Figura 3). Además, existe desviación de la columna de aire del recto, siendo más notorio en el colon por enema con contraste de bario, donde se demuestra un desplazamiento del recto como efecto

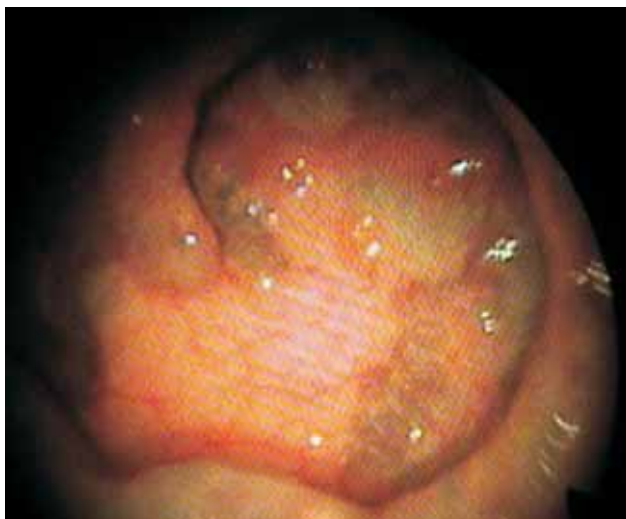


Fig. 2. Imagen por colonoscopia, mostrando hemangioma cavernoso de recto. Se pueden ver las grandes dilataciones vasculares rojo-azuladas en submucosa.

de compresión extrínseca (Figura 4). Existe también el aspecto de pseudopólipos en la mucosa por la gran dilatación venosa submucosa, en otros casos puede dar la apariencia de una obstrucción circunferencial de la luz.^{4,7,10,11,15,16,18,22}

La angiografía de la arteria mesentérica inferior o iliaca interna bilateral suele emplearse en malformaciones vasculares, siendo positiva en sólo el 66%, en el caso del hemangioma se encuentra hipervascularidad o, en otros casos, una hipovascular secundaria probablemente resultado de trombosis en los espacios vasculares dilatados.^{13,15,17,21}

La TAC abdominal con contraste oral e intravenoso muestra engrosamiento de la pared del segmento del recto afectado, además suele mostrar vasos perirrectales

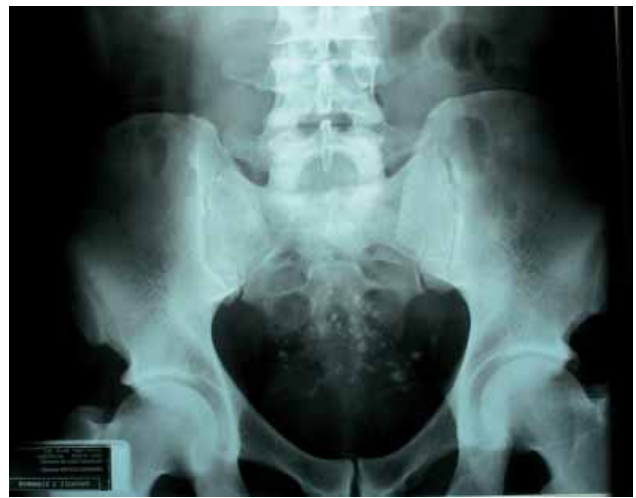

Fig. 3. Placa simple de abdomen donde se muestra la imagen clásica de "flebolitos" a nivel de pelvis por las calcificaciones vasculares.

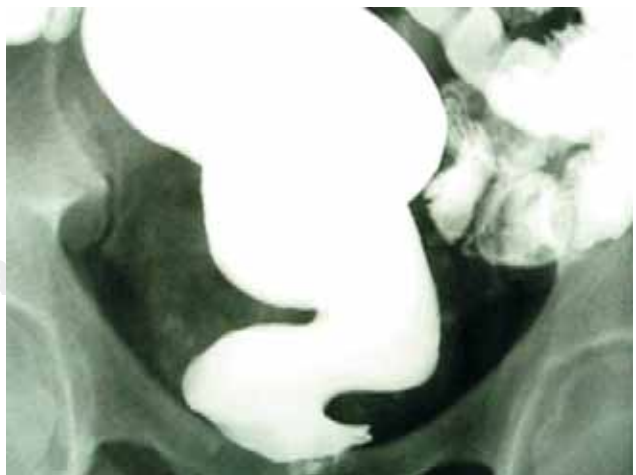


Fig. 4. Imagen de colon por enema en fase de llenado. Muestra la gran desviación hacia la derecha del tercio inferior de recto.

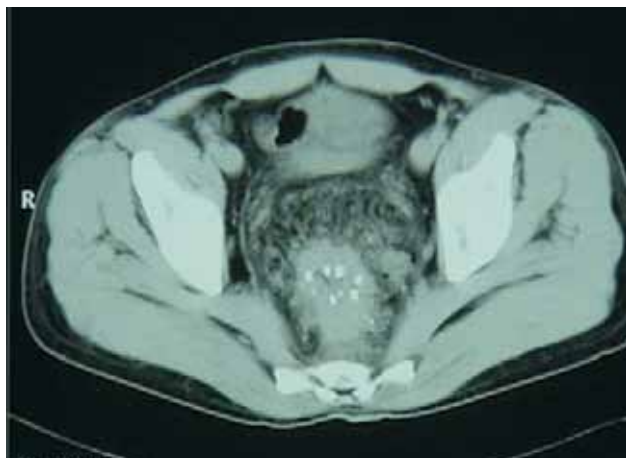


Fig. 5. Imagen de TAC abdominal. Se hacen evidentes los flebolitos a nivel intramural y nótese el gran engrosamiento de la pared rectal.

dilatados y la presencia de flebolitos a nivel intramural o extrarrectal abarcando el mesorrecto¹⁶ (**Figura 5**). Al tratarse de una patología vascular existe reforzamiento de la lesión con el empleo del medio de contraste intravenoso yodado.^{12,23,24} La RMN con sonda endorrectal puede delimitar adecuadamente las lesiones, su profundidad en las diferentes capas del recto y en el complejo esfinteriano, así como la extensión a órganos pélvicos y de una forma más eficaz que con la RMN simple, además de poder evaluar más detalladamente la extensión del hemangioma de una manera preoperatoria.^{9,20} En imágenes, T1 muestra imágenes con marcado engrosamiento de la pared del recto, así como su afección a los vasos perirrectales, demostrando numerosos vasos dilatados de aspecto serpentiginoso. En imagen, T2 demuestra engrosamiento de la pared rectal y aumento en la intensidad del mesorrecto definiendo con mayor claridad el espacio perirrectal y la extensión o no de la pared vesical posterior. La claridad de imágenes nos ayuda a evaluar la invasión hacia la pelvis, fosa isquioanal, glúteos y nervio ciático.^{9,16,20,24}

El ultrasonido endoanal o endorrectal de 360° permite visualizar claramente todas las capas, ya sea a nivel de ano o recto y en la zona donde se localiza el hemangioma muestra una lesión tubular hipoeoica que invade la muscular propia. Los flebolitos se visualizan como calcificaciones que se localizan a través de la pared del recto y fuera de éste.^{16,25}

Diagnóstico diferencial

Entre las patologías que se incluyen principalmente hay que descartar enfermedad hemorroidal interna, lesión de Dieulafoy en recto, úlcera rectal solitaria, enfermedad diverticular, angiodisplasias, intususcepción intestinal, EII, pólipos, proctopatía postradiación, tumores, entre otras.^{6,11,22} Los errores de diagnóstico o de manejo reportan rangos de mortalidad de 50%.²⁵ Jeffery et al. encontraron que el 80% de los pacientes son mal operados por un diagnóstico erróneo.²⁴

Tratamiento médico

Al ser una lesión de origen vascular, se han descrito para su tratamiento la escleroterapia, crioterapia, aplicación de argón, embolización por angiografía y ligadura de vasos mesentéricos, aunque en estos casos sólo se reporta mejoría temporal.^{1,3,6,18,19,25,8}

También se describe a la radioterapia como alternativa de tratamiento. Desde 1978, Chaimoff y Laurie reportan un caso de una paciente femenina con hemangioma donde se administraron 5 sesiones de 300 rad cada una con buen resultado.²⁶

Tratamiento quirúrgico

Hasta este momento, el tratamiento de elección para controlar el sangrado y curar completamente la enfermedad se ha considerado la resección quirúrgica y de acuerdo a su localización y grado de afección suele variar el procedimiento quirúrgico.^{1-5,8,18,22,27,28}

En caso de hemangiomas solitarios de recto, la cirugía de elección incluye la escisión completa del mesorrecto con colo-ano anastomosis e ileostomía de protección, obteniendo excelentes resultados en la continencia anal.^{6,21,23,27-29} Este tipo de procedimiento tiene la ventaja de menor riesgo de sangrado transoperatorio, evita el daño a nervios pélvicos, permitiendo una adecuada continencia y evita la colocación de un estoma permanente.^{30,37}

Cuando existe afección anorrectal se prefiere resección abdominoperineal, pero el inconveniente es que el paciente tendrá una colostomía definitiva. Jeffrey (1976) propuso la mucosectomía con colo-ano anastomosis, pero existe riesgo de sangrado transoperatorio, aunque otras series demuestran su eficacia.^{24,29} Se ha empleado la mucosectomía por colonoscopia como alternativa de resección de hemangiomas, pero sólo se indica en el tipo polipoideo con resultados favorables.^{30,31}

Existen variedades de resección de acuerdo a la extensión del hemangioma, actualmente se prefieren las cirugías preservadoras de esfínter siempre y cuando la localización del hemangioma lo permita.³²⁻³⁴ Se incluyen la resección anterior, resección anterior baja o ultrabaja. En casos de afección por arriba de la unión rectosigmoidea se indica la sigmoidectomía, hemicolectomía o colectomía subtotal, según sea el caso de afección. La proctocolectomía está descrita en hemangiomas intestinales múltiples.

Con el advenimiento de la cirugía endoscópica se ha empleado para resección de hemangiomas de rectosigmoideos con resultados favorables.³²

Conclusiones

El hemangioma cavernoso de rectosigmoideos es una malformación vascular benigna poco frecuente que suele manifestarse desde edades tempranas, el síntoma principal que presentan los pacientes hasta en el 90% de los casos es el sangrado transanal fresco. Para su correcto diagnóstico se debe considerar una historia clínica cuidadosa así como una exploración proctológica completa, que incluya la rectosigmoidoscopia o la colonoscopia. Debemos de realizar estudios de imagen

para su complementación diagnóstica, donde se incluyan los Rx de abdomen, TAC abdominal, RMN y la angiografía, ya que al no tener un diagnóstico adecuado los pacientes pueden llevarse a una cirugía innecesaria de hemorroidectomía. Hasta el momento, el tratamiento de elección es la resección quirúrgica completa del segmento afectado.

Referencias

- Parker GW, Murney JA, Kenoyer WL. Cavernous hemangioma of the rectum and rectosigmoid: a case report and review. *Dis Colon Rectum* 1960; 3: 358-363.
- Aylward CA, Orangio GR, Lucas GW, Fazio VW. Diffuse cavernous hemangioma of the rectosigmoid--CT scan, a new diagnostic modality, and surgical management using sphinter-saving procedures. Report of three cases. *Dis Colon Rectum* 1988; 31: 797-802.
- Pohlen U, Kroesen AJ, Berger G, Buhr HR. Diagnostics and surgical treatment strategy for rectal cavernous hemangiomas based on three case examples. *Int J Colorectal Dis* 1999; 14: 300-303.
- Corman ML. *Colon & rectal surgery*. 4th ed. New York. Lippincott-Raven, 1998: 884-958.
- Cunningham JA, Garcia VF, Quispe G. Diffuse cavernous rectal hemangioma-sphinter-sparing approach to therapy. *Report of a case. Dis Colon Rectum* 1989; 32: 344-347.
- Hervías D, Turrión JP, Herrera M, Navajas-León J, Pajares-Villarroya R, Manceñido N, et al. Diffuse cavernous hemangioma of the rectum: an atypical cause of rectal bleeding. *Rev Esp Enferm Dig* 2004; 96: 346-352.
- Mathai V, Vyas FL, Jesudason SR. Cavernous haemangioma of the rectum: an uncommon cause of rectal bleeding. *Trop Gastroenterol* 2003; 24: 42-43.
- Niestijl AL, Legger GE, Kamps WA, Bult Y, de Langen ZJ, Rings EH, et al. A cavernous haemangioma of the colon as the cause of rectal bleeding in childhood. *Ned Tijdschr Geneesk* 2004; 148: 840-844.
- Yorozuya K, Watanabe M, Hasegawa H, Baba H, Imai Y, Mukai M, et al. Diffuse cavernous hemangioma of the rectum: report of a case. *Surg Today* 2003; 33: 309-311.
- Legiehn GM, Heran MK. Classification, diagnosis, and interventional radiologic management of vascular malformations. *Orthop Clin North Am* 2006; 37: 435-474.
- Bell GA, McKenzie AD, Emmons H. Diffuse cavernous hemangioma of the rectum: report of a case and review of the literature. *Dis Colon Rectum* 1972; 15: 377-382.
- Öner Z, Altaca G. Diffuse cavernous rectal hemangioma--clinical appearance, diagnostic modalities and sphincter saving approach to therapy: report of 2 and a collective review of 79 cases. *Acta Chir Belg* 1993; 93: 173-176.
- Dobozi BM, Rockey DC. Diffuse colonic hemangiomatosis. *Gastrointest Endosc* 2004; 60: 799.
- Montiel-Jarquín A, Zagal-Jacobo A, Varela-Morán M. Rectosigmoidoscopia rígida en el diagnóstico de la patología del anorrecto. *Cir Cir* 2002; 70: 169-172.
- Pérez C, Andreu J, Llauger J, Valls J. Hemangioma of the rectum: CT appearance. *Gastrointest Radiol* 1987; 12: 347-349.
- Djoughri H, Arrivé L, Bouras T, Martin B, Monnier-Cholley L, Tubiana JM. MR Imaging of diffuse cavernous hemangioma of the rectosigmoid colon. *AJR Am J Roentgenol* 1998; 171: 413-417.
- Bortz JH. Diffuse Cavernous Hemangioma of the rectum and sigmoid. *Abdom Imaging* 1994; 19: 18-20.
- Coppa GF, Eng K, Localio SA. Surgical management of diffuse cavernous hemangioma of the colon, rectum and anus. *Surg Gynecol Obstet* 1984; 159: 17-22.
- Gordon PH, Nivatvongs S. Principles of practice surgery for the colon, rectum and anus. In: Nivatvongs S. *Benign neoplasms of the colon and rectum*. St. Louis, Missouri, Quality Medical Publishing. 1999: 541-573.
- Lupetin AR. Diffuse cavernous hemangioma of the rectum: evaluation and MRI. *Gastrointest Radiol* 1990; 15: 343-345.
- Wang HT, Tu Y, Fu CG, Meng RG, Cui L, Xu HL, et al. Diffuse cavernous hemangioma of the rectosigmoid colon. *Tech Coloproctol* 2005; 9: 145-148.
- Jeffery PJ, Hawley PR, Parks AG. Colo-anal sleeve anastomosis in the treatment of diffuse cavernous haemangioma involving the rectum. *Br J Surg* 1976; 63: 678-682.
- Martínez Jaramillo C, Cepeda Vásquez R, Reyes JC. Hemangioma cavernoso de recto: abordaje quirúrgico por vía laparoscópica. *Rev Col Gastroenterol* 2008; 23: 160-164.
- Djoughri H, Arrivé L, Bouras T, Martin B, Monnier-Cholley L, Tubiana JM. Diffuse cavernous hemangioma of the rectosigmoid colon: imaging findings. *J Comput Assist Tomogr* 1998; 22: 851-855.
- Topalak O, Gönen C, Obuz F, Secil M. Diffuse cavernous hemangioma of the rectosigmoid colon with extraintestinal involvement. *Turk J Gastroenterol* 2006; 17: 308-312.
- Chaimoff C, Lurie H. Hemangioma of the rectum: clinical appearance and treatment. *Dis Colon Rectum* 1978; 21: 295-296.
- Hsu RM, Horton KM, Fishman EK. Diffuse cavernous hemangiomatosis of the colon: findings on three-dimensional CT colonography. *AJR Am J Roentgenol* 2002; 179: 1042-1044.
- Cuffy M, Abir F, Longo WE. Management of less common tumors of the colon, rectum, and anus. *Clin Colorectal Cancer* 2006; 5: 327-337.
- Telander RL, Ahlquist D, Blaufuss MC. Rectal mucosectomy: a definitive approach to extensive hemangiomas of the rectum. *J Pediatr Surg* 1993; 28: 379-381.
- Kimura S, Tanaka S, Kusunoki H, Kitadai Y, Sumii M, Tazuma S, et al. Cavernous hemangioma in the ascending colon treated by endoscopic mucosal resection. *J Gastroenterol Hepatol* 2007; 22: 280-281.
- Hasegawa K, Lee WY, Noguchi T, Yaguchi T, Sasaki H, Nagasako K. Colonoscopic removal of hemangiomas. *Dis Colon Rectum* 1981; 24: 85-89.
- Díaz-Ríos R, Pérez-Pereyra J, Perea-Guerrero H, Palomino-Portilla A, Frisancho-Velarde O. Rectorragia intermitente por hemangioma difuso de recto. *Rev Gastroenterol Perú* 2008; 28: 158-161.
- Hasegawa H, Teramoto T, Watanabe M, Imai Y, Muaki M, Kodaira S, et al. Diffuse cavernous hemangioma of the rectum: MR imaging with endorectal surface coil and sphincter-saving surgery. *J Gastroenterol* 1996; 31: 875-879.
- Cappell MS, Friedel D. The role of sigmoidoscopy and colonoscopy in the diagnosis and management of lower gastrointestinal disorders: endoscopic findings, therapy and complications. *Med Clin North Am* 2002; 86: 1253-1288.