

## Tratamiento mínimamente invasivo de úlceras pépticas perforadas en el Hospital General “Dr. Manuel Gea González”

*Minimally invasive approach to perforated peptic ulcer at the General Hospital “Dr. Manuel Gea González”*

Gerardo Rodríguez-Espínola,\* Mario Eduardo Trejo-Ávila,\*\*  
Carlos Valenzuela-Salazar,\*\*\* Danilo Solórzano-Vicuña,\*\*  
Luz Sujey Romero-Loera,\*\*\*\* Mucio Moreno-Portillo\*\*\*\*\*

### Palabras clave:

Úlcera péptica perforada, cirugía laparoscópica, cierre primario, endoscopia transquirúrgica.

### Key words:

Perforated peptic ulcer, laparoscopic surgery, primary closure, intraoperative endoscopy.

### RESUMEN

**Introducción:** El abordaje quirúrgico por mínima invasión es actualmente una técnica atractiva que permite la identificación y reparación de la perforación, el lavado peritoneal, y evita las comorbilidades de la laparotomía. **Material y métodos:** Serie de casos retrospectiva en la que se incluyeron individuos con úlcera péptica perforada (gástrica o duodenal) tratados de manera laparoscópica en el Hospital General “Dr. Manuel Gea González” entre agosto de 2014 y diciembre de 2015. **Resultados:** Se analizó un total de 13 casos. La perforación se reparó con cierre primario (76.9%), con nudo extracorpóreo tipo Gea (84.6%) y parche de epiplón (76.9%). En 46.1% se realizó endoscopia transquirúrgica con toma de biopsias y prueba neumática. En 53.8% se llevó a cabo lavado peritoneal. Tiempo quirúrgico promedio: 103 min. Ningún caso se convirtió a laparotomía. En 92.3% se inició dieta antes de las 72 horas. El promedio de estancia hospitalaria fue de 5.8 días. No hubo ninguna reintervención. **Conclusiones:** Se observó la posibilidad de abordar a todos los pacientes de manera laparoscópica, con buenos resultados a corto plazo y pocas complicaciones postquirúrgicas.

### ABSTRACT

**Introduction:** Minimally invasive approach of peptic ulcer disease is an attractive alternative for repairing perforations, peritoneal lavage, and avoiding complications associated with the open surgery approach. **Material and methods:** We reviewed records of patients with perforated peptic ulcer treated with laparoscopic surgery from August 2014 to December 2015 in our hospital. **Results:** We included 13 patients in our study, all of which were approached initially with laparoscopic surgery. The perforation was repaired with primary closure (76.9%) with “Gea” extracorporeal sliding knot (84.6%), with omental patch (76.9%). We used intraoperative endoscopy in some cases (46.1%) for complementary diagnosis, biopsies and review of the closure. The peritoneal cavity was thoroughly irrigated with normal saline solution in 53.8%. All surgeries finished laparoscopically. The mean operating time was 103 min. In 92.3%, we started enteral nutrition before 72 hrs. The mean hospital stay was 5.8 days. None of the patients required reintervention. **Conclusions:** In our study, we observed the possibility of approaching all perforated peptic ulcers laparoscopically, with good results at short follow-up and few postoperative complications.

\* Residente de Cirugía Endoscópica.  
\*\* Residente de Cirugía General.  
\*\*\* Médico adscrito al Servicio de Cirugía General y Endoscópica.  
\*\*\*\* Jefa del Servicio de Cirugía General y Endoscópica.  
\*\*\*\*\* Director General.

Hospital General “Dr. Manuel Gea González”.

Recibido: 17/03/2016  
Aceptado: 25/05/2016

### INTRODUCCIÓN

Las úlceras pépticas perforadas son la segunda causa de perforación abdominal que requiere manejo quirúrgico, después de la apendicitis perforada.<sup>1</sup> De dos a 10% de los pacientes con enfermedad ácido péptica presentarán perforación gástrica o duodenal en su vida.<sup>2</sup>

El primer caso documentado de úlcera péptica perforada sucedió en un hombre

de la dinastía Han, quien murió en 167 a. de C., y cuyos restos fueron analizados e informados en 1984.<sup>3</sup> El primer intento de reparación quirúrgica, aunque no exitoso, lo realizó Mikulicz-Radecki en 1884. El primer caso quirúrgico exitoso lo llevó a cabo Bennet en 1894. Graham describió su técnica con parche para úlceras gástricas y duodenales en 1938.<sup>3</sup> Mouret, en 1990, detalló la primera reparación laparoscópica usando parche de

epiplón y pegamento de fibrina.<sup>4</sup> También en 1990, Nathanson describió el cierre primario con sutura de manera laparoscópica.<sup>2</sup>

El abordaje quirúrgico por mínima invasión (laparoscópico-endoscópico) es actualmente una técnica atractiva que permite la identificación y reparación de la perforación, un adecuado lavado peritoneal, y evita las comorbilidades propias de la laparotomía.<sup>1</sup>

El objetivo del presente estudio es informar la experiencia quirúrgica adquirida con 13 casos, tratados todos de manera laparoscópica por el grupo quirúrgico del Hospital General "Dr. Manuel Gea González".

## MATERIAL Y MÉTODOS

Se trata de un estudio observacional de serie de casos retrospectivo en el que se incluyeron pacientes con el diagnóstico de úlcera péptica perforada (gástrica o duodenal) tratados de manera laparoscópica por el grupo de cirujanos de nuestro hospital. Se realizó una búsqueda en la base de datos hospitalarios y censos del Servicio de Cirugía General y Endoscópica del periodo comprendido entre agosto de 2014 y diciembre de 2015.

Se encontró un total de 16 individuos con el diagnóstico de úlcera péptica perforada, de los cuales se eliminaron tres casos por haber sido tratados con laparotomía de manera inicial. Los sujetos tratados de manera laparoscópica de inicio se incluyeron todos en el estudio.

Las variables analizadas se dividieron en demográficas generales, prequirúrgicas, transquirúrgicas, postquirúrgicas inmediatas y de seguimiento.

Los datos fueron capturados en una base de datos y se analizaron con métodos de estadística descriptiva con medidas de tendencia central y dispersión.

## RESULTADOS

### Preoperatorio

Se analizó un total de 13 casos con el diagnóstico de úlcera péptica perforada (gástrica o duodenal) abordados de manera inicial con cirugía laparoscópica.

Se encontró predominio del sexo masculino, con nueve personas, (69.2%) y cuatro (30.8%) del sexo femenino. Su rango de edad fue de 26 a 81 años, con media de 47.4 años. Los pacientes presentaron una media de índice de masa corporal ( $\text{kg}/\text{m}^2$ ) de 28.5 (21.9-37.5). En cuanto a comorbilidades, se presentó un individuo con enfermedad de Parkinson, uno con osteoporosis, uno con diabetes mellitus tipo 2 y uno con hipertensión arterial sistémica. Se obtuvo clasificación ASA (*American Society of Anesthesiologists*) de II en el 69.2% ( $n = 9$ ) y ASA III en el 30.8% ( $n = 4$ ). Un total de seis (46.1%) sujetos reportó tabaquismo, con una media de 22 años fumando. El 61.5% de las personas ( $n = 8$ ) refirieron consumo de alcohol por lo menos una vez a la semana. En dos pacientes se reportó el consumo de antiinflamatorios no esteroideos (AINE) y ningún individuo contaba con antecedente de enfermedad ácido péptica diagnosticada. Ningún sujeto se había realizado algún estudio endoscópico previo.

Del total de personas estudiadas, el 61.5% ( $n = 8$ ) presentó aire libre subdiafragmático en radiografía simple de tórax, un ( $n = 1$ ) paciente presentó aire libre por tomografía computada; en los restantes individuos, 30.7% ( $n = 4$ ), no se realizó estudio de imagen y se abordaron con laparoscopia diagnóstica de inicio. De los 13 sujetos, 69.2% ( $n = 9$ ) tuvo un diagnóstico prequirúrgico de víscera hueca perforada y 30.8% ( $n = 4$ ) de abdomen agudo quirúrgico. Del total de personas, sólo una cumplió criterios de sepsis a su ingreso.

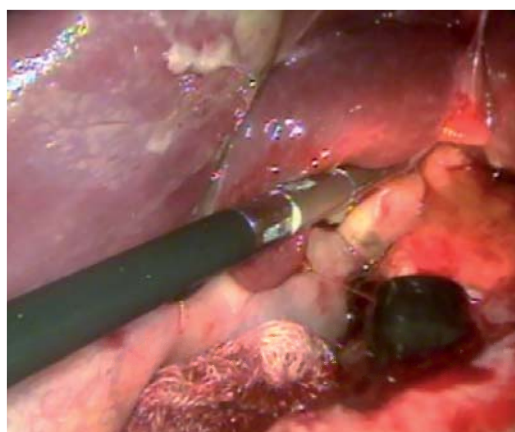
En todos los enfermos, previamente a su ingreso a quirófano, se colocó sonda nasogástrica, recibieron reanimación hídrica parenteral, analgésicos parenterales, inhibidor de bomba de protones y antibioticoterapia con doble esquema.

### Técnica quirúrgica

Los pacientes ingresaron a quirófano y se realizó abordaje laparoscópico inicial en todos los casos. El individuo se colocó en posición francesa con el cirujano entre las extremidades inferiores en el 69.2% de los casos ( $n = 9$ ); el resto ( $n = 4$ ) se colocó en decúbito supino con el cirujano del lado derecho del sujeto; todos en Trendelenburg inverso. En cuatro casos, se

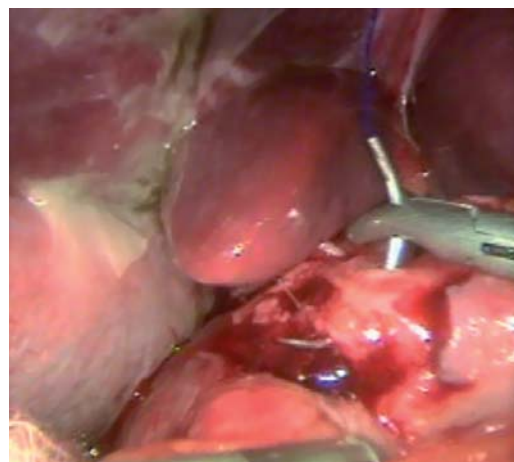
inició neumoperitoneo con técnica abierta, y en nueve personas con aguja de Veress. En cuanto a la colocación de los puertos, en 38.5% (n = 5) se colocaron tres puertos (uno óptico y dos de trabajo), y en el 61.5% (n = 8), cuatro puertos (uno óptico, dos de trabajo y uno para retracción y aspiración). El puerto óptico en todos los casos fue de 12 mm supraumbilical. Los puertos de trabajo, en caso de emplear tres, se colocaron en la línea media clavicular izquierda y derecha a la altura de la línea transumbilical, de 5 mm. En el caso de cuatro puertos, se colocaron de 5 mm en la línea medio clavicular izquierda y subxifoidea; el cuarto puerto de 12 mm en la línea paramedia izquierda, empleándose éste en los ocho casos para aspiración y separación hepática. Todos los procedimientos se realizaron con lente óptico de 30° de 10 mm.

El primer paso en todas las intervenciones fue realizar laparoscopia diagnóstica (Figura 1). En caso de encontrar líquido libre, se aspiró y envió a análisis microbiológico. La revisión de la zona gastroduodenal se realizó con disección roma y aspirador. El sitio anatómico de la perforación fue prepilórico en el 61.5% (n = 8), 30.8% en el bulbo duodenal (n = 4) y 7.7% (n = 1) en la segunda porción duodenal. En todos los casos se tomaron biopsias. El tamaño de la perforación fue de 8.2 mm en promedio (de tres a 20 mm). Una vez identificado el sitio de

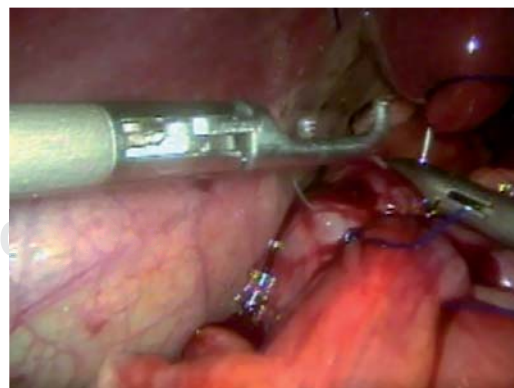


**Figura 1.** Tras realizar la laparoscopia diagnóstica, se lleva a cabo la endoscopia transquirúrgica. En la imagen se aprecia la salida del endoscopio por la perforación péptica.

perforación, así como el tamaño, se emplearon dos técnicas: en el 76.9% de los casos (n = 10) se realizó cierre primario de la perforación (Figuras 2 y 3) con colocación de parche de epiplón, y en 23.1% de los casos (n = 3) se realizó cierre primario de la perforación sin parche de epiplón. El material de sutura empleado fue polipropileno del 0 en 76.9% (n = 10), en el 15.4% (n = 2) se utilizó polipropileno del 2-0 y en un paciente se utilizó poliglactina 910 del 2-0. La técnica laparoscópica empleada para la colocación de los puntos fue sutura intracorpórea en dos individuos (15.4%) y en 11 (84.6%), sutura con nudo extracorpóreo tipo "Gea" (Figuras 4 y 5). En dos sujetos se empleó sellador de fibrina aplicado de forma laparoscópica y

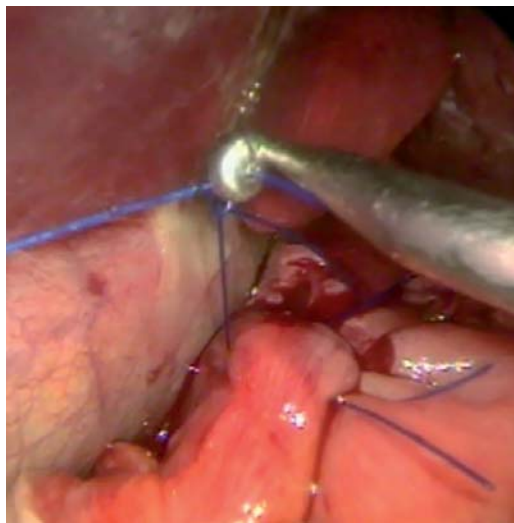


**Figura 2.** Primer punto laparoscópico del cierre primario con polipropileno del 0.

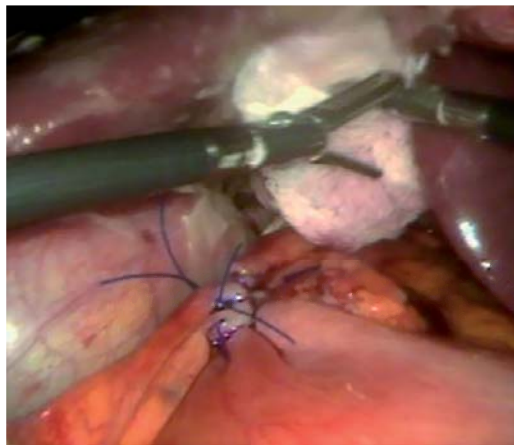


**Figura 3.** Segundo punto laparoscópico del cierre primario simple.

posterior al cierre primario. En siete personas se realizó lavado peritoneal con solución salina entre 4-6 l irrigando y aspirando hasta obtener líquido de retorno claro. En seis pacientes se realizó endoscopia transoperatoria, en donde se verificó el adecuado cierre de la perforación, se obtuvieron biopsias y se realizó prueba neumática; en los seis casos, la prueba neumática fue negativa a fuga. El uso de endoscopia transoperatoria dependió de la disponibilidad del equipo en el hospital. En 10 individuos se colocaron drenajes, en siete se utilizaron tipo



**Figura 4.** Se realiza nudo extracorpóreo tipo Gea y se desliza con baja nudos.



**Figura 5.** Se coloca el parche de epiplón sobre el cierre primario.

Jackson-Pratt y en tres se utilizó Penrose; en el resto de sujetos ( $n = 3$ ) no se colocó drenaje. El promedio de tiempo quirúrgico fue de 103 minutos, con un rango de 60 a 140 minutos. Se reportó hemorragia de entre 10 y 100 ml, con media de 39 ml. En ningún caso se realizó conversión a cirugía abierta. No se registraron complicaciones transquirúrgicas.

### Postoperatorio

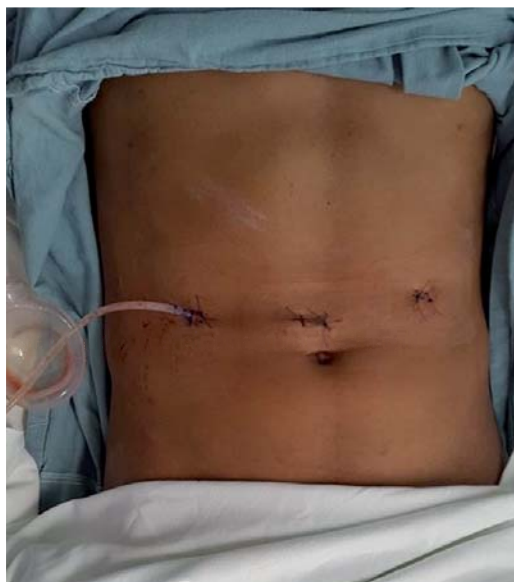Una persona requirió ingreso a la unidad de cuidados intensivos por antecedente de neumopatía y por presentar dificultad para extubar; el resto de los pacientes ingresó a piso de hospitalización.

En todos los individuos se mantuvo la sonda nasogástrica, retirándose entre el segundo y quinto día. En seis sujetos se inició la dieta con líquidos a las 48 horas postquirúrgicas, en seis a las 72 horas, en uno al quinto día. Una persona que inició a las 48 horas presentó intolerancia a la vía oral, por lo que se suspendió la dieta y se reinició al sexto día. En ningún paciente se realizó estudio contrastado previo al inicio de la dieta. En todos los individuos se continuó el manejo antibiótico con doble esquema por 10 días; solamente en el sujeto en terapia intensiva se cambió el esquema a carbapenémico. El rango de estancia hospitalaria fue de cuatro a 10 días, con media de 5.8 días de estancia, siendo el paciente de terapia intensiva el que se egresó al décimo día. Dentro de las complicaciones postquirúrgicas se presentaron dos personas con neumonía (15.4%), un individuo con hipokalemia leve y un sujeto con íleo postquirúrgico que resolvió en menos de 48 horas. En ningún caso hubo necesidad de reintervención quirúrgica. Los drenajes se retiraron previamente al egreso a todos los pacientes, entre el tercer y cuarto día postoperatorios (Figura 6). No se presentó ninguna defunción.

### Seguimiento

En todas las personas se realizó por lo menos una consulta externa postquirúrgica a los siete días de egreso. Ningún individuo se reingresó ni solicitó consulta de urgencias.

Se revisaron los reportes de histopatología, de la biopsia tomada durante la cirugía, que



**Figura 6.** Vista final del abdomen del paciente, con sólo tres incisiones y un drenaje cerrado.

mostró gastritis folicular en tres casos, tejido inflamatorio ulcerado y/o fibrosis en cuatro, gastritis crónica en tres y metaplasia intestinal completa en tres. Hubo cinco casos (38.4%) con resultados positivos para *H. pylori*.

En ocho pacientes (61.5%) se realizó endoscopia postoperatoria de control; en seis de ellos se encontró gastropatía crónica y cicatriz por perforación, en un sujeto pangastropatía erosiva con bulboduodenitis y en otro, adenocarcinoma gástrico; a éste se le dio el seguimiento y tratamiento correspondiente.

## DISCUSIÓN

Los resultados obtenidos en nuestro estudio reflejan la posibilidad de realizar el tratamiento de las úlceras pépticas perforadas de manera mínimamente invasiva con buenos resultados, pocas morbilidades, nula mortalidad y todas las ventajas que la mínima invasión ofrece a los enfermos.

En México existen pocas publicaciones acerca del abordaje laparoscópico de las úlceras pépticas perforadas. El primer informe mexicano de un cierre laparoscópico fue realizado por Cueto y Weber en 1993.<sup>4</sup> Existe otro artículo de un caso clínico tratado de manera

laparoscópica en 2011.<sup>5</sup> La única serie de casos descrita en la literatura mexicana se publicó en 2004, en donde se evalúan 13 pacientes con úlcera péptica perforada tratados de manera laparoscópica de 1993 a 2004, con un tiempo promedio de operación de 40 minutos, todos con cierre primario con polibutéster, parche de epiplón, toma de biopsias y lavado de cavidad; sangrado de entre 100 y 300 cm<sup>3</sup>, sin conversión a cirugía abierta, tolerancia a la vía oral en 36 horas y egreso en 3-5 días.<sup>4</sup>

Sin embargo, los abordajes laparoscópicos en patologías de urgencia continúan siendo objeto de estudio mundial, pues se trata de encontrar su ventaja versus los abordajes abiertos estándar.

Dentro de las ventajas encontradas para la cirugía laparoscópica de úlceras pépticas perforadas está la de realizar confirmación del diagnóstico, así como una adecuada localización, sitio y posición de la úlcera.<sup>1,6</sup> El abordaje laparoscópico permite acceder y reparar las úlceras perforadas sin necesidad de incisiones quirúrgicas grandes. Otras ventajas son menor o igual tiempo quirúrgico, más breve tiempo de uso de drenajes y sonda nasogástrica, una más corta estancia hospitalaria, inicio temprano de la vía oral y disminución en la morbilidad;<sup>6</sup> en series internacionales se menciona menor dolor y uso de analgésicos postquirúrgicos, así como infecciones de sitio quirúrgico y mortalidad.<sup>1</sup> En una revisión realizada en Cochrane, la reparación laparoscópica se relaciona con reducción en las complicaciones sépticas intraabdominales, infección del sitio quirúrgico, íleo, complicaciones pulmonares y mortalidad, pero mayor número de abscesos intraabdominales y reintervención.<sup>7</sup>

La presencia de comorbilidades de mal pronóstico, choque prequirúrgico, perforación por más de 24 horas son factores que se asocian con malos resultados en reparaciones laparoscópicas y mayores índices de conversión a cirugía abierta.<sup>2</sup> Se ha descrito que el neumoperitoneo en presencia de peritonitis prolongada favorece la translocación bacteriana y aumenta la severidad de la peritonitis.<sup>1,2</sup>

En cuanto a las técnicas quirúrgicas utilizadas para el cierre de la perforación están el procedimiento con cierre primario con sutura, el cierre primario con parche de epiplón,

parche de Graham y pegamento de fibrina/esponja de gelatina, entre las principales.<sup>8</sup> Cabe mencionar que la dehiscencia de sutura constituye la primera causa de reoperación.<sup>1</sup> La mayoría de los abordajes incluye el uso de sutura, con dos o tres puntos reforzados con parche de epiplón suturado. El evitar el uso de parche puede disminuir el tiempo quirúrgico, aunque podría aumentar el riesgo de fuga.<sup>1</sup> Otros grupos han propuesto el cierre primario de la perforación y la colocación de epiplón sin sutura,<sup>8</sup> aprovechando las propiedades adhesivas del epiplón, logrando disminución significativa en los tiempos quirúrgicos con nulo riesgo de fuga en perforaciones menores a 10 mm.<sup>8</sup>

La técnica quirúrgica más utilizada en nuestro servicio consistió en la colocación de cuatro puertos: dos de trabajo, uno para separación y aspiración, y el cuarto como puerto óptico. En todos los casos se realizó laparoscopia diagnóstica. La perforación gástrica se reparó mediante cierre primario con polipropileno del 0 con nudo extracorpóreo tipo Gea y se utilizó parche de epiplón. En la mayoría llevamos a cabo endoscopia transquirúrgica con toma de biopsias y prueba neumática. Posteriormente al cierre, se hizo lavado peritoneal.

El avance de las técnicas laparoscópicas ha facilitado la adopción de su uso en procedimientos cada vez más complejos o enfermedades en que se creía que este abordaje no era seguro. Las publicaciones quirúrgicas están enfocadas con cada vez mayor frecuencia en la descripción de técnicas mínimamente invasivas. Sin embargo, aún existe rechazo e incredulidad respecto a ellas. A pesar de que esta técnica se utilizó e informó por primera vez hace 25 años, la adopción por los cirujanos ha sido lenta. El dar a conocer series de casos y experiencias en hospitales nacionales enriquece al cirujano para entrenarse y adoptar el uso de procedimientos de mínima invasión.

## CONCLUSIONES

En nuestro estudio se observó la posibilidad de abordar a todos los individuos de manera

laparoscópica, logrando buen control de la patología, con resultados favorables a corto plazo y pocas complicaciones postquirúrgicas. El abordaje con técnicas de mínima invasión (laparoscopia y endoscopia) de las úlceras pépticas perforadas puede ser seguro, con iguales o mejores resultados que la cirugía abierta convencional, y ofrece a nuestros pacientes todas las ventajas conocidas. Así pues, la cirugía laparoscópica en úlcera péptica perforada constituye una herramienta más para el cirujano general que se enfrenta a esta patología de urgencia.

## REFERENCIAS

1. Guadagni S, Cengeli I, Galatioto C. Laparoscopic repair of perforated peptic ulcer: single-center results. *Surg Endosc.* 2014; 28: 2302-2308.
2. Byrge N, Barton RG, Ennis TM. Laparoscopic versus open repair of perforated gastroduodenal ulcer: a National Surgical Quality Improvement Program analysis. *Am J Surg.* 2013; 206: 957-963.
3. Lau WY, Leow CK. History of perforated duodenal and gastric ulcers (surgical history). *World J Surg.* 1997; 21: 890-896.
4. Rojas O, González J, Ochoa J. Manejo laparoscópico de las úlceras pépticas perforadas. *Rev Mex Cir Endoscop.* 2004; 5: 134-138.
5. González-Castro L, González-Acosta MA, Manjarrez-Cuenca JA. Abordaje laparoscópico de úlcera gástrica perforada. *Rev Fac Med.* 2011; 54: 41-45.
6. Bhogal R, Athwal R, Durkin D, Deakin M, Cheruvu C. Comparison between open and laparoscopic repair of perforated peptic ulcer disease. *World J Surg.* 2008; 32: 2371-2374.
7. Sanabria A, Villegas MI, Morales Uribe CH. Laparoscopic repair for perforated peptic ulcer disease. *Cochrane Database Syst Rev.* 2013; (2): CD004778. doi: 10.1002/14651858.CD004778.pub3.
8. Wang Y, Hsieh C, Lo H, Su L. Sutureless onlay omental patch for the laparoscopic repair of perforated peptic ulcers. *World J Surg.* 2014; 38: 1917-1921.

### Correspondencia:

**Dr. Carlos Valenzuela Salazar**  
Hospital General "Dr. Manuel Gea González",  
Departamento de Cirugía Endoscópica y  
Endoscopia Gastrointestinal.  
Calzada de Tlalpan Núm. 4800,  
Col. Sección XVI, Tlalpan, 14080,  
Ciudad de México, México.  
Tel: 01 55 4000 3000, ext. 3329  
**E-mail:** carlosvalenzuelas@gmail.com