

Hemorragia de tubo digestivo bajo masiva secundaria a divertículo de Meckel: reporte de un caso

Massive lower gastrointestinal bleeding secondary to a Meckel's diverticulum: a case report

Carlos Castillo Barragán,* Paul Joo Márquez,** Diego Alberto Choel Molina,*** Héctor Valdez Grajales,*** Selene Lara Aguilera****

Palabras clave:

Divertículo, Meckel, intestino delgado, sangrado.

Key words:

Diverticulum, Meckel, small intestine, bleeding.

RESUMEN

Paciente masculino de 24 años de edad con hemorragia masiva de tubo digestivo bajo (HTDB); presentaba inestabilidad hemodinámica y requirió de múltiples transfusiones de hemoderivados; fue refractario al tratamiento médico. Se indicó panendoscopia en la cual no se evidenció un diagnóstico concluyente por la presencia de sangrado activo al momento de la misma; no se logró realizar debido al estado hemodinámico del paciente, por lo cual se decidió un tratamiento quirúrgico de urgencia. Se realizó laparotomía exploradora en la cual se evidenció el sitio de sangrado: un divertículo de Meckel. Por ello, se decidió hemicolectomía derecha más resección de íleon terminal. Se exponen los datos clínicos del paciente, su manejo y posterior evolución, así como los fundamentos tomados en cuenta por el cirujano para determinar la conducta quirúrgica realizada. Este caso demuestra la necesidad de una revisión de nuestra comprensión actual sobre el divertículo de Meckel.

ABSTRACT

A 24-year-old male patient with massive hemorrhage of the lower digestive tract (HTDB); he presented hemodynamic instability and required multiple transfusions of blood products, being refractory to medical treatment. Panendoscopy was indicated, in which a conclusive diagnosis was not evidenced due to the presence of active bleeding; it could not be performed due to the hemodynamic status of the patient, for whom an emergency surgical treatment was decided. An exploratory laparotomy was performed in which the bleeding site was evidenced: a Meckel's diverticulum; whereby, right hemicolectomy and terminal ileum resection were decided. The clinical data of the patient, his management and subsequent evolution, as well as the fundamentals taken into account by the surgeon to determine the surgical behavior performed are presented. This case demonstrates the need for a review of our current understanding of Meckel's diverticulum.

INTRODUCCIÓN

La hemorragia de tubo digestivo bajo (HTDB) se define como sangrado distal al ángulo de Treitz que ocasiona anemia e inestabilidad hemodinámica de acuerdo a la pérdida sanguínea. La HTDB representa aproximadamente el 20% de todos los casos de hemorragia digestiva y su incidencia se estima en 20 a 30 casos por 100,000 habitantes por año.

Actualmente, la clasificación topográfica se divide en hemorragia de tubo digestivo alto, medio y bajo. Entre las anomalías del tubo digestivo alto figuran la úlcera de Dieulafoy (2%),¹ ectasias vasculares (3%), várices esofágicas (10%), gástricas o duodenales (45-50%), entre otras más. En las del tubo digestivo bajo

deben mencionarse las ectasias vasculares, las várices ectópicas, tumores y diverticulosis. El 80% de casos de HTDB tienen su origen a nivel colorrectal, y se estima que sólo 10% se localiza en el intestino delgado. En 10% de casos no se consigue establecer el diagnóstico de certeza. Aproximadamente 80% de las HTDB se autolimitan y sólo 10% cursan con hemorragia masiva, la cual ocurre cuando hay pérdida de entre 20 a 35% del volumen intravascular.

Cabe señalar que hay patologías altas que causan por sí mismas episodios de hematoquecia; es por ello que una buena historia clínica e interrogatorio dirigido son de gran utilidad para ayudar a localizar la causa primaria.

En el caso de la hemorragia de tubo digestivo medio (actualmente clasificada de esta

* Cirujano General, Hospital "Dr. Jesús Gilberto Gómez Maza".
** Residente de Cirugía Laparoscópica Avanzada, Hospital Ángeles Pedregal.
*** Residente de Cirugía General Hospital "Dr. Jesús Gilberto Gómez Maza".
**** Residente de Medicina Interna Hospital "Dr. Jesús Gilberto Gómez Maza".

Recibido: 02/09/2016
Aceptado: 05/07/2017

manera), la causa más frecuente en los niños y adolescentes es la presencia del divertículo de Meckel; en el adulto joven, los tumores y la enfermedad de Crohn son los diagnósticos a investigar; en el adulto mayor, son más probables las ectasias vasculares y la enteropatía por antiinflamatorios no esteroideos (AINE), siendo esta zona (intestino delgado) la causa de sangrado más frecuente desde el 2010, aproximadamente en el 40% de los casos; por este motivo, se han realizado diversos estudios hasta la fecha enfocados en estas patologías.²

CASO CLÍNICO

Paciente masculino de 24 años de edad, sin antecedentes de importancia; ingresó al Servicio de Urgencias por presentar hematoquecia (en tres ocasiones), defecaciones explosivas, dolor abdominal difuso. Previamente, cefalea, mialgias, adinamia, artralgias y fiebre intermitente. Signos vitales: TA: 100/60 mmHg, temperatura: 37 °C, frecuencia cardiaca: 76 por minuto, frecuencia respiratoria: 20 por minuto. A la exploración física, palidez de tegumentos, mucosa oral seca; abdomen con dolor epigástrico a la palpación media, sin datos de irritación peritoneal. Laboratorios: hemoglobina: 11.3, hematocrito: 34.6%, leucocitos: 13,450, linfocitos: 5,253, plaquetas: 303,000.

El ultrasonido abdominal reportó únicamente hepatomegalia leve. Se realizó colonoscopia urgente ante la sospecha de enfermedad inflamatoria intestinal; reportó colon descendente, transverso y sigmoides sin evidencia de hemorragia, colon derecho con presencia de coágulos, en mayor cantidad a nivel del ciego; no se identificó el sitio de hemorragia activa. Se solicitó panendoscopia; sin embargo, debido al estado en el que se encontraba el paciente, no fue posible su realización. A las 24 horas de su ingreso, el paciente presentaba aumento en la cantidad y frecuencia de hematoquecia, así como deterioro hemodinámico; la TA era de 60/30 mmHg, FC: 130 por minuto, FR: 32 por minuto; oliguria, lactatemia: 11,2 mmol. Laboratorios: hemoglobina: 6 mg/dl. Se le transfundieron seis paquetes globulares y tres plasmas frescos congelados.

Treinta y seis horas después de su ingreso, el sangrado persistía y se le transfundieron 13

paquetes globulares y seis plasmas frescos. HB: 3.6 mg/dl; requirió apoyo ventilatorio y con aminas por estado de choque.

Ante el claro deterioro del paciente y el estado hemodinámico en el que se encontraba, la mejor opción terapéutica era el manejo quirúrgico de urgencia, por lo que se decidió realizar laparotomía exploradora; se encontró macroscópicamente sangre intraluminal en el colon derecho y a 110 centímetros del íleon terminal, y la presencia del divertículo de Meckel a 90 centímetros de la válvula ileocecal (*Figura 1*). Se realizó hemicolectomía derecha y resección de 110 centímetros de intestino delgado (*Figura 2*) más ileostomía terminal. El paciente evolucionó favorablemente después de tres días en terapia intensiva. Fue dado de alta una semana después, termodinámicamente estable, tolerando la vía oral y sin evidencias de sangrado.

Se realizó restitución intestinal con íleo-transverso anastomosis término-terminal a los seis meses, con evolución favorable y sin complicaciones.

DISCUSIÓN

Las alteraciones del conducto onfalomesentérico son un grupo de anomalías raras, siendo la presentación más frecuente el divertículo de Meckel, que tiene una incidencia del 2% en la población.³ Es un divertículo verdadero, porque involucra todas las capas de la pared intestinal.

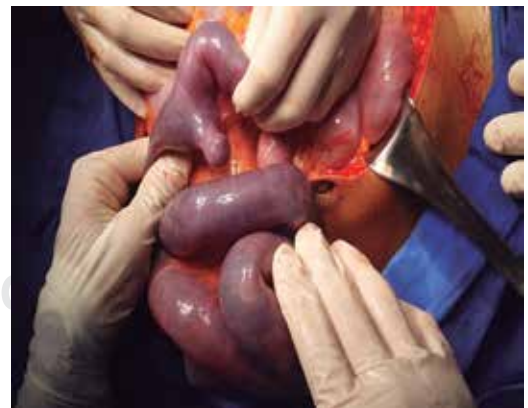


Figura 1. Divertículo de Meckel a 90 cm de la válvula ileocecal. Presencia de sangre intraluminal de 100 cm de la válvula ileocecal hasta el colon ascendente.

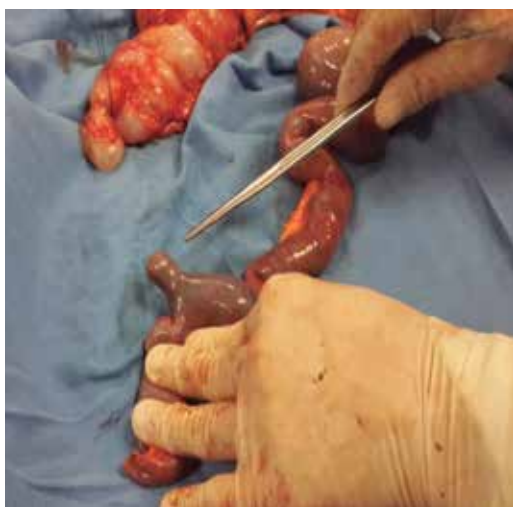

Figura 2. Hemicolecotomía derecha hasta 110 cm del íleon.

Su origen embriológico resulta de obliteración incompleta del conducto onfalomesentérico o vitelino aproximadamente en la séptima semana de gestación, y normalmente se encuentra a 100 cm de la válvula ileocecal.⁴ El diagnóstico de un divertículo de Meckel complicado es difícil por su capacidad de simular otras patologías como apendicitis, colecistitis, enterocolitis, enfermedad de Crohn o diverticulitis colónica, y debería ser considerado en pacientes con dolor abdominal crónico, sangrado de tubo digestivo u obstrucción intestinal o abdomen agudo de origen inexplicable.⁵

En el estudio de la Clínica Mayo, 86% de los pacientes fueron asintomáticos,⁶ y en una revisión reciente de 815 pacientes de 18 años y menos, 60% fueron asintomáticos.⁷

Las complicaciones más frecuentes son obstrucción intestinal y diverticulitis. En el estudio de Diamon, se reporta 8.1% con presentación de sangrado de tubo digestivo bajo,⁸ comparado con lo observado por Yamaguchi y sus colaboradores,⁹ quienes realizaron la investigación más larga en 600 pacientes adultos, en donde el sangrado de tubo digestivo tuvo una presentación en el 11.8%.

El origen del sangrado como complicación en el divertículo de Meckel la mucosa gástrica ectópica (20 a 57%) y su consiguiente ulceración asociada,¹⁰ aunque también se reporta mucosa duodenal, colónica, pancreática,

glándulas de Brunner y tejido hepatobiliar y endometrial.¹¹

El estudio de elección no invasivo más exacto es el escaneo con Tecnecio-99m pernectato, aunque en adultos es menos confiable, con una sensibilidad de 62.5%, especificidad de 9% y exactitud de 46%.¹² En niños, tiene una sensibilidad de 80-90%, especificidad de 95% y exactitud de 90%.¹³ En caso de que no se logre llegar al diagnóstico, la laparoscopia diagnóstica puede tener un papel importante.^{1,14}

CONCLUSIÓN

El sangrado masivo secundario a un divertículo de Meckel es poco frecuente en pacientes adultos y el diagnóstico es un reto, ya que con el estudio colonoscópico no se logra explorar el íleon. Dentro del protocolo de manejo del sangrado de tubo digestivo bajo en pacientes inestables, el paso a seguir cuando el estudio colonoscópico es negativo es realizar una arteriografía, o bien, cirugía, que suelen ser resecciones intestinales limitadas o más extensas, hasta llegar a una colectomía total o subtotal en casos donde no se evidencia el origen del sangrado y el paciente se encuentra inestable. En nuestro caso, se decidió realizar una hemicolecotomía derecha debido a que por el estudio endoscópico se descartó hemorragia activa en el colon izquierdo y transverso y no se logró descartar sangrado del colon derecho; además, durante la cirugía se visualizó sangre intraluminal a los 110 centímetros de la válvula ileocecal hasta el colon ascendente.

REFERENCIAS

1. Rivera VP, Barajas MJ, Blasco CM. Hemorragia digestiva baja por Dieulafoy de colon ascendente. *Gastroenterol Hepatol.* 2001; 24: 343-345.
2. Santoyo VR. Gastropatía por AINE. *Rev Med Hosp Gen Mex.* 2001; 64: S28-S34.
3. Matsagas MI, Fatouros M, Koulouras B, Giannoukas AD. Incidence, complications, and management of Meckel's diverticulum. *Arch Surg.* 1995; 130: 143-146.
4. Uppal K, Tubbs RS, Matusz P, Shaffer K, Loukas M. Meckel's diverticulum: a review. *Clin Anat.* 2011; 24: 416-422.
5. Pariza G, Mavrodin CI, Ciurea M. Complicated Meckel's diverticulum in adult pathology. *Chirurgia (Bucur).* 2009; 104: 745-748.
6. Park JJ, Wolff BC, Tollefson MK, Walsh EE, Larson DR. Meckel diverticulum: the Mayo Clinic experience with 1,476 patients (1950-2002). *Ann Surg.* 2005; 241: 529-533.

7. Ruscher KA, Fisher JN, Hughes CD, Neff S, Lerer TJ, Hight DW, et al. National trends in the surgical management of Meckel's diverticulum. *J Pediatr Surg.* 2011; 46: 893-896.
8. Diamond T, Russell CF. Meckel's diverticulum in the adult. *Br J Surg.* 1985; 72: 480-482.
9. Yamaguchi M, Takeuchi S, Awazu S. Meckel diverticulum. Investigation of 600 patients in the Japanese literature. *Am J Surg.* 1978; 136: 247-249.
10. Jayesh Sagar, Vikas Kumar, Shah DK. Meckel's diverticulum: a systematic review. *J R Soc Med.* 2006; 99: 501-505.
11. Stone PA, Hofeldt MJ, Lohan JA, Kessel JW, Flaherty SK. A rare case of massive gastrointestinal hemorrhage caused by Meckel's diverticulum in a 53-year-old man. *WV Med J.* 2005; 101: 64-66.
12. Lin S, Suhocki PV, Ludwig KA, Shetzline MA. Gastrointestinal bleeding in adult patients with Meckel's diverticulum: the role of technetium 99m pertechnetate scan. *South Med J.* 2002; 95: 1338-1341.
13. Kong MS, Chen CY, Tzen KY, Huang MJ, Wang KL, Lin JN. Technetium-99m pertechnetate scan for ectopic gastric mucosa in children with gastrointestinal bleeding. *J Formos Med Assoc.* 1993; 92: 717-720.
14. Shalaby RY, Soliman SM, Fawy M, Samaha A. Laparoscopic management of Meckel's diverticulum in children. *J Pediatr Surg.* 2005; 40: 562-567.

Correspondencia:

Dr. Carlos Castillo Barragán

Calle Malaquitas Núm. 125,
Col. Joyas del Oriente, C.P. 29089,
Tuxtla Gutiérrez, Chiapas, México.
Celular (314) 14 4 9720

E-mail: dr.castillo.barragan@gmail.com

www.medigraphic.org.mx