

Fascitis necrosante del muslo con afección periférica de la articulación coxofemoral. Reporte de caso

Case report: Necrotizing fasciitis of the thigh with peripheral involvement of the hip joint

Jorge Tadeo Palacios-Zertuche,* Rogelio Salinas-Domínguez,**
Alondra Esparza-González,* Luis Fernando Zorrilla-Núñez,*
José Carlos Canseco-Cavazos,* Gerardo Muñoz-Maldonado***

Palabras clave:

Fascitis, muslo, cadera, infección de tejidos blandos, agentes antibacterianos.

Key words:

Fasciitis, thigh, hip, soft tissue infections, anti-bacterial agents.

RESUMEN

Introducción: La fascitis necrosante es una infección rara y rápidamente progresiva del tejido subcutáneo y la fascia, caracterizada por necrosis generalizada. **Caso clínico:** Mujer de 62 años de edad con diabetes mellitus 2, inicia padecimiento con aumento progresivo de volumen en muslo izquierdo. A la exploración de las extremidades inferiores en el muslo y rodilla izquierda se aprecia aumento de volumen y de temperatura, eritema doloroso a la palpación y enfisema subcutáneo. En las radiografías y TAC se detecta gas en tejido subcutáneo en rodilla, muslo y alrededor de la articulación coxofemoral. Se drena el material purulento, se desbrida el tejido necrosado y se coloca la terapia de presión negativa. Posteriormente se realizan dos nuevos recambios. Se cierra la herida anterior y lateral. Se da de alta al tercer día y comienza terapia de rehabilitación física de forma ambulatoria. **Conclusión:** El uso de la terapia de presión negativa proporciona una rápida cicatrización de la herida para realizar un cierre terciario o injerto de piel. Iniciar una rehabilitación y deambulación temprana ayuda a los pacientes a volver a sus actividades cotidianas.

ABSTRACT

Introduction: Necrotizing fasciitis is a rare, rapidly progressive infection of subcutaneous tissue and fascia, characterized by widespread fascial necrosis. **Clinical case:** A 62-year-old female, with diabetes mellitus. Two week prior to consultation she presents with a progressive perimeter augmentation of the left thigh and fever. In the physical examination of the lower extremities: left thigh and knee with augmentation of the perimeter, erythema, hyperthermia, pain and subcutaneous emphysema. In the "X" rays and CT shows gas in the subcutaneous tissue in the knee, thigh and around the hip joint. We drain the accumulated pus, and debride devitalized tissue and placed a negative pressure therapy. Later we performed two more exchanges of the system. We closed the anterior and lateral wound. Three days after the last surgery, we dismissed the patient and was referred to physical rehabilitation. **Conclusion:** Negative pressure therapy provides rapid wound healing for a tertiary closing or skin graft. Prompt rehabilitation and early ambulation helps patients return to their daily activities.

INTRODUCCIÓN

La fascitis necrosante es una infección rara, rápidamente progresiva del tejido subcutáneo y la fascia, caracterizada por necrosis generalizada. Está asociada a una alta tasa de mortalidad que va de 6 a 76% y de 15 a 24% de los pacientes con fascitis necrosante van a requerir amputación de las extremidades.¹ El tratamiento de elección para la fascitis necrosante es el desbridamiento quirúrgico rápido y terapia antibiótica de amplio espectro, el retraso en el tratamiento puede dar lugar a

una gran pérdida de tejido blando, asociado a la pérdida de la extremidad.² Se expone el caso de una mujer de 62 años de edad que se presentó con fascitis necrosante en el muslo, el cual fue tratado con desbridamiento quirúrgico, antibióticos de amplio espectro, colocación de la terapia de presión negativa y cierre de la herida por tercera intención.

CASO CLÍNICO

Femenino de 62 años con diabetes mellitus tipo 2 de nueve años de evolución. Inicia

* Residente.

** Profesor.

*** Jefe.

Servicio de Cirugía General, Hospital Universitario "Dr. José Eleuterio González" de la Universidad Autónoma de Nuevo León, Monterrey, Nuevo León, México.

Recibido: 02/01/2017
Aceptado: 28/02/2018

padecimiento actual dos semanas previas a su ingreso al notar aumento progresivo de volumen en muslo izquierdo, agregándose dolor y eritema en los últimos tres días, así como un pico febril de 38 °C, por lo que acude a urgencias. Al interrogatorio niega evento traumático. A la exploración se encontraba consciente y orientada, presión arterial de 120/80 mmHg, frecuencia cardíaca de 85 latidos por minuto, frecuencia respiratoria de 20 respiraciones por minuto. En la exploración de las extremidades inferiores no se evidenciaron heridas, el muslo y la rodilla izquierda con aumento de volumen y temperatura, eritema doloroso a la palpación y con enfisema subcutáneo en la región anterior y lateral de la rodilla y el muslo izquierdo. Pulsos femoral, poplíteo, tibial posterior y pedio presentes en ambas extremidades. Los exámenes de laboratorio confirman hemoglobina de 10 g/dl y leucocitos 21.6 K/ μ L. Las radiografías de la extremidad inferior izquierda detectan gas en el tejido celular subcutáneo en la región anterior y lateral del muslo y alrededor de la articulación coxofemoral. La TAC revela gas en tejido subcutáneo en la parte anterior y externa de la rodilla y en la parte anterior y externa del muslo alrededor de la articulación coxofemoral afectando el área de los vasos femorales y músculos aductores. Con esta extensión de la enfermedad se planea tratamiento quirúrgico; (Figura 1). Se interviene quirúrgicamente y se realiza una incisión longitudinal en la cara anterior del muslo hasta la rodilla y una segunda incisión lateral en el muslo, se separan los grupos y compartimientos musculares, se drena el material purulento y se desbrida tejido necrosado, se identifican los vasos femorales y se drena colección periférica a la articulación coxofemoral (Figura 2). Se hace lavado quirúrgico con abundante agua, se coloca la terapia de presión negativa y se aplica tratamiento con doble esquema de antibiótico empírico con vancomicina y piperacilina/tazobactam (Figura 3). Los cultivos reportan *Streptococcus agalactiae* y se inicia esquema específico de antibiótico con únicamente ceftriaxona. Se realizan dos nuevos cambios en quirófano de la terapia de presión negativa observando tejido de granulación, en el último se cierra de forma parcial la herida anterior (Figura 4). Pasa a quirófano por última ocasión y se re-

tira la terapia de presión negativa cerrándose la herida lateral. A pesar de que el drenaje recomendado es un drenaje cerrado, no se encontraba disponible, por lo que se coloca un drenaje Penrose y se cierra de igual forma la parte restante de la herida anterior (Figura 5). Posteriormente se retira el drenaje de la herida lateral, se da de alta y comienza terapia de rehabilitación física de forma ambulatoria. A un mes de su intervención la paciente se encuentra con herida cicatrizada y deambulando sin complicaciones (Figura 6).

DISCUSIÓN

La fascitis necrosante es una emergencia quirúrgica que pone en peligro la vida. Es una enfermedad infecciosa grave, potencialmente mortal que se extiende rápidamente desde el tejido subcutáneo a lo largo de la fascia superficial y profunda causando oclusión vascular, isquemia y necrosis de los tejidos. Las endotoxinas bacterianas con la liberación de citocinas son mediadores de la destrucción rápida de tejido

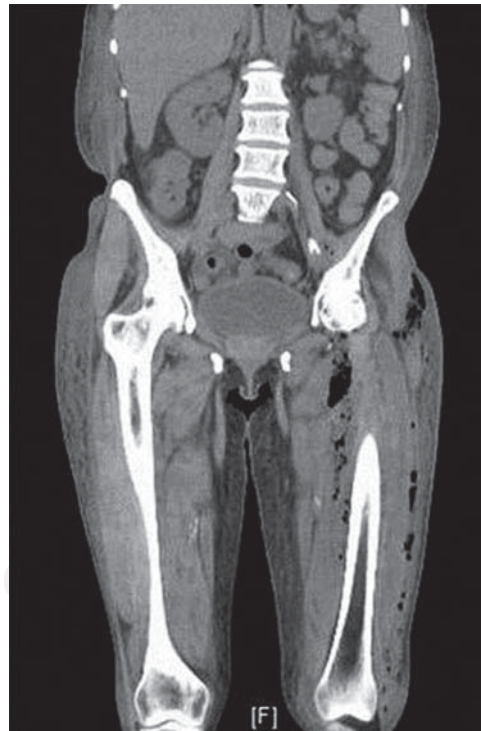

Figura 1: TAC con detección de gas subcutáneo y alrededor de la articulación coxofemoral.

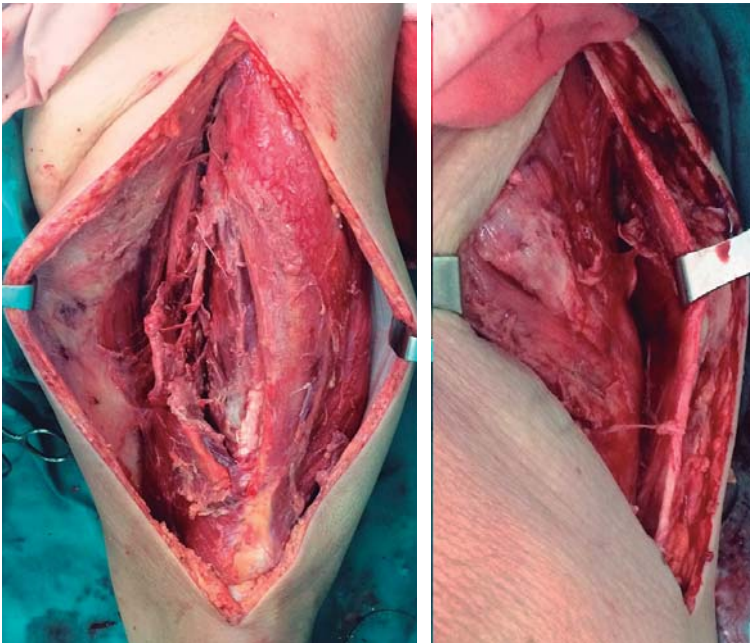


Figura 2: Desbridamiento del muslo por incisión anterior y lateral.

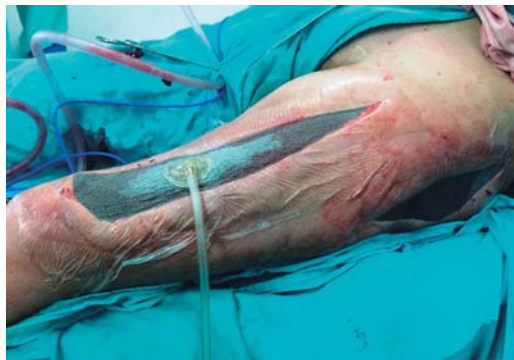

Figura 3: Terapia de presión negativa.

y tienen un papel crucial en la progresión de la enfermedad.³

La fascitis necrosante se genera por heridas, traumatismos, incisiones quirúrgicas o lesiones menores. Son muchos los factores de riesgo que pueden propiciar la fascitis necrosante tales como la obesidad, condiciones inmunodeprimidas (VIH, abuso de drogas por vía intravenosa), la terapia con corticosteroides y la presencia de enfermedad vascular periférica. Las causas idiopáticas se observan muy a menudo en las poblaciones más jóvenes.⁴ Entre 21 y 64% de

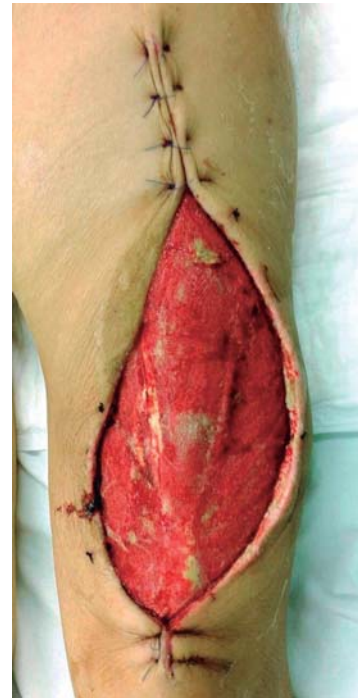

Figura 4: Cierre parcial de herida con tejido de granulación.

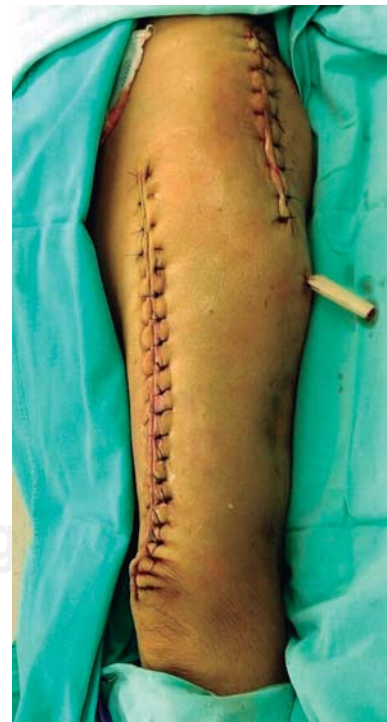

Figura 5: Cierre completo de herida.

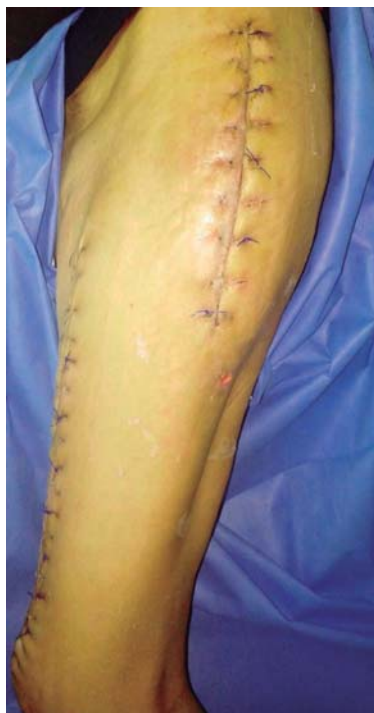

Figura 6: Herida cicatrizada.

los pacientes con fascitis necrosante padecen diabetes mellitus.⁵

La clasificación clínica reciente distingue cuatro tipos de fascitis necrosante: tipo I (de 70 a 80%, polimicrobiana/sinérgico), *Streptococcus* y anaerobios, tipo II (20% de los casos, por lo general monomicrobiana), *Streptococcus* o *Staphylococcus aureus*, tipo III (monomicrobiana, Gram-negativa, incluidos los organismos marinos) y tipo IV (hongos). Incluso *Staphylococcus aureus* resistente a meticilina (MRSA) o *Escherichia coli* se han reportado como agentes causales.^{4,5}

Los signos tempranos más comunes son eritema, calor local, induración de la piel y edema. En la forma fulminante de la enfermedad, el paciente se encuentra en estado crítico con signos y síntomas de *shock* séptico severo y amplia difusión de la necrosis de los tejidos blandos. Puede haber crepitación y burbujas de gas en los tejidos blandos.⁴ La tríada de edema, inflamación y dolor son síntomas sospechosos de fascitis.⁵ Sin la intervención terapéutica inmediata y urgente puede conducir rápidamente al síndrome de *shock* séptico con cianosis,

hipotensión y taquicardia, alteración del nivel de conciencia, falla multiorgánica y la muerte.³ El impétigo, la erisipela y la celulitis pueden ser diagnósticos diferenciales.⁶

La crepitación a la palpación y la detección de gas en las imágenes de rayos X son por lo general signos de fascitis necrosante. En pacientes con fascitis necrosante con pie diabético, 76.1% de los rayos X del pie son positivos para detección de gas. Éste es alto en comparación con 4.9 y 57.4% para fascitis necrosante de otros sitios. La presencia de infección polimicrobiana o anaerobios puede explicar la alta tasa de detección de gas en las radiografías de estos pacientes.¹ Los hallazgos diagnósticos por ecografía de la fascitis necrosante incluyen engrosamiento de la fascia y del tejido subcutáneo, acumulación anormal de líquido en la fascia profunda y en casos avanzados aire subcutáneo.⁷ La tomografía computarizada ayuda a los cirujanos a tomar una decisión temprana para explorar y desbridar la zona afectada.⁸ En este estudio la zona sospechosa puede revelar aumento de la atenuación de la grasa subcutánea y presencia de gas en los tejidos blandos y edema. La imagen por resonancia magnética es muy sensible (93%) para la detección de la fascitis necrosante.⁵

Hoy en día, en un acuerdo general se utiliza este algoritmo: resucitar al paciente en estado de *shock*, comenzar con antibióticos de amplio espectro que cubran la infección polimicrobiana; trasladar al paciente a la sala de operaciones para la desbridación de todo el tejido muerto; las dudas sobre el diagnóstico pueden resolverse mediante el análisis histológico de cortes congelados; obtener tinción de Gram y cultivo de la herida; además el desbridamiento debe repetirse cada 24-48 horas hasta que se controle la infección; la terapia con antibióticos debe ajustarse para cubrir adecuadamente los organismos obtenidos en el cultivo inicial; la terapia con oxígeno hiperbárico puede considerarse en el paciente hemodinámicamente estable, si se dispone de ésta.⁴

Debe usarse una combinación de antibióticos que cubran un amplio espectro de bacterias anaerobias (clindamicina) y aerobios, Gram-positivos (penicilina G o penicilina de espectro extendido, imipenem y teicoplanina) y Gram

negativos (aminoglucósidos, cefalosporinas y carbapenems).⁴

Las Guías de IDSA 2014 de diagnóstico y manejo de infección de piel y tejidos blandos indican que el tratamiento empírico para la fascitis necrosante debe iniciarse con vancomicina y piperacilina/tazobactam previo a la obtención de los resultados definitivos de los cultivos y debe administrarse tratamiento antimicrobiano hasta que ya no sea necesario un desbridamiento adicional, el paciente haya mejorado clínicamente y la fiebre haya desaparecido durante 48-72 horas.⁹

Las indicaciones para la amputación de la extremidad inferior incluyen el fracaso de la cicatrización de heridas después de los tratamientos adecuados (control de antibióticos, desbridamiento de heridas y revascularización) o infección no controlada o comorbilidades asociadas sistémicas que impiden el tratamiento.⁴ La tasa de amputación de extremidades es significativamente alta entre pacientes diabéticos (28.6%) frente a los no diabéticos (13.6%).¹⁰ Los sitios más comunes de la amputación son dedos/pies (44.1%) y por encima de la rodilla (22.8%).² La amputación debe considerarse obligatoria si el alcance de la infección incluye una articulación grande y la mayoría de los grupos musculares o si la infección se está extendiendo rápidamente hacia el torso.⁴ En nuestra paciente evitamos la amputación de la extremidad realizando la separación de los grupos y compartimientos musculares junto con un adecuado desbridamiento quirúrgico.

Aunque la fascitis necrosante es rara, su tasa de mortalidad es alta, va de 6 a 76%.^{4,5} El nivel de albúmina sérica es un indicador del estado nutricional y también un marcador de la inflamación. Se ha informado que un nivel de albúmina sérica inferior se asocia a mayor mortalidad en estos pacientes.¹ Un retraso en el reconocimiento y la inadecuada desbridación quirúrgica tienen un impacto negativo significativo en el resultado y se asocia a un aumento de la morbilidad y la mortalidad.³

La terapia de presión negativa es un sistema de cuidado de heridas muy conocido para el tratamiento de heridas complejas. Esta técnica consiste en colocar un apósito de espuma en la cavidad de la herida con un apósito adhesivo, mientras que una bomba de vacío produce

una presión negativa.¹¹ El uso de este sistema en nuestra paciente favoreció la rápida cicatrización y granulación de la herida sin dificultad para su cierre terciario.

Las guías de manejo de infecciones de tejidos blandos y piel de la revista *World Journal of Emergency Surgery 2014* recomiendan que cualquier paciente con necrosis extensa o que no haya sido adecuadamente desbridado en la operación inicial debe ser reevaluado en 24-48 horas para una reintervención y debe continuarse con desbridación quirúrgica hasta que se controle el sitio de infección, además señalan la utilidad de la terapia de cierre de heridas asistido por vacío (VAC) para el manejo de pacientes con fascitis necrosante cuyo uso debe reservarse sólo después de que se haya logrado el control adecuado de la fuente infecciosa.¹²

C

La fascitis necrosante es una enfermedad infecciosa potencialmente fatal si no se trata y diagnóstica a tiempo, debe realizarse un desbridamiento amplio del tejido afectado de forma temprana y drenar los abscesos, tomar cultivos, suministrar antibioticoterapia de amplio espectro en un inicio y específica al tener los resultados de los cultivos. Hacer una separación de los grupos y compartimientos musculares junto con un adecuado desbridamiento quirúrgico puede ser un tratamiento conservador para evitar una amputación mayor. El uso de la terapia de presión negativa favorece la rápida cicatrización y granulación de la herida para realizar un cierre terciario o injerto de piel en la misma. Iniciar una rehabilitación y deambulación temprana ayuda a los pacientes a volver a sus actividades cotidianas.

1. Chen IW, Yang HM, Chiu CH, Yeh JT, Huang CH, Huang YY. Clinical characteristics and risk factor analysis for lower-extremity amputations in diabetic patients with foot ulcer complicated by necrotizing fasciitis. *Medicine (Baltimore)*. 2015; 94: e1957.
2. Khamnuan P, Chongruksut W, Jearwattananok K, Patumanond J, Tantraworasin A. Necrotizing fasciitis: epidemiology and clinical predictors for amputation. *Int J Gen Med*. 2015; 8: 195-202.
3. Nikolaou M, Zampakis P, Vervita V, Almaloglou K, Adonakis G, Marangos M, et al. Necrotizing fasciitis

- complicating pregnancy: a case report and literature review. *Case Rep Obstet Gynecol.* 2014; 2014: 505410.
4. Roje Z, Roje Z, Matić D, Librenjak D, Dokuzović S, Varvodić J. Necrotizing fasciitis: literature review of contemporary strategies for diagnosing and management with three case reports: torso, abdominal wall, upper and lower limbs. *World J Emerg Surg.* 2011; 6: 46.
 5. Gothner M, Dudda M, Kruppa C, Schildhauer TA, Swol J. Fulminant necrotizing fasciitis of the thigh, following an infection of the sacro-iliac joint in an immunosuppressed, young woman. *Orthop Rev (Pavia).* 2015; 7: 5825.
 6. Haemers K, Peters R, Braak S, Wesseling F. Necrotising fasciitis of the thigh. *BMJ Case Rep.* 2013; 2013. pii: bcr2013009331.
 7. Castleberg E, Jenson N, Dinh VA. Diagnosis of necrotizing fasciitis with bedside ultrasound: the STAFF exam. *West J Emerg Med.* 2014; 15: 111-113.
 8. Chiu WY, Shiau EL. Extensive air dissection due to necrotizing fasciitis. *QJM.* 2014; 107: 389-390.
 9. Stevens DL, Bisno AL, Chambers HF, Dellinger EP, Goldstein EJ, Gorbach SL, et al. Practice guidelines for the diagnosis and management of skin and soft tissue infections: 2014 update by the Infectious Diseases Society of America. *Clin Infect Dis.* 2014; 59: e10-e52.
 10. Cheng NC, Tai HC, Chang SC, Chang CH, Lai HS. Necrotizing fasciitis in patients with diabetes mellitus: clinical characteristics and risk factors for mortality. *BMC Infect Dis.* 2015; 15: 417.
 11. Mizuguchi Y, Matsumoto S, Kan H, Koizumi M, Kuriyama S, Uchida E. Successful treatment of necrotizing fasciitis after rectal surgery with the application of a negative-pressure wound therapy: a case study. *J Nippon Med Sch.* 2015; 82: 290-294.
 12. Sartelli M, Malangoni MA, May AK, Viale P, Kao LS, Catena F, et al. World Society of Emergency Surgery (WSES) guidelines for management of skin and soft tissue infections. *World J Emerg Surg.* 2014; 9: 57.

Correspondencia:

Dr. Med. Gerardo Muñoz-Maldonado
Av. Francisco I. Madero y Gonzalitos s/n,
Col. Mitras Centro, 64460,
Monterrey, Nuevo León, México.
Teléfono: (81) 83483303
E-mail: jorgepalacios_@hotmail.com