

Hematoma subcapsular intraparenquimatoso hepático roto, una rara complicación post-colangiopancreatografía retrógrada endoscópica. Reporte de un caso

Intraparenchymal rupture hepatic haematoma a render complication after endoscopic cholangiopancreatography. Case report

Guido Contreras Tamayo,* Francisco Javier Buenrostro Pérez,**,***
Dafne Mendoza Tagle,**** Ramón Barajas Ávila,*****
Ana Guadalupe Rodríguez Aguirre,** Tania Janet Macedo Rodríguez,*****
Adriana Ailed Nieves Valerdi*****

Palabras clave:

Colangiopancreatografía retrógrada endoscópica, hematoma, empaquetamiento, hidrofílica, esfinterotomía.

Key words:

Endoscopic retrograde cholangiopancreatography, hematoma, packaging, hydrophilic, sphincterotomy.

* Cirujano General. Hospital General Tacuba, ISSSTE. CDMX.

** Cirujano General, Titular adscrito al Hospital General Tacuba, ISSSTE. CDMX.

*** Profesor Titular en la Especialidad de Cirugía General. CDMX.

**** Residente de 3º año en Cirugía General. Hospital General Tacuba, ISSSTE. CDMX.

***** Médico Endoscopista Titular adscrito. Hospital General Tacuba, ISSSTE. CDMX.

***** Cirujano General, Hospital Star Médica Querétaro.

***** Residente de 2º año en Cirugía General, Hospital General Tacuba, ISSSTE. CDMX.

Recibido: 25/04/2017
Aceptado: 26/02/2018

RESUMEN

Objetivo: Describir un caso de un hematoma hepático subcapsular roto como complicación infrecuente de una colangiopancreatografía retrógrada endoscópica. **Diseño:** Reporte de caso. **Descripción del caso:** Mujer de 49 años de edad quien desarrolló un hematoma subcapsular intrahepático posterior a una colangiopancreatografía retrógrada endoscópica con esfinterotomía y extracción de litos. Su procedimiento requiere el paso de una guía (hidrofílica o metálica). Paciente que muestra mala evolución a las 48 horas con dolor abdominal en epigastrio e hipocondrio derecho y fiebre. Ingresa a quirófano observándose hematoma hepático subcapsular roto en lóbulo derecho y hemoperitoneo. Se realiza empaquetamiento y lavado de cavidad, posteriormente desempaquetamiento. Con buena evolución postoperatoria. La importancia de este estudio es reportar un caso más a los pocos que existen.

ABSTRACT

Objective: To describe a case of ruptured subcapsular hepatic hematoma as an uncommon complication of a retrograde endoscopic cholangiopancreatography. **Design:** Case report. **Description of the case:** The following case of a 49-year-old woman who developed an intrahepatic subcapsular hematoma, after a retrograde endoscopic cholangiopancreatography with sphincterotomy and lithium extraction. Whose procedure requires the passage of a guide (hydrophilic or metallic). Patient who has bad evolves at 48 hours with abdominal pain, in epigastrium and right hypochondrium, fever. Who enters the operating room observing the subcapsular rupture hepatic hematoma and hemoperitoneum. Packaged and later unpacked. With good postoperative evolution. The importance is to report one more case to the few that exist.

INTRODUCCIÓN

La colangiopancreatografía retrógrada endoscópica (CPRE) en un método útil para diagnóstico y tratamiento de patología pancreatobiliar desde hace varios años, el procedimiento se inicia de manera diagnóstica y actualmente de manera terapéutica. En general tiene bajas tasas de complicaciones y es de realización habitual, requiere amplios conocimientos de la anatomía y dominio de las técnicas endoscópicas no exentas de complicaciones.^{1,2}

La CPRE tiene un índice de complicaciones de 0.6 a 1% actualmente. Dentro de las complicaciones en orden de frecuencia se encuentran: 1. Pancreatitis, 2. Colangitis, 3. Hemorragia, 4. Perforación duodenal y 5. Colecistitis aguda. La principal indicación es la coledocolitiasis. Siendo el reporte de complicaciones variable de acuerdo con la demografía.²

El primer reporte de complicación de hematoma hepático posterior al procedimiento fue en el año 2000, más tarde se registraron varios casos siendo la mayoría de manejo conservador.³ Al ser una complicación poco

frecuente se convierte en un reto para el cirujano una vez diagnosticado.

El presente es un caso de hematoma subcapsular que ameritó cirugía como tratamiento, además se aborda una revisión de la bibliografía.

REPORTE DEL CASO

Se trata de paciente de sexo femenino de 49 años de edad, antecedente de diabetes mellitus tipo II de 20 años de evolución en manejo con insulina intermedia 14 unidades, resección de quiste de Bartholin hace 30 años, marsupialización de quiste de Bartholin hace 27 años, osteosíntesis por fractura de húmero derecho hace 42 años, cirugía de columna L1-L2 no especificada en el año 2000, alérgica a naproxeno y acetaminofén. Paciente que ingresa por dolor abdominal de tipo opresivo de ocho días de evolución de intensidad moderada 8/10 en la escala visual análoga, inicia en epigastrio y se irradia a hipocondrio derecho y región interescapular, acompañada de náusea llegando al vómito de contenido gastroalimentario, se automedica analgésico (ketorolaco vía oral), mostrando mejoría temporal del cuadro, agregándose coluria e ictericia de conjuntivas tres días previos al ingreso. Exploración física: neurológicamente consciente, orientada, tegumentos y conjuntivas ictericas, tórax normolíneo con adecuada entrada y salida de aire sin estertores ni sibilancias, ruidos cardiacos rítmicos de buena intensidad y frecuencia sin fenómenos agregados, abdomen blando, depresible, doloroso a la palpación media y profunda en epigastrio e hipocondrio derecho, signo de Murphy positivo, peristalsis presente disminuida en intensidad y frecuencia, extremidades sin alteraciones. Laboratorios: amilasa 12.4 U/l, TP 12.5 segundos, TPT 27.4 segundos, INR 1.05, leucocitos $11.180 \times 10^3/\mu\text{l}$, neutrófilos 73%, hemoglobina 16.2 g/dl, hematocrito 49.0%, plaquetas $350,000/\text{mm}^3$, sodio 133 mmol/l, potasio 3.7 mmol/l, cloro 92.7 mmol/l, bilirrubina total 4.15 mg/dl, bilirrubina directa 3.89 mg/dl, bilirrubina indirecta 0.25 mg/dl, LDH 617 U/l, AST 355 U/l, ALT 576.7 U/l, glucosa 158.3 mg/dl, BUN 7 mg/dl, urea 15.5 mg/dl, creatinina 0.7 mg/dl. Ultrasonido de hígado y vías biliares: hígado en situación

anatómica habitual, morfología y dimensiones normales, no hay dilatación de la vía biliar intrahepática, colédoco dilatado calibre de 9 mm. Vesícula biliar distendida en situación anatómica normal con dimensiones de $7.1 \times 3.2 \times 4.1$ cm, su contenido es heterogéneo a expensas de imágenes hiperecogénicas y ovoideas que proyectan sombra acústica posterior, la mayor de 7 mm. Páncreas y bazo normales. No se observa líquido libre en cavidad. Impresión diagnóstica: dilatación de la vía biliar extrahepática, litiasis vesicular, esteatosis hepática. Tomografía simple y contrastada de abdomen: dilatación de la vía biliar extrahepática, vía biliar intrahepática conservada, colelitiasis sin observarse otra alteración (*Figura 1*).

Se realiza CPRE con el siguiente reporte: se canula la vía biliar principal con esfinterotomo, se efectúa colangiografía con medio de contraste al 100%, mostrando una vía biliar intrahepática y extrahepática de 1 cm con defecto de llenado de 9 mm en tercio medio del colédoco, se realiza esfinterotomía y barrido con globo de 5 cm^3 obteniendo lito. **Impresión diagnóstica** coledocolitiasis resuelta (*Figura 2*).

La paciente evoluciona de manera tórpida presentando dolor abdominal generalizado de predominio en hemiabdomen superior y dolor a la palpación media y profunda, sin datos de irritación peritoneal con los siguientes signos vitales: FC 100 lpm, FR 21 rpm, TA 100/60 mmHg, T: 37 °C. Un día después de la CPRE (15.12.2016) se toman laboratorios de control: amilasa 189.3 (13-53 U/l), lipasa 534.9 (23-300 U/l), glucosa 148.6 mg/dl, BUN 14.0 mg/dl, urea 31 mg/dl, creatinina 0.6 mg/dl, sodio 140

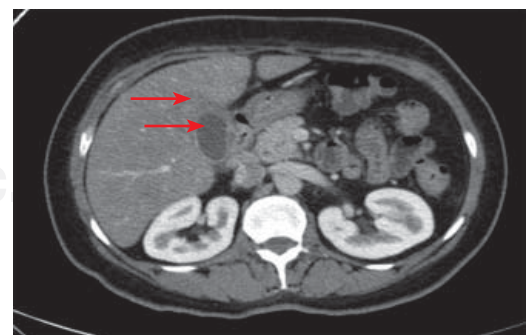


Figura 1: Tomografía de abdomen: se observa pared vesicular engrosada.

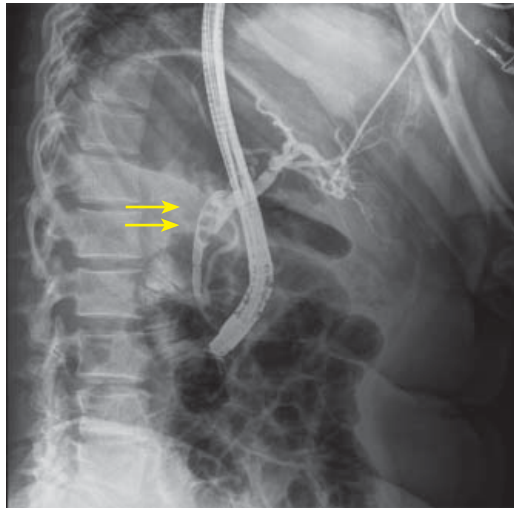


Figura 2: Imagen de colangiografía: se observa dilatación del colédoco y defecto de llenado.

mmol/l, cloro 99.5 mmol/l, potasio 3.5 mmol/l, bilirrubina total 7.58 mg/dl, bilirrubina directa 6.67 mg/dl, bilirrubina indirecta 0.91 mg/dl, LDH 504 U/l, AST 144 U/l, ALT 189.3 U/l. Por la clínica y laboratorios se pensó en inicio de pancreatitis post-CPRE, por lo cual se comenzó manejo dirigido.

Al día siguiente (16.12.2016) la paciente continúa con dolor abdominal generalizado, se encuentra en mal estado general con los siguientes signos vitales: TA 90/60 mmHg, FC 120 lpm, FR 23 rpm, T 38 °C. Con laboratorios: hemoglobina de 10 g/dl, hematocrito 29%, leucocitosis 14,000/mm³, neutrófilos 88%. Razón por la que se decide manejo quirúrgico, se inicia como laparoscopia observando hemoperitoneo y hematoma hepático, se decide convertir a cirugía abierta, se realiza laparotomía exploradora, colecistectomía con extracción de litos por vía transcística, colangiografía transoperatoria, lavado de cavidad y empaquetamiento cerrando solamente piel, con hallazgo de hemoperitoneo por hematoma subcapsular roto de lóbulo derecho hepático, colelitiasis y coledocolitiasis. (Figuras 3 y 4), se cuantificó sangrado total de 1,600 mililitros, se transfundieron dos paquetes globulares y tres plasmas frescos congelados durante el transoperatorio y se tomaron gasometrías arteriales con reporte de acidosis metabólica descompensada. Por la condición quirúrgica y anestésica sale intubada

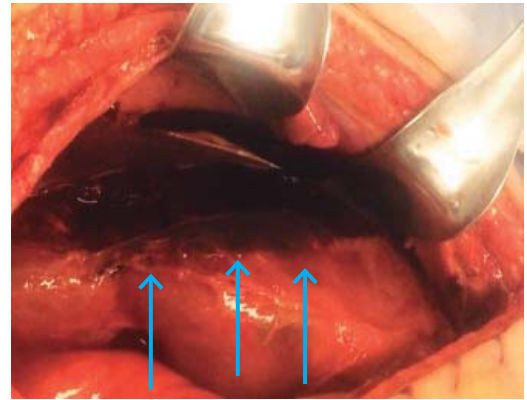


Figura 3: Imagen transoperatoria en la que se observa hematoma subcapsular roto que abarca lóbulo derecho (flechas).

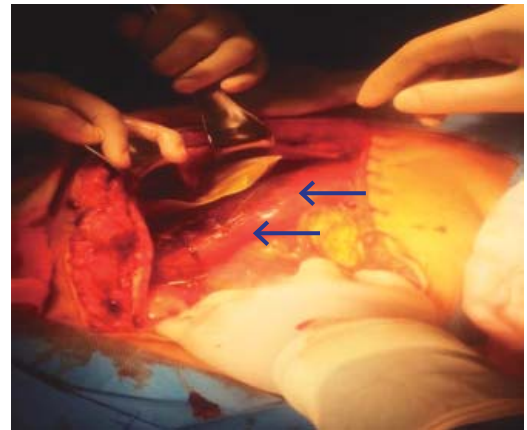


Figura 4: Imagen transoperatoria en la que se observa hematoma subcapsular contenido sin datos de sangrado activo (flechas).

a la unidad de cuidados intensivos. Posteriormente ingresa a quirófano (20.12.2016), se realiza laparotomía exploradora con desempaquetamiento y lavado de cavidad y pasa nuevamente intubada a la unidad de cuidados intensivos. Durante su estancia en la terapia se complica con neumonía asociada a ventilación, se resuelve en los siguientes días y se extuba, también se realiza tomografía de control nueve días posteriores a la cirugía (Figura 5). Se egresa a piso de cirugía general 15 días posteriores donde continúa su postoperatorio, es egresada tres semanas después por mejoría clínica. Durante su seguimiento por consulta externa presenta fiebre y dolor abdominal intermitente que re-

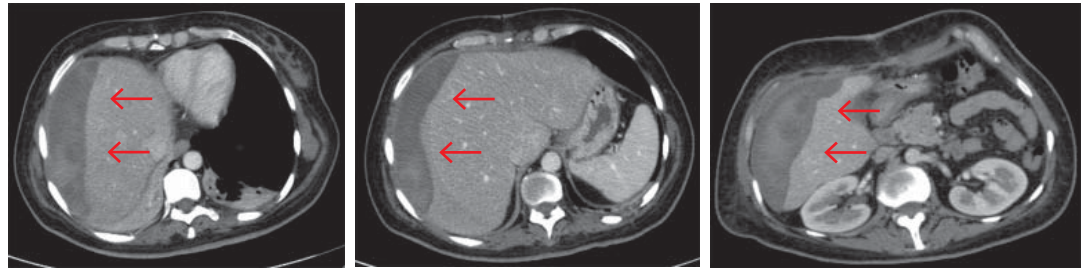


Figura 5: Tomografía de abdomen: postoperatorio se observa hematoma en los segmentos VI-VII y parte del VIII.

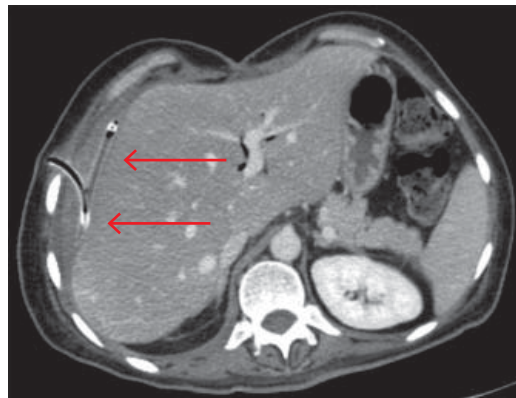


Figura 6: Tomografía de abdomen: posterior a la colocación del drenaje, con drenaje de 80% del hematoma residual (flechas).

miten con la administración de analgésicos (paracetamol). Mes y medio posterior al egreso, se solicita tomografía computarizada de abdomen, observándose aumento del hematoma, pero con cambios de densidad compatible con hematoma residual. Con base en los resultados se decide su ingreso a piso de cirugía donde es programada para drenaje percutáneo guiado por tomografía. Se lleva a cabo sin incidentes con gasto de tipo sangrado residual mostrando buena evolución (Figura 6) y es egresada dos semanas después.

DISCUSIÓN

El hematoma subcapsular hepático es una complicación infrecuente posterior a una CPRE, pero altamente mortal. La frecuencia de presentación es < 0.5% a nivel mundial siendo ésta variable. Sólo se han reportado casos aislados, 16 casos aproximadamente y en su mayoría de resolución con manejo conservador.^{4,5}

La probable etiología se encuentra en la lesión de vasos de pequeño calibre por ruptura incidental de la vía biliar por el paso de la guía metálica o hidrofílica que también se considera secundario al paso con alta presión del medio de contraste e incluso por la presión que genera el globo extractor.^{5,6} El enfoque terapéutico según la literatura refiere que puede ser expectante con antibioticoterapia y sueros intravenosos por la estabilidad hemodinámica que presentan este tipo de pacientes y rara vez llegan a ser quirúrgicos.⁷

En nuestro caso la persistencia del dolor como en todos los casos reportados fue el motivo de intervención quirúrgica. Se realizó laparoscopia, se detectó hemoperitoneo y hematoma hepático que obligó a la exploración quirúrgica mediante laparotomía. Se presume que la probable etiología fue causada por el paso de la guía. Según lo descrito para este tipo de complicación el manejo fue el adecuado, pero por malas condiciones y al no mostrar mejoría esta paciente ameritó cirugía.

Ya que es una complicación infrecuente posterior a una CPRE es necesario descartar el diagnóstico ante la sospecha de bajo gasto y mala evolución clínica.⁷⁻⁹ La importancia del presente estudio es reportar un caso más a los ya descritos en la bibliografía¹⁰ y ser una complicación a descartar en caso de sospecha.

REFERENCIAS

1. Kingsley DD, Schermer CR, Jamal MM. Rare complications of endoscopic retrograde cholangiopancreatography: two case reports. JSL. 2001; 5: 171-173.
2. Wu WC, Katon RM. Injury to the liver and spleen after diagnostic ERCP. Gastrointest Endosc. 1993; 39: 824-827.

3. Bartolo-Rangel EF, Endoqui-Anaya Y, Trejo-Suárez J, Esperón-Lorenzana I, Dávila-Jolly H, Álvarez-Olmos J, et al. Hematoma hepático subcapsular roto y choque hipovolémico como una complicación inusual tras la realización de colangiopancreatografía retrógrada endoscópica: Reporte de un caso. *Cir Gen*. 2012; 34: 217-220.
4. Baudet JS, Arguiñarena X, Redondo I, Tadeo E, Navazo L, Mendiz J, et al. Hematoma hepático subcapsular. Una rara complicación de la CPRE. *Gastroenterol Hepatol*. 2011; 34: 79-82.
5. Bhati CS, Inston N, Wigmore SJ. Subcapsular intrahepatic hematoma: an unusual complication of ERCP. *Endoscopy*. 2007; 39 Suppl 1: E150.
6. Ortega-Deballon P, Fernández-Lobato R, García-Septiem J, Nieves-Vázquez MA, Martínez-Santos C, Moreno-Azcoita M. Liver hematoma following endoscopic retrograde cholangiopancreatography (ERCP). *Surg Endosc*. 2000; 14: 767.
7. Cárdenas A, Crespo G, Balderramo D, Bordas JP, Sendino O, Llach J. Subcapsular liver hematoma after Endoscopic Retrograde Cholangiopancreatography in a liver transplant recipient. *Ann Hepatol*. 2008; 7: 386-388.
8. McArthur KS, Mills PR. Subcapsular hepatic hematoma after ERCP. *Gastrointest Endosc*. 2008; 67: 379-380.
9. Priego P, Rodríguez C, Mena A, Losa N, Aguilera A, Ramiro C, et al. Subcapsular liver hematoma after ERCP. *Rev Esp Enferm Dig*. 2007; 99: 53-54.
10. Horn TL, Peña LR. Subcapsular hepatic hematoma after ERCP: case report and review. *Gastrointest Endosc*. 2004; 59: 594-596.

Correspondencia:

Guido Contreras Tamayo
Hospital General Tacuba, ISSSTE.
Lago Erie Núm. 43, Int. 5,
Col. Tacuba, 11410,
Del. Miguel Hidalgo, CDMX, México.
Tel: 5537205027
E-mail: guidogct@gmail.com