

Hernia de Morgagni: reporte de un caso

Morgagni's hernia: a case report

Edwin Leopoldo Maldonado García,* Yamir Amhed Nacud Bezies,**
Lorena Zamora Pérez,* Rafael García López,* Carolina Contreras Rojas*

Palabras clave:

Hernia de Morgagni,
hernia diafragmática,
hernia abdominal,
laparoscopia
avanzada.

Key words:

*Morgagni hernia,
diaphragmatic
hernia, abdominal
hernia, advanced
laparoscopy.*

RESUMEN

Se presenta el caso de una paciente de 31 años de edad, quien niega padecimientos crónicos y degenerativos. Inició padecimiento actual con cuadro de disnea de medianos esfuerzos de tres meses de evolución que se acompañan de tos intermitente. Durante protocolo de estudio por neumología evidenció hernia diafragmática y fue enviada al servicio de cirugía, la tomografía mostró gran defecto de diafragma anterior retroesternal. Se realizó cirugía laparoscópica con los hallazgos de hernia diafragmática anterior retroesternal 5 x 4 cm con colon transversal en su interior no comprometido. Se realizó plastia diafragmática laparoscópica con cierre de defecto con sutura no absorbible, sin incidentes. La hernia de Morgagni constituye una patología poco frecuente. Es generalmente detectada durante la infancia, siendo excepcional su diagnóstico en la edad adulta. Fue descrita por primera vez en 1769 por Giovanni Battista Morgagni como un defecto anterior en el diafragma que permitía la herniación de las vísceras abdominales dentro del tórax. Es causada por un desarrollo deficiente de la porción esternal del diafragma que proviene del septum transversal y se fija hacia la porción posterior de la apófisis xifoides. La reparación quirúrgica es el único tratamiento definitivo e incluye pasos estandarizados para la disección del saco, reducción del contenido y reparación del defecto del diafragma, ya sea directamente o mediante el uso de una malla para defectos grandes.

ABSTRACT

We present the case of a 31-year-old female patient, who was sent to the general surgery department. Denies chronic and degenerative diseases, current disease with mild effort dyspnea of three months of evolution accompanied by intermittent cough, during a pulmonary protocol study whit evident diaphragmatic hernia, tomography showed a major defect of anterior diaphragm retrosternal portion, laparoscopic surgery was performed an anterior diaphragmatic hernia in retrosternal portion of 5 x 4 cm was found with transverse colon in its interior without vascular involvement, A laparoscopic diaphragmatic plasty was performed, with closure of the diaphragmatic defect with non-absorbable suture without any incident. The Morgagni hernia is a very rare condition. It is generally detected during childhood, it's diagnosis is exceptional in the adult age. It was first described in 1769 by Giovanni Battista Morgagni as an anterior defect in the diaphragm, which allowed the herniation of the abdominal viscera within the thorax and is caused by a poor development of the sternal portion of the diaphragm that comes from the transverse septum and is fixed to the posterior portion of the xiphoid process. Surgical repair is the only definitive treatment and includes standardized steps for sac dissection, reduction of its contents and repair of the diaphragm defect, either directly or through the use of a mesh for large defects.

INTRODUCCIÓN

La hernia de Morgagni constituye una patología muy rara. Es generalmente detectada durante la infancia, siendo excepcional su diagnóstico en la edad adulta. Fue descrita por primera vez en 1769 por Giovanni Battista Morgagni¹ como un defecto anterior en el diafragma que permitía la herniación de las vísceras abdominales dentro del tórax. Es causada por un desarrollo deficiente de la

porción esternal del diafragma que proviene del septum transversal y se fija hacia la porción posterior del proceso xifoides y la vaina posterior de los rectos. Es responsable de 3% de las hernias diafragmáticas, se estima que alrededor de 90% de las hernias de Morgagni se localizan en el lado derecho, la menor frecuencia de hernias en el lado izquierdo se explica por la formación de una barrera de saco pericárdico en el triángulo esternocostal.^{1,2}

* Residente de Cirugía General.

** Adscrito de Cirugía General.

Instituto Mexicano del Seguro Social, Unidad Médica de Alta Especialidad No. 25. Monterrey, Nuevo León.

Recibido: 15/10/2017
Aceptado: 20/07/2018

CASO CLÍNICO

Paciente femenino de 31 años de edad niega padecimientos crónicos y degenerativos, antecedente de colecistectomía laparoscópica hace siete años sin complicaciones, inició padecimiento actual con cuadro de disnea de medianos esfuerzos de tres meses de evolución que se acompañaban de tos intermitente no cianozante no emetizante así como dolor torácico opresivo intermitente. Durante protocolo de estudio por neumología se evidencia hernia diafragmática y es enviada al servicio de cirugía.

Durante el protocolo de estudio los laboratorios mostraron leucocitos de $6.9 \times 10^3/\mu\text{l}$, hemoglobina 13.6 g/dl, plaquetas $226 \times 10^3/\mu\text{l}$, tiempos de coagulación y química sanguínea con valores en parámetros normales, espirometría con obstrucción leve e hiperreactividad bronquial con CVF 80% 2.66 l, VEF1 74% 2.1 l, aumentan tras broncodilatador a 90 y 86% respectivamente.

La tomografía simple toracoabdominal evidenció gran defecto de diafragma anterior retroesternal con medidas de 5.2 cm en el corte coronal (*Figura 1*) y 4.1 cm en el corte sagital (*Figura 2*) que permite el paso de contenido abdominal, colon transverso y mesenterio a tórax y que condiciona

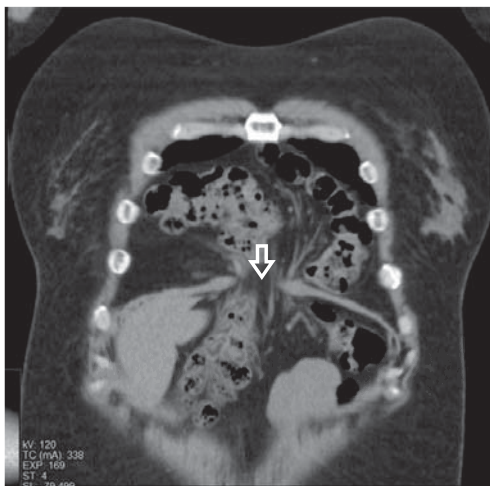


Figura 1: TAC simple de corte coronal que evidencia defecto diafragmático retroesternal de 5.2 cm con colon en su interior.

compresión parcial de pulmón derecho. A nivel de parénquima pulmonar no muestra lesión aparente correspondiente a hernia de Morgagni Larrey.

Se realiza cirugía laparoscópica con neumoperitoneo con aguja de Veress colocación de cuatro trócares, dos de 5 mm y dos de 12 mm, con los hallazgos de hernia diafragmática anterior retroesternal 5 x 4 cm con colon transverso en su interior no comprometido, ligamento redondo y adherencia de epiplón a pared (*Figura 3*). Se procede a disecar el saco

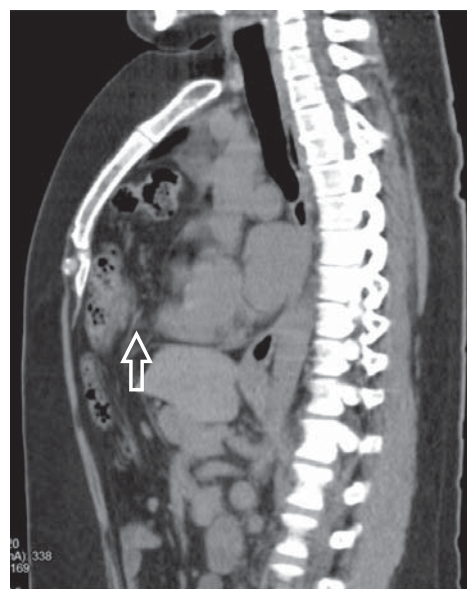


Figura 2: TAC simple toracoabdominal, corte sagital con defecto herniario de diafragma de 4.1 cm en su porción anterior con contenido intestinal.

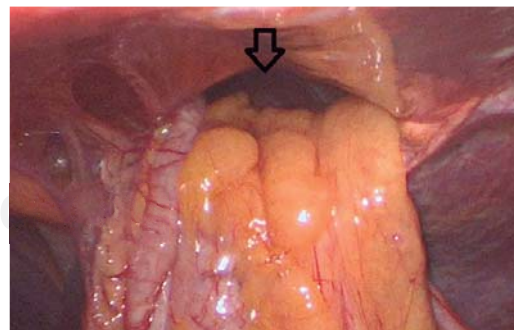


Figura 3: Cirugía laparoscópica. Se visualiza hernia de Morgagni y la presencia de colon transverso en su interior sin datos de compromiso (flecha).

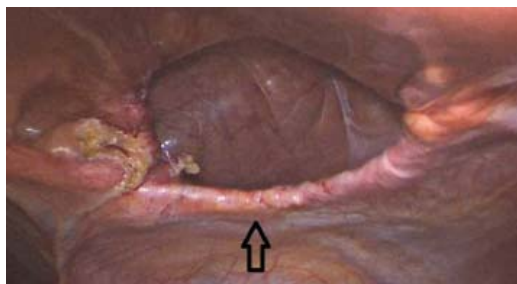


Figura 4: Cirugía laparoscópica, defecto herniario después de la reducción del contenido y liberación del saco.

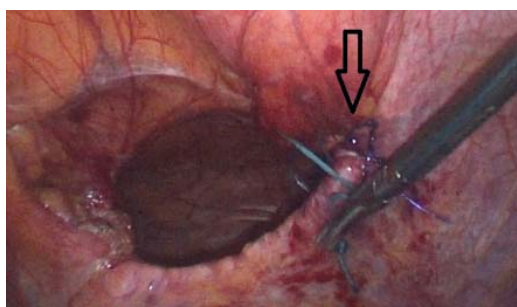


Figura 5: Cirugía laparoscópica, cierre primario del defecto con sutura no absorbible prolene 2-0 y poliéster 2-0 donde se afronta el diafragma hacia la fascia retroesternal (flecha).

del defecto herniario así como la reducción hacia la cavidad abdominal de sus componentes (Figura 4) con uso de energía con un dispositivo de sellado de tejidos. Se realiza plástica diafragmática laparoscópica, se cierra defecto diafragmático con puntos simples del defecto herniario con sutura no absorbible, polipropileno 2-0, aguja 26 mm y poliéster 2-0 aguja 25 mm con puntos intracorpóreos (Figura 5), sin incidentes y con tiempo aproximado quirúrgico de 120 minutos, hemorragia de 20 cc, sin eventualidades transoperatorias ni postoperatorias. Posteriormente la paciente evolucionó de manera satisfactoria sin complicaciones y fue egresada a los dos días de postoperatorio.

DISCUSIÓN

En las hernias de Morgagni 30% de los pacientes presentan síntomas abdominales como dolor abdominal alto y vómito, 30% tienen síntomas

respiratorios como disnea, cianosis y tos y 35% se refieren asintomáticos.^{3,4}

La reparación quirúrgica es el único tratamiento definitivo e incluye pasos estandarizados para la disección del saco, reducción del contenido y reparación del defecto del diafragma, ya sea directamente o mediante el uso de una malla para defectos grandes.⁵

Por muchos años la toracotomía, y en especial la laparotomía, había sido el abordaje quirúrgico estándar, después de la primera reparación por laparoscopia en 1992 la técnica de mínima invasión fue rápidamente aceptada como el abordaje de elección en la reparación de la hernia. Se han propuesto muchas técnicas de reconstrucción del diafragma, por lo regular una simple técnica de sutura no es posible en casos de una hernia de Morgagni, la sutura de la hernia de Morgagni hacia el peritoneo o el periostio es difícil y no sólida, lo cual fue más evidente en cirugía laparoscópica, en caso de realizarse pueden utilizarse tres tipos de suturas, intracorpórea interrumpida, extracorpórea interrumpida o en combinación de ambas.^{6,7}

CONCLUSIÓN

Concluimos que una hernia de Morgagni es un padecimiento raro que puede tratarse con seguridad utilizando un abordaje laparoscópico, ya que resulta en una rápida recuperación, por lo cual este abordaje es una buena elección.

REFERENCIAS

1. Ruiz-Tovar J, Morales-Castiñeiras V, Martínez-Molina E. Diagnóstico y tratamiento quirúrgico de la hernia de Morgagni en el adulto. *Neumol Cir Torax* [Internet]. 2009; 68: 110-113. Disponible en: <http://www.medigraphic.com/pdfs/neumo/nt-2009/nt093d.pdf>
2. Guerrero-Hernández A, Reyna-Sepúlveda F, Palacios-Zertuche J, Fernández-Treviño J, Hernández-Guedea M, Muñoz-Maldonado G. Reparación laparoscópica de hernia de Morgagni en un adulto: reporte de caso. *Rev Chil Cir* [Internet]. 2016 [citado 02 de marzo de 2018]; 68: 453-455. Disponible en: https://scielo.conicyt.cl/scielo.php?script=sci_arttext&pid=S0718-40262016000600011&lng=es. <http://dx.doi.org/10.1016/j.rchic.2016.06.004>.
3. Iso Y, Sawada T, Rokkaku K, Furihata T, Shimoda M, Kita J, et al. A case of symptomatic Morgagni's hernia and a review of Morgagni's hernia in Japan (263 reported cases). *Hernia*. 2006; 10: 521-524.

4. Ahmad M, Al-Arifi A, Najm HK. Giant hernia of Morgagni with acute coronary syndrome: a rare case report and review of literature. *Heart Lung Circ.* 2015; 24: e144-e147.
5. Lamas-Pinheiro R, Pereira J, Carvalho F, Horta P, Ochoa A, Knoblich M, et al. Minimally invasive repair of Morgagni hernia - A multicenter case series. *Rev Port Pneumol* (2006). 2016; 22: 273-278.
6. Akkoyun I, Keçecioglu M. A new, easy, and safe suturing technique for laparoscopic repair of Morgagni hernias. *J Pediatr Surg.* 2012; 47: 1626-1628.
7. Tirumani H, Saddala P, Fasih N. Incarcerated morgagni hernia: an unusual cause of large bowel obstruction. *J Emerg Med.* 2014; 47: 320-322.

Correspondencia:

Dr. Edwin Leopoldo Maldonado García

5 de Mayo Núm. 1736,

Col. María Luisa, 64040,

Monterrey, Nuevo León.

Celular: 81 1909 1622

E-mail: edwinlmg@gmail.com