

Manejo de la lesión hepática perforante con balón de Bakri. Presentación de un caso

Management of perforating liver injury with Bakri balloon

Arcenio Luis Vargas-Ávila,* Julio Adán Campos-Badillo,** Araceli Pérez-Soto,*** Yazmín Shantal Castillejos-Márquez,**** Julián Vargas-Flores,***** José Luis Ávila-Rivera*****

Palabras clave:

Oclusión con balón, lesiones abdominales, heridas por arma blanca, lesiones hepáticas, hemoperitoneo.

Key words:

Balloon occlusion, abdominal injuries, stab wounds, liver injuries, hemoperitoneum.

RESUMEN

Introducción: Las lesiones causadas por traumatismos son la causa principal de muerte en México en pacientes de uno a 44 años. En el trauma abdominal, el hígado es el órgano afectado con mayor frecuencia por su localización y dimensiones; 5% de los pacientes ingresados a un centro hospitalario de trauma presenta lesión hepática; las lesiones complejas de hígado representan 10-30% de todas ellas, con una elevada mortalidad reportada del 40-80%. La demora en el reconocimiento de las lesiones intraabdominales puede ocasionar la muerte temprana por hemorragia o tardíamente por lesión visceral. La principal causa de muerte en las lesiones hepáticas es la hemorragia masiva; se asocia con una tasa de mortalidad de 50-54% en las primeras 24 horas del ingreso, alcanzando 80% de mortalidad en los pacientes sometidos a una intervención quirúrgica. El balón de Bakri es un dispositivo médico de silicón que fue descrito en 1992 por el gineco-obstetra Younes Bakri. Dicho dispositivo fue diseñado con el propósito del taponamiento intrauterino y su mecanismo de acción se basa en el incremento de la presión intraluminal sobre las paredes uterinas y, por consiguiente, sobre la vasculatura uterina. **Presentación del caso:** Presentamos el caso de un paciente masculino de 39 años de edad que ingresó a Urgencias de nuestra unidad hospitalaria de segundo nivel ubicada en Ciudad Nezahualcóyotl por presentar una herida por instrumento punzocortante en el hemitórax derecho, con datos de choque hipovolémico, por lo que se inició la reanimación e ingresó al quirófano, con el hallazgo de una lesión hepática grado V transfixiva en el lóbulo derecho, la cual fue tratada de forma exitosa con la colocación de un balón de Bakri en el túnel de la lesión hepática. El paciente egresó al octavo día sin complicaciones postquirúrgicas. **Conclusión:** El uso del balón de Bakri, no descrito con anterioridad para el manejo de este tipo de lesiones, es una excelente alternativa con buenos resultados.

ABSTRACT

Introduction: Trauma injuries are the leading cause of death in México in patients from one to 44 years old. In abdominal trauma, the liver is the organ most frequently affected because of its location and size. Of the patients admitted in trauma centers, 5% have liver injuries. Complex liver injuries account for 10-30% of them, with a high mortality reported from 40-80%. The delay in the recognition of intra-abdominal injuries can cause early death due to hemorrhage or belatedly because of visceral injuries. The main cause of death in liver injuries is massive hemorrhage, which is associated with a mortality rate of 50-54% in the early hours of admission, reaching 80% in patients undergoing surgery. The Bakri balloon is a medical device made with silicon that was described in 1992 by Younes Bakri MD, who is an Obstetrician-Gynecologist. It was designed to perform an intrauterine tamponade and its mechanism of action is based on the increase of intraluminal pressure on the uterine wall, and consequently, on the uterine vasculature. **Case-report:** We report the case of a 39-year-old male patient who arrived at our emergency hospital unit after suffering a stab wound in the right hemithorax. He had signs of hypovolemic shock, so we started intensive reanimation and then sent him to the surgical room, where a transfixated grade V liver injury in the right lobe was found, which was managed successfully with a Bakri balloon that was set into the tunnel of the liver injury. The patient was discharged on the eighth day without any postsurgical complications. **Conclusion:** The use of a Bakri balloon, not previously described for handling this type of injury, is an excellent alternative with good outcomes.

* Cirujano General y Endoscopista del Hospital General "Dr. Gustavo Baz Prada".
** Residente de tercer año de Cirugía General del Hospital General "Dr. Gustavo Baz Prada".
*** Residente de cuarto año de Cirugía General del Hospital General "Dr. Gustavo Baz Prada".
**** Residente de segundo año de Cirugía General del Hospital General "Dr. Gustavo Baz Prada".
***** Residente de primer año de Cirugía General del Hospital Regional "Gral. Ignacio Zaragoza", ISSSTE.
***** Cirujano General del Hospital General "Dr. Gustavo Baz Prada".

Recibido: 04/01/2018
Aceptado: 08/08/2018

INTRODUCCIÓN

Las lesiones causadas por traumatismos son la causa principal de muerte en México en pacientes de uno a 44 años y la tercera causa

de muerte a nivel mundial, provocando más de cinco millones de decesos por año. En el trauma abdominal, el hígado es el órgano afectado con mayor frecuencia por su localización y dimensiones.¹ El 5% de los pacientes politraumatizados

ingresados en un centro hospitalario presenta un traumatismo hepático;² de éstos, las lesiones hepáticas complejas suponen entre 10 y 30% y presentan una elevada mortalidad, que oscila entre el 40 y 80%.³ A principios del siglo pasado, la mortalidad de la lesión hepática superaba el 80%. Otros autores reportaron una mortalidad mayor de 50% para la resección hepática por trauma y mortalidad operatoria de 46 y 80% para la lesión hepática grado IV y V, respectivamente.⁴ A pesar de los continuos avances en las áreas de trauma y cuidados críticos, la mortalidad por las lesiones hepáticas complejas aún sigue siendo muy alta.⁵ La evolución natural de muchos traumatismos hepáticos es la hemostasia espontánea; este hecho, asociado con la gran capacidad regenerativa del hígado, facilita con frecuencia el cese de la hemorragia sin necesidad de intervención quirúrgica.² El 77% de los pacientes con trauma hepático se encuentran hemodinámicamente estables en su llegada al hospital, y 50-86% de todas las lesiones hepáticas por trauma no presentan hemorragia activa en el momento de la laparotomía.² Sin embargo, las lesiones a otros órganos no diagnosticadas continúan siendo una causa de muerte prevenible, y la demora en su reconocimiento puede ocasionar la muerte temprana por hemorragia o la muerte tardía debida a lesión visceral.⁶

El traumatismo abdominal se clasifica, de acuerdo con su mecanismo de lesión, en trauma cerrado y trauma penetrante; este hecho es importante, ya que la comprensión del mecanismo de lesión facilita la identificación temprana de potenciales lesiones y, de esta manera, dirige los métodos diagnósticos y de tratamiento. Los órganos lesionados con mayor frecuencia en pacientes que sufren trauma cerrado incluyen el bazo (40-55%), el hígado (35-45%) y el intestino delgado (5-10%). El trauma penetrante puede ser causado por proyectil de arma de fuego o por arma blanca. Las lesiones por arma blanca penetran estructuras abdominales adyacentes al sitio de la lesión, más comúnmente el hígado (40%), el intestino delgado (30%), el diafragma (20%) y el colon (15%). Las heridas por arma de fuego pueden causar lesiones intraabdominales adicionales debidas a la trayectoria del proyectil, al efecto de cavitación y la posibilidad de fragmentación del mismo. Los órganos lesionados con mayor frecuencia en las heridas

por proyectil de arma de fuego son el intestino delgado (50%), el colon (40%), el hígado (30%) y las estructuras vasculares abdominales (25%).⁶

Los traumatismos hepáticos se clasifican, por otra parte, en grados de severidad de acuerdo con el daño orgánico sustancial; la *American Association for the Surgery of Trauma* ofrece una clasificación de dichos traumas.⁷ El diagnóstico precoz de la magnitud del trauma hepático, aunado a un adecuado tratamiento adaptado a la gravedad de la lesión y a la condición hemodinámica del paciente, puede resultar en una reducción significativa de la morbilidad y la mortalidad; de hecho, la estabilidad hemodinámica es clave para el tratamiento de las lesiones hepáticas graves. El diagnóstico del trauma hepático se inicia en forma simultánea con la reanimación, justo después de la admisión, lo que implica clínica dirigida, examen físico, análisis de laboratorio, ecografía abdominal enfocada al trauma (FAST), seguida por tomografía computarizada multicorte (TCMC).⁸ Una tomografía computarizada del abdomen con contraste intravenoso es el método diagnóstico óptimo en pacientes hemodinámicamente estables para definir el diagnóstico y tratamiento del trauma hepático.⁹ El concepto de tratamiento no quirúrgico selectivo para las lesiones penetrantes de órganos sólidos se ha mantenido en gran parte inexplorado y el tratamiento quirúrgico está considerado como el método estándar por la mayoría de los cirujanos.¹⁰ A pesar de los grandes avances en el tratamiento quirúrgico y la reanimación de los pacientes traumatizados, el trauma hepático grave aún genera significativa morbilidad y mortalidad. La lesión hepática grave continúa siendo la principal causa de muerte en pacientes con trauma abdominal, y su tratamiento sigue desafiando a los cirujanos. La principal causa de muerte en las lesiones hepáticas es la hemorragia masiva, y se asocia con una tasa de mortalidad de 50-54% en las primeras 24 horas del ingreso sin cirugía; en los pacientes sometidos a intervención quirúrgica alcanza el 80% de mortalidad.⁸ En el curso del siglo XXI, se ha avanzado en el logro de la hemostasia de las lesiones hepáticas. Afortunadamente, la mayoría de ellas (70-90%) requiere una terapia de menor complejidad. Por el contrario, la mortalidad de las lesiones hepáticas complejas

sigue siendo muy alta, a pesar de los avances en la resucitación anestésica y disponibilidad de unidades de cuidados intensivos (54%).¹¹ El tratamiento de las lesiones del parénquima hepático continúa evolucionando desde las primeras descripciones hechas por Pringle de la compresión del ligamento hepatoduodenal, el uso de suturas y el empaquetamiento con gasas en laceraciones hepáticas hace más de 80 años.¹¹ El tratamiento de las lesiones hepáticas por traumatismos está basado en el estado hemodinámico del paciente, el mecanismo de lesión y si hay o no lesiones asociadas.¹² La mayoría de las lesiones hepáticas de grado I, II o III son tratadas con éxito sólo con manejo conservador. En contraste, dos tercios de las lesiones grado IV o V requieren laparotomía (Tabla 1). Estas intervenciones son, por lo general, desafiantes y difíciles. Richardson y sus colaboradores propusieron como las principales razones para una mayor supervivencia: 1) empaquetamiento y reoperación, 2) el uso de la arteriografía y embolización, 3) los avances en las técnicas quirúrgicas para las lesiones hepáticas graves y 4) la disminución de las lesiones de venas hepáticas que requieren cirugía.^{7,13} El

manejo de un paciente con trauma severo implica una secuencia de acciones sistematizadas. Los pacientes hemodinámicamente inestables con lesiones hepáticas mayores requieren rápidas maniobras para controlar el sangrado, evitando hemorragias exanguinantes y transfusiones masivas. La hemorragia incontrolada conduce a eventos que anuncian una catástrofe, incluida la coagulopatía como consecuencia de agotamiento y la dilución de los factores de coagulación, acidosis e hipotermia.^{7,8}

Las decisiones más críticas a las que se enfrenta el cirujano en una lesión hepática compleja son: a) no ingresar a la sala de operaciones a menos que exista una indicación clara, b) en pacientes hemodinámicamente inestables, se realizará sólo lo que es esencial para detener el sangrado en la primera cirugía; si las maniobras simples funcionan, se empaquetará al paciente y se detendrá el procedimiento quirúrgico (cirugía de control de daños); c) si se requiere la resección hepática mayor, la decisión debe ser tomada en forma temprana durante la cirugía; d) la resección tardía se reserva para pacientes seleccionados.¹³ En pacientes inestables con lesiones graves, la reparación de las venas supra-

Tabla 1: Clasificación del trauma hepático de la AAST
(American Association for the Surgery of Trauma).

Grado/ lesión	Hematoma subcapsular	Hematoma de parénquima	Laceración	Lesión vascular
I	< 10% de superficie		< 1 cm de profundidad	-
II	10-50% de superficie	< 10 cm de diámetro	1-3 cm de profundidad, < 10 cm de longitud	-
III	> 50% de superficie o expansivo, rotura de hematoma subcapsular	> 10 cm de diámetro o rotura de hematoma parenquimatoso	> 3 cm de profundidad	-
IV	-	-	Disrupción del parénquima 25-75% o 1-3 segmentos de Couinaud del mismo lóbulo	-
V	-	-	Disrupción del parénquima > 75% o más de tres segmentos de Couinaud del mismo lóbulo	Lesión venosa yuxtahepática o vena hepática mayor
VI	-	-	-	Arrancamiento (avulsión hepática)

hepáticas y el empaquetamiento perihepático combinado con una corrección temprana de la hipotermia, coagulopatía y acidosis pueden llevar a mejores resultados.^{7,8} El tratamiento de las lesiones hepáticas continúa evolucionando desde las primeras descripciones de la maniobra de Pringle. Ciertas formas de tratamiento que han sido populares en el pasado ahora se utilizan con poca frecuencia; entre éstas se encuentran la hepatografía, lobectomía, y ligadura de la arteria hepática. En contraste, técnicas como la hepatotomía con ligadura vascular selectiva, desbridación limitada y empaquetamiento perihepático han ganado popularidad en el tratamiento del trauma hepático.^{11,14}

Las heridas causadas por proyectil de arma de fuego en el hígado y las venas yuxtahepáticas presentan un reto para su resolución. El empaquetamiento abdominal es una técnica útil y ampliamente aceptada para lograr hemostasia hepática en lesiones complejas. Pocos informes de casos de taponamiento con balones en los trayectos de un proyectil de arma de fuego han sido reportados. El sangrado de las lesiones penetrantes del parénquima hepático puede ser controlado por maniobras como hepatografía, resección, tractotomía con sutura ligando los vasos sangrantes y ligadura de la arteria hepática. Estas técnicas pueden lograr la hemostasia en lesiones penetrantes sin pérdida severa de sangre.¹⁴ En casos de hemorragia arterial, ésta puede ser controlada con angiembolismo percutáneo, lo cual está indicado con base en la respuesta a la maniobra de Pringle durante el transoperatorio. La falla en el control de la hemorragia alerta al cirujano de la posibilidad de una lesión de las venas suprahepáticas; ésta representa sólo un pequeño porcentaje; sin embargo, conlleva una alta mortalidad.¹⁵ La utilidad de los catéteres con balón para el taponamiento de emergencia en hemorragias exanguinantes ha sido evidente desde hace más de 50 años.¹⁶ La técnica de taponamiento con balón usando un catéter de goma y un drenaje de Penrose en el manejo del trauma hepático fue descrita por primera vez por Morimoto y su grupo en 1987 para una herida penetrante por arma de fuego que traspasaba el hígado; posteriormente, otros la han empleado. Esta técnica simple aplica presión directa en la profundidad del parénquima hepático con una morbilidad mínima en el

paciente con lesiones perforantes.¹⁵ Aunque la sonda de Sengstaken-Blakemore ha sido descrita para cohibir el sangrado de varices esofágicas, su uso se extendió con rapidez a pacientes con trauma vascular y lesiones en órganos sólidos. Desde 1960 se obtuvo el primer reporte sobre el uso del balón hemostático para lesión de la vena iliaca, y asimismo, se fue ampliando su uso para lesiones cardíacas, aórticas, pélvicas y vasculares de cuello (arteria carótida, arterias vertebrales y vena yugular), lesiones vasculares abdominales, hepáticas, subclavias y trauma facial.¹⁶ Con la sonda de Sengstaken-Blakemore, el balón gástrico ayuda a estabilizar al balón esofágico una vez insuflado dentro del parénquima hepático. Más importante aún, también puede taponar la hemorragia de las venas retrohepáticas.¹⁴ Fue Bakri quien inicialmente describió en 1992 el uso del balón para el control de la hemorragia obstétrica debido a placenta previa *accreta*. El balón de Bakri es un dispositivo de silicón para taponamiento intrauterino, mide 54 centímetros de largo y su grosor es de 24 French; tiene doble luz. Su mecanismo de acción se basa en el incremento de la presión intraluminal sobre las paredes uterinas y, por lo tanto, sobre la vasculatura uterina. Esta presión uniforme sobre los sinusoides impide el flujo sanguíneo hasta que los mecanismos hemostáticos contengan la hemorragia en forma definitiva.¹⁷

Las lesiones transfixivas hepáticas pueden no ser de fácil manejo debido a su ubicación y trayecto. La reparación con el cierre del orificio de entrada resulta en la expansión del hematoma dentro del parénquima hepático; el empaquetamiento de la lesión con agentes hemostáticos resulta inefectivo, y realizar una tractotomía expone una gran superficie hepática, sobre todo cuando la hemorragia predispone el inicio de una coagulopatía por consumo, incluso con el riesgo de fugas biliares y colecciones perihepáticas. El uso del taponamiento con balones intrahepáticos es una alternativa quirúrgica que puede ser muy efectiva para el control y/o la reducción del sangrado.¹⁵ Esta técnica simple puede ser una herramienta útil en nuestro arsenal para el tratamiento de lesiones hepáticas complejas.¹⁸ Sea cual sea la técnica que se elija, el objetivo del tratamiento es el control de la hemorragia, así como la prevención de las complicaciones biliares.⁸

PRESENTACIÓN DEL CASO

Masculino de 39 años de edad; fue agredido por terceras personas en la vía pública con un objeto punzocortante en el hemitórax derecho; por esta razón fue traído a Urgencias de nuestro hospital de segundo nivel ubicado en Ciudad Nezahualcóyotl. Al momento de la valoración inicial, el paciente se encontraba con choque hipovolémico, déficit neurológico y bradicardia. Se inició la reanimación inicial y el manejo avanzado de la vía aérea, con infusión de cristaloides y hemoderivados basada en los principios del ATLS. En la exploración física, se observó al paciente con Glasgow de 3, en decúbito dorsal, pálido, con cánula orotraqueal conectada a ambú, tórax con una herida de 4 cm a nivel del sexto espacio intercostal derecho en la línea medio clavicular, penetrante, con dirección cefalocaudal y anteroposterior; también, dos heridas en el tórax posterior a nivel de la línea axilar posterior paravertebral derecha y otra lesión en la fosa renal izquierda. El abdomen, sin lesiones aparentes, sin peristalsis, con resistencia muscular involuntaria; extremidades íntegras, sin deformidades ni heridas; genitales de acuerdo con la edad y sexo. No contaba con paraclínicos en el momento de la valoración. A pesar de la reanimación con cristaloides y hemoderivados, continuó en estado de choque; por esa razón, se decidió su ingreso inmediato al quirófano.

Se realizó una laparotomía exploradora por la línea media supra- e infraumbilical; se identificó una lesión en el hemidiafragma derecho de cuatro centímetros de longitud, la cual se reparó con puntos simples con Vycril 1. Asimismo, se localizó una lesión hepática transfixiva del lóbulo hepático derecho desde su cara diafragmática hasta su cara visceral, de cuatro centímetros de longitud y ocho centímetros de profundidad aproximadamente (*Figura 1*), con sangrado masivo. Se decidió colocar un balón de Bakri en la herida tunelizada del hígado, insuflando el balón con 50 cm³ de aire, con lo que se logró cohibir el sangrado (*Figuras 2 y 3*). Se continuó con una laparotomía sistematizada, sin evidenciarse más lesiones. Se fijó un drenaje Penrose de $\frac{3}{4}$ de pulgada dirigido al espacio subfrénico derecho, que se exteriorizó por contraabertura al flanco derecho y se colocó una bolsa tipo Bogotá para el cierre temporal de la cavidad abdominal. Debido

a que no se tiene experiencia con el uso del balón de Bakri, la bolsa de Bogotá evidenciaría la presencia de sangrado activo por la visibilidad que se obtiene a través de ella; además, el paciente sería sometido a una cirugía de revisión para el retiro de la sonda de Bakri y/o el manejo definitivo de la lesión hepática. Debido al mecanismo de la lesión con instrumento punzocortante, el paciente requirió control de la hemorragia masiva proveniente de la lesión hepática, sin encontrarse lesiones adicionales en las asas intestinales o en algún otro órgano, lo que hubiera requerido control temporal y manejo definitivo en un segundo tiempo. Se colocó una sonda de pleurostomía en el hemitórax derecho debido a hemoneumotórax, con gasto hemático inicial de 300 cm³. En el postoperatorio inmediato, el paciente salió intubado directo a la Unidad de Cuidados Intensivos, sin presentar acidosis metabólica, hipotermia y coagulopatía debido a que se realizó reanimación con cristaloides y hemoderivados de forma oportuna durante el pre- y transoperatorio. A 48 horas del postoperatorio, el paciente ingresó al quirófano para el retiro del balón de Bakri, sin evidenciarse reactivación del sangrado (*Figuras 4 y 5*). Se cerró la pared abdominal por planos. Se retiró la sonda de pleurostomía al cuarto día, previo control radiológico. El paciente salió del quirófano con manejo de la vía aérea a la Unidad de Cuidados Intensivos. Fue extubado al siguiente día de la segunda intervención y fue egresado al piso de cirugía general dos días después de ser extubado. El paciente evolucionó satisfactoriamente y se egresó del hospital ocho días después de su ingreso, sin aparentes complicaciones postquirúrgicas.

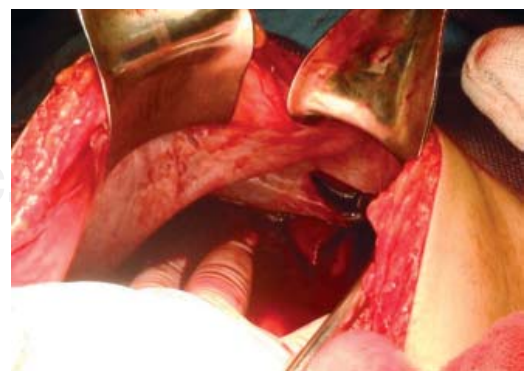


Figura 1: Lesión diafragmática y hepática.

DISCUSIÓN

Las lesiones hepáticas grado IV y V representan, en cuanto a trauma abdominal penetrante, el mayor reto para el cirujano al elegir la mejor opción terapéutica de acuerdo con la lesión y el estado hemodinámico del paciente. Las opciones de tratamiento para este tipo de lesiones son muy diversas y efectivas dependiendo de muchos factores, en su mayoría, inherentes al paciente. En el caso que nosotros presentamos, el estado hemodinámico del paciente exigió una rápida y resolutive maniobra para evitar el mayor deterioro hemodinámico y, de manera secundaria, evitar el daño neurológico causado

por la persistencia del choque. De este modo, y siendo conocidas por todo el equipo quirúrgico las opciones terapéuticas descritas para el traumatismo hepático, se decidió que la manera más rápida de ofrecer un control de la hemorragia era la compresión con balón hidrostático; el balón de Bakri fue en ese momento el dispositivo más indicado, ya que, primeramente, es un dispositivo con capacidad de hasta 300 cm³, lo cual da un amplio margen para realizar una compresión que se adecúe al tamaño de la lesión, y por otro lado, no había disponibilidad de otros aditamentos (como la sonda de Sengstaken-Blakemore) en nuestro centro hospitalario.

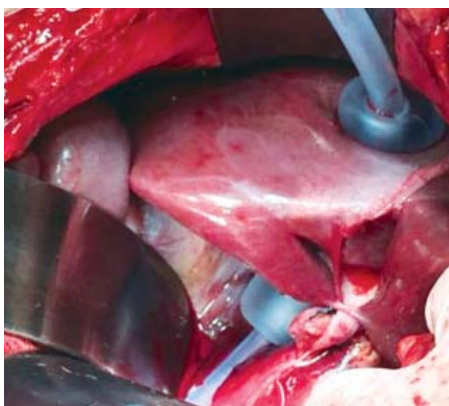


Figura 2: Balón de Bakri en el trayecto de la lesión hepática.

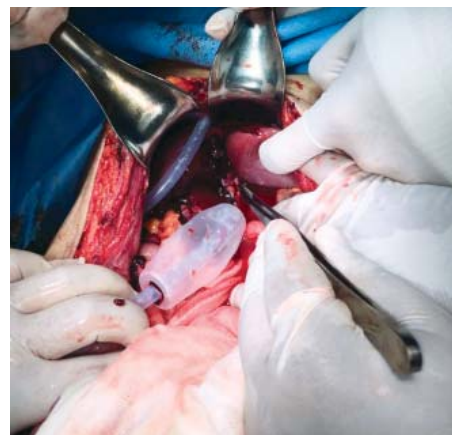

Figura 4: Lesión hepática sin sangrado una vez retirado el balón de Bakri.

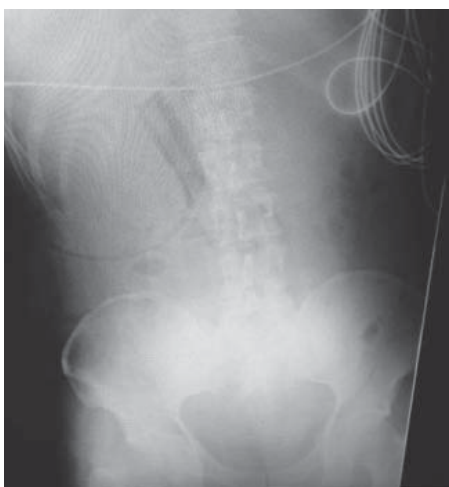

Figura 3: Placa simple de abdomen que muestra el balón de Bakri in situ, insuflado.

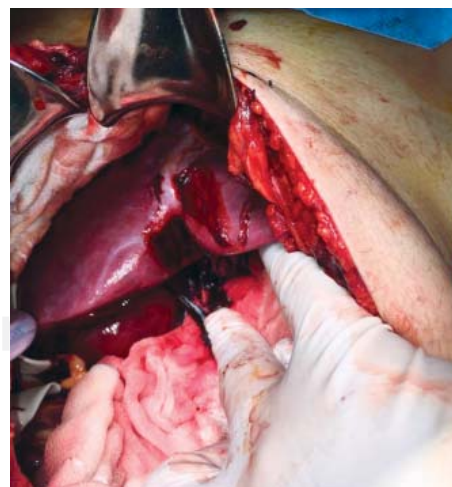


Figura 5: Control hemostático de la lesión con el balón de Bakri retirado.

Podemos advertir que, como comentan Demetrio Demetriades y sus colaboradores, los balones hidrostáticos son una opción terapéutica práctica y fácil; ofrecen al paciente un control del sangrado inmediato, disminuyendo el riesgo de complicaciones posteriores tales como fuga biliar o resangrado, permiten la evaluación posterior de la lesión misma, así como de lesiones asociadas, al someter al paciente a una nueva intervención quirúrgica planeada para el retiro del balón. Podemos afirmar que el uso de balones hidrostáticos contribuye de manera impactante al control inmediato del sangrado, y de este modo, hace posible una minuciosa revisión sistematizada al realizar la laparotomía, con lo que se evita pasar por alto lesiones asociadas de otros órganos. Por otro lado, es de importancia mencionar la utilidad del balón de Bakri como dispositivo en lesiones perforantes de hígado y ofrecer otra opción terapéutica a los dispositivos ya conocidos; cabe indicar que su uso no se había descrito en ninguna publicación previa hasta el momento.

CONCLUSIÓN

El balón de Bakri es una opción terapéutica para las lesiones perforantes de hígado, aunque fue diseñado para otros fines. Su empleo puede ser fácilmente reproducible en lesiones similares a la que se presenta en este artículo.

REFERENCIAS

- Noyola-Villalobos HF, Loera-Torres MA, Jiménez-Chavarría E, Núñez-Cantú O, García-Núñez LM, Arcaute-Velázquez FF. Tratamiento no operatorio de las lesiones hepáticas por trauma no penetrante: artículo de revisión. *Cirugía y Cirujanos*. 2016; 84: 263-266.
- Silvio-Estaba L, Madrazo-González Z, Ramos-Rubio E. Actualización del tratamiento de los traumatismos hepáticos. *Cir Esp*. 2008; 83: 227-234.
- González-Castro A, Suberviola-Cañas B, Holanda-Peña MS, Ots E, Domínguez-Artiga MJ, Ballesteros MA. Traumatismo hepático. Descripción de una cohorte y valoración de opciones terapéuticas. *Cir Esp*. 2007; 81: 78-81.
- Polanco P, Leon S, Pineda J, Puyana JC, Ochoa JB, Alarcon L, et al. Hepatic resection in the management of complex injury to the liver. *J Trauma*. 2008; 65: 1264-1269; discussion 1269-1270.
- Asensio JA, Demetriades D, Chahwan S, Gomez H, Hanpeter D, Velmahos G, et al. Approach to the management of complex hepatic injuries. *J Trauma*. 2000; 48: 66-69.
- Advanced Trauma Life Support. Manual del curso para estudiantes. Capítulo 5. 9.ª ed. Chicago, IL: American College of Surgeons; 2012. pp. 122-140.
- Coccolini F, Montori G, Catena F, Di Saverio S, Biffi W, Moore EE, et al. Moore. Liver trauma: WSES position paper. *World J Emerg Surg*. 2015; 10: 39.
- Doklešić K, Stefanović B, Gregorić P, Ivančević N, Lončar Z, Jovanović B, et al. Surgical management of AAST grades III-V hepatic trauma by damage control surgery with perihepatic packing and definitive hepatic repair—single centre experience. *World J Emerg Surg*. 2015; 10: 34.
- Stassen NA, Bhullar I, Cheng JD, Crandall M, Friese R, Guillaumondegui O, et al. Nonoperative management of blunt hepatic injury: an Eastern Association for the Surgery of Trauma practice management guideline. *J Trauma Acute Care Surg*. 2012; 73: S288-S293.
- Demetriades D, Hadjizacharia P, Constantinou C, Brown C, Inaba K, Rhee P, et al. Selective nonoperative management of penetrating abdominal solid organ injuries. *Ann Surg*. 2006; 244: 620-628.
- Ordoñez CA, Parra MW, Salamea JC, Puyana JC, Millán M, Badiel M, et al. A comprehensive five-step surgical management approach to penetrating liver injuries that require complex repair. *J Trauma Acute Care Surg*. 2013; 75: 207-211.
- Bala M, Gazalla SA, Faroja M, Bloom AI, Zamir G, Rivkind AI, et al. Complications of high grade liver injuries: management and outcome with focus on bile leaks. *Scand J Trauma Resusc Emerg Med*. 2012; 20: 20.
- Piper GL, Peitzman AB. Current management of hepatic trauma. *Surg Clin North Am*. 2010; 90: 775-785.
- Ozdogan M, Ozdogan H. Balloon tamponade with Sengstaken-Blakemore tube for penetrating liver injury: case report. *J Trauma*. 2006; 60: 1122-1123.
- Beitner MM, Suh N, Dowling R, Miller JA. Penetrating liver injury managed with a combination of balloon tamponade and venous stenting. A case report and literature review. *Injury*. 2012; 43: 119-122.
- Ball CG, Wyrzykowski AD, Nicholas JM, Rozycki GS, Feliciano DV. A decade's experience with balloon catheter tamponade for the emergency control of hemorrhage. *J Trauma*. 2011; 70: 330-333.
- Ortega-Castillo VMJ, Espino SS, Herrerías-Canedo T. Control de la hemorragia obstétrica con balón de Bakri. *Ginecol Obstet Mex*. 2013; 81: 435-439.
- Demetriades D. Balloon tamponade for bleeding control in penetrating liver injuries. *J Trauma*. 1998; 44: 538-539.

Correspondencia:

Arcenio Luis Vargas-Ávila

Servicio de Cirugía General del Hospital General "Dr. Gustavo Baz Prada" del Instituto de Salud del Estado de México.
Av. Lic. Adolfo López Mateos, esq. Bordo de Xochiaca S/N, Col. Tamaulipas, 57000, Nezahualcóyotl, Edo. México.
Tel: 2619 7140/55 3058 2791
E-mail: doc_vargas11@yahoo.com.mx