

## Coristoma hepático, hallazgo en colecistectomía laparoscópica. Reporte de caso

*Hepatic choristoma, finding in laparoscopic cholecystectomy. Case report*

José Luis Lemus-Gómez,\* Leonardo Alberto Barba-Valadez,\*  
Aldobeli Márquez-Betanzos,\* Adán Ramírez-Gaona,\* José Uehara-Navarrete\*\*

### Palabras clave:

Coristoma  
hepático, tejido  
hepático ectópico,  
colecistectomía,  
laparoscópica,  
hallazgo  
intraoperatorio.

### Key words:

*Hepatic choristoma,  
hepatic ectopic tissue,  
cholecystectomy,  
laparoscopic,  
intraoperative finding.*

### RESUMEN

**Introducción:** Los coristomas hepáticos o hígados ectópicos son anomalías extremadamente raras en el desarrollo y, por lo general, se localizan en el abdomen, el retroperitoneo y el tórax. **Caso clínico:** Paciente femenino de 30 años de edad que ingresa para ser intervenida de forma programada por colecistectomía laparoscópica, los hallazgos durante la cirugía fueron vesícula biliar con lito en su interior con fragmento liso de tejido color marrón rojizo unido a la superficie anterior de la vesícula biliar. La paciente evolucionó satisfactoriamente, por lo que se dio de alta 24 horas después de la cirugía. **Objetivo:** Describir un caso clínico de coristoma hepático adherido a pared anterior de vesícula biliar, así como su etiología, cuadro clínico y conducta terapéutica. **Conclusiones:** El coristoma hepático en la vesícula biliar se debe a una anomalía del desarrollo embriológico del hígado, por su potencial degeneración maligna debe ser resecado en cuanto se detecte, siendo la colecistectomía laparoscópica un abordaje adecuado.

### ABSTRACT

**Introduction:** Hepatic choristomas or ectopic livers are extremely rare developmental anomalies that can be found in any part of the body and are usually located in the abdomen, retroperitoneum and thorax. **Clinical case:** A 30-year-old female admitted to undergo surgery with a laparoscopic cholecystectomy, as findings during surgery she has gallbladder with stones inside, with a smooth fragment of reddish-brown tissue attached to its surface anterior of the gallbladder. The patient progressed satisfactorily, so she was discharged 24 hours after surgery. **Objective:** To describe a clinical case of hepatic choristoma adhered to the anterior wall of the gallbladder, as well as its etiology, clinical picture and therapeutic behavior. **Conclusions:** Hepatic choristoma in the gallbladder is due to an anomaly of the embryological development of the liver due to its potential malignant degeneration, it should be resected as soon as it is detected, laparoscopic cholecystectomy being an adequate approach.

## INTRODUCCIÓN

El término *coristoma* se refiere a una neoformación con histología de tejido normal situado fuera de su localización habitual; los términos como *heterotopia* o *ectopia* son sinónimos de coristoma y, actualmente, se utilizan con mayor frecuencia.<sup>1</sup>

Los coristomas hepáticos o hígados ectópicos son anomalías extremadamente raras en el desarrollo embriológico de los seres humanos; por lo regular, se pueden encontrar en el abdomen, el retroperitoneo y el tórax;<sup>2</sup> aunque su descripción es anecdótica, se ha reportado presencia en vesícula biliar, ligamentos hepáticos, diafragma, glándulas adrenales, páncreas, bazo y esófago, de mucha mayor rareza en la cicatriz umbilical, omento mayor, píloro y pericardio.<sup>3</sup>

Por otro lado, el hígado, de forma poco habitual, puede tener lóbulos accesorios comunicados por una lengua de tejido hepático normal; sin embargo, hay casos de tejido hepático heterotópico sin conexiones vasculares, biliares o parenquimatosas, lo que corresponde a un coristoma.<sup>4</sup> Se han planteado diversas teorías acerca del origen de este padecimiento, la más aceptada es la migración aberrante del tejido hepático durante el desarrollo embrionario, determinada durante la cuarta semana de embarazo, cuando el hígado y el sistema biliar se originan a partir del esbozo del hígado y sus células migran de forma craneal hacia el septo transversal, siendo esta anomalía en la migración celular, la causa principal de esta entidad.<sup>5</sup>

Se han descrito diferentes escenarios clínicos, el más importante entre éstos es el dolor

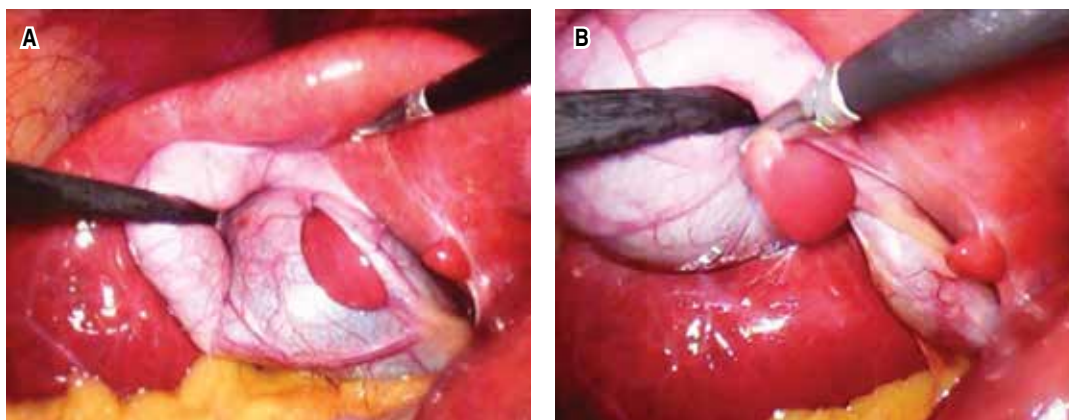
\* Residente de Cirugía General. Servicio de Gastrocirugía, Hospital de Especialidades, Centro Médico Nacional Siglo XXI, Instituto Mexicano del Seguro Social, Ciudad de México, México.

\*\* Cirujano General. Servicio de Cirugía, Hospital General Regional Núm. 1, Instituto Mexicano del Seguro Social, Querétaro, México.

Recibido: 18/04/2018  
Aceptado: 22/11/2018

**Figura 1:**

(A) Tejido ectópico ubicado en el cuerpo de la vesícula biliar correspondiente al coristoma hepático. (B) Tracción del coristoma para observar que el tejido forma una lesión polipoide adherida a la serosa de la vesícula biliar.



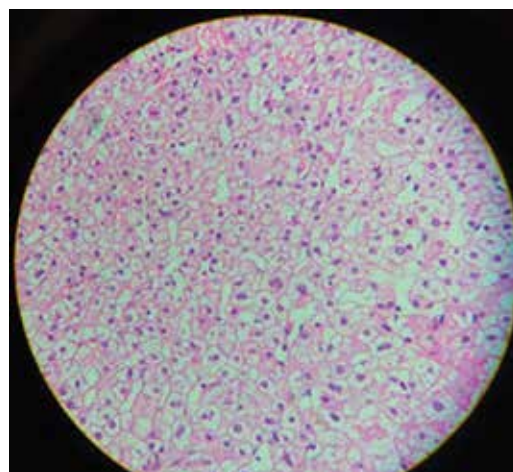
abdominal que se encuentra en 72-93% de los pacientes. Otras manifestaciones pueden ser náusea, vómito, masa en el cuadrante superior derecho o sensibilidad rectal. El signo de Murphy (dolor a la palpación en el cuadrante superior derecho durante la inspiración) es altamente específico (79-96%), pero poco sensible (50-65%).<sup>5</sup>

Se presenta el caso de un coristoma hepático adherido a la pared de la vesícula biliar que se descubrió durante una colecistectomía laparoscópica electiva.

### CASO CLÍNICO

Se trata de paciente femenino de 30 años de edad, sin antecedente de patología crónica de importancia, ingresa para ser intervenida de forma programada a una colecistectomía laparoscópica por presentar colecistitis crónica litíásica, con antecedentes de dos cuadros de agudización. El ultrasonido abdominal de hígado y vías biliares reveló el siguiente reporte: vesícula biliar con morfología normal, de paredes delgadas 3 mm, con dimensiones de 79 × 49 × 28 mm, en sus ejes longitudinal, transversal y anteroposterior, respectivamente, con múltiples imágenes ecorrefringentes en su interior, que proyectan sombra acústica posterior. Hígado de situación y morfología normales.

Se realizó colecistectomía laparoscópica tripuerto (dos puertos de 12 mm y uno de 5 mm) y neumoperitoneo con técnica de Veress, encontrando durante la operación un fragmento liso de tejido color marrón rojizo unido a



**Figura 2:** Microfotografía del coristoma hepático que muestra arquitectura de lobulillo hepático; sin embargo, con ausencia de drenaje biliar.

la superficie anterior de la vesícula biliar, sin corresponder macroscópicamente a tejido inflamatorio (Figura 1). Se realizó la disección del triángulo de Callot sin eventualidad, se continuó con grapeo, corte de conducto cístico y arteria cística y retiro de pieza para dar por finalizado el procedimiento sin complicaciones posteriores. Se administraron antibióticos de tipo profiláctico 30 minutos previos a la cirugía.

La paciente evolucionó satisfactoriamente, por lo que se dio de alta 24 horas después de la cirugía. El reporte histopatológico indicó vesícula biliar con presencia de tejido hepático subseroso, consistente con hígado ectópico en pared vesicular (coristoma) y colecistitis crónica litíásica (Figura 2).

## DISCUSIÓN

La presencia de hígado ectópico ha sido reportada en sitios extraabdominales como el tórax; sin embargo, de todas las posibles localizaciones abdominales, la vesícula biliar es la más frecuente, y se ubica principalmente sobre la serosa, aunque también puede encontrarse en la capa muscular o subserosa como en el caso reportado.<sup>6</sup>

La posibilidad de presentar coristoma en la vesícula biliar es difícil de determinar. La frecuencia con la que aparece en otras localizaciones en la población varía entre 0.24-0.47%.<sup>7</sup> Algunos reportes señalan la presencia de coristomas hepáticos en la vesícula biliar, con incidencias tan bajas que van del 0.05 al 0.28%, detectados ya sea por autopsias<sup>8</sup> o por laparoscopias.<sup>9,10</sup>

Desafortunadamente, nuestro centro no cuenta con la estadística ni los reportes necesarios para realizar una estimación de frecuencia. Éste ha sido el único caso que consideramos aislado, y que para fines anecdóticos se presenta hoy día.

En nuestro caso, la identificación se realizó de manera incidental, y por lo mencionado por la paciente, no tenía una presentación clínica atípica. Su diagnóstico no es simple debido a la falta de manifestaciones clínicas propias y con frecuencia los síntomas están relacionados con el cuadro clínico causado por la enfermedad vesicular.<sup>11</sup>

Su identificación mediante estudios de imagen es casi nula, existe un pequeño porcentaje de aproximadamente el 2%, cuyo diagnóstico puede realizarse a través de estudios de imagenología. En muy pocos reportes se ha encontrado el diagnóstico preoperatorio, y en los que se detectan anomalías, únicamente se interpretan como una tumoración inespecífica.<sup>12,13</sup> En el caso que nos ocupa, la paciente presentaba un ultrasonido; sin embargo, no evidenciaba ninguna masa anexa a la pared de la vesícula biliar.

Se ha observado susceptibilidad del tejido ectópico a la carcinogénesis, donde aproximadamente el 46% del tejido vivo ectópico encontrado fuera del hígado evoluciona a hepatocarcinoma, con sólo el 2.4% en los coristomas hepáticos asociados a la vesícula

biliar.<sup>2</sup> La alta incidencia de cambios neoplásicos en los hígados ectópicos probablemente se explica porque poseen una arquitectura funcional diferente con sistemas vasculares y/o ductales incompletos. Esto da como resultado una exposición más prolongada de los tejidos de hígado ectópico a sustancias cancerígenas que propagan su transformación maligna a hepatocarcinoma.<sup>6,14</sup> Secundario a lo anterior, se recomienda su resección quirúrgica en cuanto se diagnostica, e incluso si el examen histopatológico confirma una neoplasia maligna, se recomienda efectuar una segunda intervención quirúrgica para ampliar los márgenes de resección con linfadenectomía regional.<sup>2,4</sup>

Hasta el año 2007 se habían reportado 61 casos de coristoma hepático en la vesícula biliar;<sup>7,10</sup> sin embargo, es destacable comentar que en México existen dos casos<sup>4,15</sup> documentados de esta entidad, con características similares a las descritas en nuestro caso, como hallazgos durante una colecistectomía laparoscópica y sin eventualidades en su tratamiento.

## CONCLUSIONES

El coristoma hepático en la vesícula biliar se debe a una anomalía del desarrollo embriológico del hígado que generalmente es asintomático; sin embargo, por su potencial degeneración maligna, debe ser resecado en cuanto se detecte.

Este trabajo centra sus objetivos en presentar el reporte de caso para formar parte del anecdotario nacional, ya que como se señaló, se han documentado, al menos, dos casos similares en nuestro país.

Se ha mencionado que la clínica de este tipo de padecimientos no es diferente a la de la colecistitis crónica litiásica, y que sólo mediante estudios de imagen puede crear sospecha.

La colecistectomía laparoscópica es el tratamiento ideal de este tipo de padecimientos, siempre y cuando no se detecten alteraciones histopatológicas.<sup>6-8</sup>

## REFERENCIAS

1. Beltran MA, Barria C, Pujado B, Barrera R, Mendez P, Pozo C. Hepatic heterotopic tissue on the gallbladder wall: an incidental finding with pathological potential. *J Gastrointest Liver Dis.* 2007; 16: 347-349.

2. Termos S, Alduwaisan A, Alali M, Faour H, AlHomoud H, Alsaleh A. Gallbladder-associated symptomatic hepatic choristoma: should you resect? *International Journal of Surgery Case Reports*. 2017; 41: 243-246.
3. Sakarya A, Erhan Y, Aydede H, Kara E, Ilkgül O, Ciftdoğan C. Ectopic liver (choristoma) associated with the gallbladder encountered during laparoscopic cholecystectomy: a case report. *Surg Endosc*. 2002; 16: 1106. Epub 2002 May 7.
4. Weber-Alvarez P, Weber-Sánchez LA, Carbó-Romano R, Garteiz-Martínez D. Laparoscopic treatment of hepatic choristoma in the gallbladder wall: a clinical case presentation and literature review. *Rev Gastroenterol Mex*. 2017; 82: 189-190.
5. Sato S, Watanabe M, Nagasawa S, Niigaki I, Sakai S, Akagi S. Laparoscopic observations of congenital anomalies of the liver. *Gastrointest Endosc*. 1998; 47: 136-140.
6. Arakawa M, Kimura Y, Sakata K, Kubo Y, Fukushima T, Okuda K. Propensity of ectopic liver to hepatocarcinogenesis: case reports and a review of the literature. *Hepatology*. 1999; 29: 57-61.
7. Real MC, Cabral RH, Rocha RM, Tiemi SD, Viegas BC, Palmab TR. Gallbladder-associated ectopic liver: A rare finding during a laparoscopic cholecystectomy. *Int J Surg Case Rep*. 2013; 4: 312-315.
8. Eiserth P. Beiträge zur kenntnis der nebenlebern. *Virchows Arch Pathol Anat*. 1940; 207: 307-313.
9. Watanabe M, Matsura T, Takatori Y, Ueki K, Kobatake T, Hidaka M, et al. Five cases of ectopic liver and a case of accessory lobe of the liver. *Endoscopy*. 1989; 21: 39-42.
10. Beltrán A, Barria C, Almonacid J. Coristoma hepático en la pared de la vesícula biliar. *Rev Chil Cir*. 2007; 3: 229-232.
11. Tejada E, Danielson C. Ectopic or heterotopic liver (choristoma) associated with gallbladder. *Arch Pathol Lab Med*. 1989; 113: 950-952.
12. Lundy J, Johnson E, Edwards K, Rivera D. Laparoscopic management of gallbladder-associated ectopic liver. *JLS*. 2005; 9: 485-487.
13. Griniatsos J, Riaz AA, Isla AM. Two cases of ectopic liver attached to the gallbladder wall. *HPB (Oxford)*. 2002; 4: 191-194.
14. Won JH, Choi SY, Lee HK, Yi BH, Lee MH, Jung MJ. Accessory gallbladder in an intrahepatic location mimicking a cystic tumor of the liver: a case report. *Medicine (Baltimore)*. 2016; 95: e5293.
15. Sánchez GR, Patricio GV, Vázquez RJA. Coristoma hepático: reporte de caso en intervención quirúrgica laparoscópica en el Hospital General de Zona Número 2 del Instituto Mexicano del Seguro Social, Tuxtla Gutiérrez Chiapas. *Rev Mex Cir Endoscop*. 2009; 10: 130-132.

**Correspondencia:****Leonardo Alberto Barba Valadez**

Av. Cuauhtémoc Núm. 222,  
Interior 2, Col. Doctores,  
Alcaldía Cuauhtémoc, 06720,  
Ciudad de México, México.

**E-mail:** leonardobarbaval@gmail.com.

www.medigraphic.org.mx