

Linitis gástrica por linfoma. Utilidad del ultrasonido endoscópico en el diagnóstico. Reporte de caso y revisión

Gastric linitis in lymphoma. Utility of the endoscopic ultrasound in the diagnostic

Alejandro Membrillo-Romero,* Yoeli Marisa Escandón-Espinoza*

Palabras clave:

Linitis gástrica,
linfoma,
ecoendoscopia.

Keywords:

*Gastric linitis,
lymphoma,
ecoendoscopy.*

Abreviaturas:

MALT = tejido linfoide asociado a mucosas.
DLBCL = linfoma difuso de células B grandes.
LNH = linfomas no Hodgkin.

* Servicio de Endoscopia y Ultrasonido Endoscópico, Hospital de Especialidades "Dr. Manuel Bernardo Sepúlveda", Centro Médico Nacional Siglo XXI, Instituto Mexicano del Seguro Social, Ciudad de México, México.

Recibido: 20/11/2017
Aceptado: 13/05/2019

RESUMEN

Introducción: La prevalencia de cáncer gástrico en México ha tenido un incremento en los últimos años con predominio en hombres. Los factores de riesgo son el consumo de alcohol, tabaco e infección por *Helicobacter pylori*, considerado en nuestra población como de riesgo moderado. Aunque el adenocarcinoma sigue predominando como la neoplasia maligna gástrica más frecuente, un porcentaje no despreciable del 7-8%, según la Organización Mundial de la Salud, lo ocupa el linfoma no Hodgkin (extranodal) y los leiomyosarcomas. El adecuado abordaje diagnóstico y la diferenciación son cruciales entre el adenocarcinoma y el linfoma, ya que de ello depende el pronóstico y el tratamiento. **Caso clínico:** Se comunica el caso de un hombre de 79 años con astenia, hipercalcemia maligna con hallazgo incidental de engrosamiento gástrico por tomografía. Se realizó ultrasonido endoscópico para el diagnóstico de linfoma gástrico de variedad difuso (Ann Arbor modificada II2). **Revisión de literatura:** El ultrasonido endoscópico es considerado una herramienta para el diagnóstico de neoplasias malignas gástricas en todas sus variantes, principalmente donde la enfermedad se encuentra en capas profundas. **Conclusión:** El ultrasonido endoscópico es el método que nos lleva a obtener alta precisión diagnóstica en linfoma gástrico permitiendo la toma de biopsias del espesor total de la pared de bloque celular para realizar diagnóstico diferencial siempre con inmunohistoquímica.

ABSTRACT

Introduction: The prevalence of gastric cancer in Mexico has increased in recent years, with a predominance in men. The risk factors are alcohol, tobacco and *Helicobacter pylori* infection, considering in our population as of moderate risk. Although adenocarcinoma continues to predominate as the most frequent gastric malignancy, a non-negligible percentage of 7-8% according to WHO is occupied by non-Hodgkin's lymphoma (extranodal) and leiomyosarcomas. The appropriate diagnostic approach and differentiation is crucial between adenocarcinoma and lymphoma, since this depends on prognosis and treatment. **Case report:** A case of a 79 year old man with asthenia, malignant hypercalcemia with an incidental finding of gastric thickening by tomography, in which endoscopic ultrasound was performed for the diagnosis of gastric lymphoma of diffuse variety (Ann Arbor modified II2). **Literature review:** Endoscopic ultrasound is considered a tool for the diagnosis of gastric carcinoma in all its variants, mainly where the disease is in deep layers. **Conclusion:** Endoscopic ultrasound is the method that leads us to obtain high diagnostic accuracy in gastric lymphoma allowing the biopsies of total wall thickness for the cell block to perform differential diagnosis always with immunohistochemistry.

INTRODUCCIÓN

La prevalencia de cáncer gástrico en México ha mostrado un incremento de un 3% en 2010 al 3.26% en 2013, con mayor predominio en hombres (5.22%) vs. mujeres (2.21%). La mortalidad se ubica en un 8.88%, con una tasa de 5.0 por 100,000 habitantes y mayor predominio en personas de 50 años o más.

La Ciudad de México (27.7%) y Nuevo León (8.9%) han mostrado la mayor frecuencia, conforme al registro histopatológico de neoplasias.¹

Los factores de riesgo con alto grado de asociación son el consumo de alcohol y tabaco y la infección por *H. pylori*; aunque también muestra un riesgo moderado la población latina.¹ El 90% del cáncer gástrico es de tipo adenocarcinoma y el porcentaje restante lo

integran linfomas no Hodgkin (LNH) (5-8%) y los leiomiomas (1-3%). La diferenciación entre el adenocarcinoma y los linfomas es crucial, ya que el pronóstico y tratamiento difieren entre ellos.² La mayoría de los linfomas gástricos primarios son el linfoma de células B asociados a tejido linfoide de mucosas (MALT) o linfoma difuso de células B grandes (DLBCL).

Según su extensión, la clasificación más empleada es la de Ann Arbor (modificada por Musshoff), que subdivide el linfoma MALT en los estadios que se muestran en la *Tabla 1*.²

A continuación, se describe un caso de LNH gástrico diagnosticado por adquisición citológica con aguja fina guiada por ultrasonido endoscópico.

PRESENTACIÓN DEL CASO

Se presenta caso clínico de un hombre de 79 años de edad. Inició padecimiento actual tres meses antes con pérdida de peso, astenia, adinamia, disminución de la fuerza muscular y disnea. Hace un mes, a la exacerbación de los síntomas se agregaron espasmos musculares, lumbalgia sin irradiación EVA 5/10, con limitación ligera de los arcos de movilidad que empeoraba con la actividad y cedía al reposo. El paciente refirió agregarse hiporexia, sensación de plenitud, así como una discreta pérdida de peso ponderal, detectada indirectamente por el ajuste de la ropa, no hubo mayores síntomas agregados ni su exploración reveló ningún otro dato. Valorado en la consulta con hallazgo de

hipercalcemia mayor de 14 mg/dl, hemoglobina 11.4 g/dl, hematocrito 33.3%, glucosa 122 mg/dl, fosfatasa alcalina 53 U/l, deshidrogenasa láctica 860 U/l, sodio 138 mEq/L, potasio 3.6 mEq/L, cloro 106 mEq/L, vitamina D 16.2 ng/dl, hormona paratiroidea 12 pg/ml. En un ultrasonido transabdominal se reportó hepatoesplenomegalia, por lo que se inició estudio de extensión para descartar linfoma sistémico.

Como parte del protocolo de sospecha de linfoma, y debido a que por hallazgos de una tomografía computarizada en la que se identificó engrosamiento de la pared gástrica hasta 18 mm con algunos ganglios regionales y distantes (*Figura 1*), se solicitó ultrasonido endoscópico para su evaluación y corroboración del aumento de grosor y, gracias a la posibilidad de obtener una biopsia por aspiración de capas profundas, al tener una visión endoscópica, el ultrasonido evidenció la panendoscopia detectando dos úlceras excavadas con fondo de fibrina grisácea de aspecto necrótico sin vaso visible (*Figura 2*), con retracción de pliegues gástricos localizados entre el fondo y cardias, ambas de 1.5 cm con cambios inflamatorios perilesionales, corroborándose aumento del grosor de la pared gástrica hasta 30 mm, (normal < 4 mm) con pérdida de la ecoestructura en capas (*Figura 3*). Mediante el uso de una aguja de aspiración de 22 Gauges (*Figura 4*) se tomó biopsia de la pared gástrica con técnica de aspiración húmeda y seca (dos pases), obteniendo muestras para citología y material de bloque celular, éste se envió para realizar pruebas de inmunohistoquímica CD3,

Tabla 1: Clasificación de linfoma sistémico según Ann Arbor.	
Clasificación de Ann Arbor (modificada por Musshoff)	Tratamiento
I. Sólo afecta el estómago, respetando los ganglios linfáticos <ul style="list-style-type: none"> • I1: limitado a mucosa y submucosa • I2: Invade las capas más profundas del estómago (hasta serosa) 	Erradicar <i>H. Pylori</i>
II. Afecta los ganglios linfáticos del mismo lado del diafragma en que se encuentra el estómago <ul style="list-style-type: none"> • II1: ganglios locales, paragástricos o paraintestinales • II2: ganglios distantes (mesentéricos, paraaórticos, paracavos, pélvicos o inguinales) 	Erradicación de <i>H. pylori</i>
III. Afecta los ganglios linfáticos a ambos lados del diafragma	Radioterapia o rituximab
IV. El linfoma está diseminado por el organismo	Rituximab ± poli quimioterapia

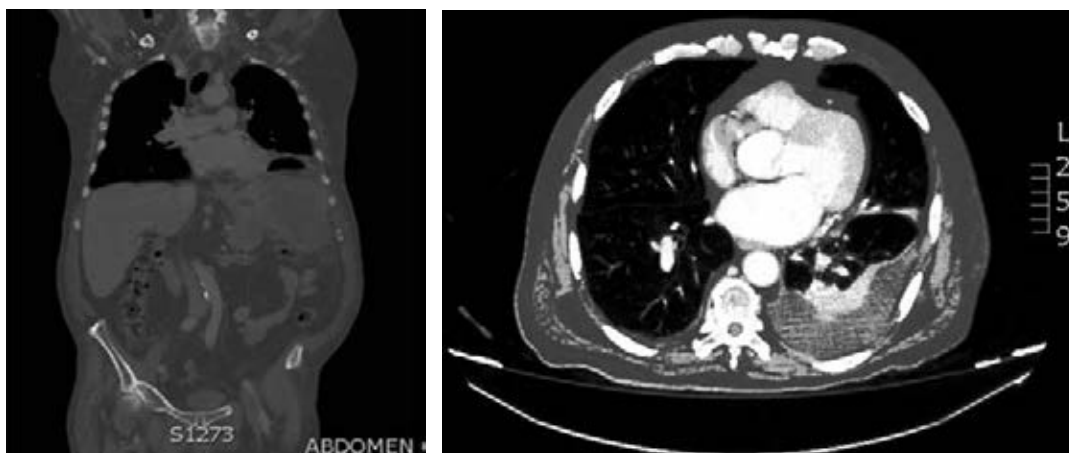


Figura 1: Tomografía computarizada en la que sólo se aprecia engrosamiento de la pared gástrica.

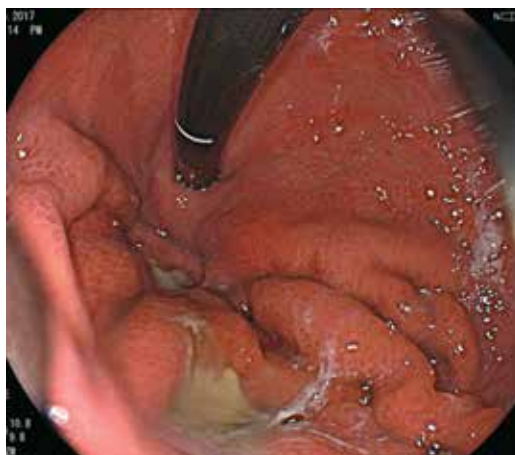

Figura 2: Úlcera en fondo gástrico.

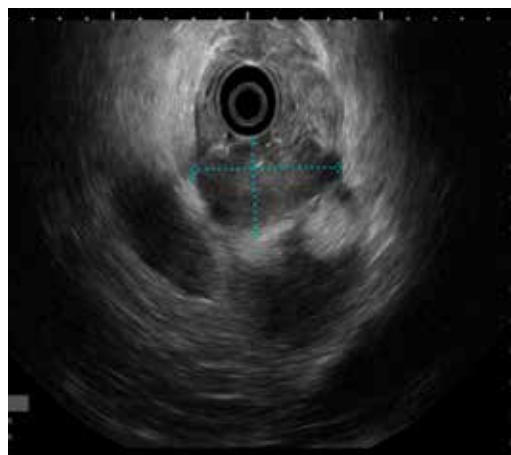


Figura 3: Engrosamiento mural del estómago.

CKAE1-AE3, CD20. Se identificó un par de ganglios regionales sin afectación de órganos vecinos y sin líquido libre en cavidad. El lóbulo hepático izquierdo fue normal, el páncreas se observó sin alteraciones. El resultado de patología positivo para CD20 confirmó la presencia de linfoma de células B (*Figura 5A y 5B*), con lo que se inició manejo farmacológico con quimioterapia.

REVISIÓN

Los linfomas se clasifican en no Hodgkin y Hodgkin. De éstos, el linfoma Hodgkin rara vez afecta el tubo digestivo. El linfoma no Hodgkin puede ser nodal y extranodal. La clasificación actual utilizada es la de la Organización Mun-

dial de la Salud (OMS), basada en la REAL (*Revised Euro-American Lymphoid*) que define "entidades clínicas" basadas en los aspectos: a) morfológicos, b) de inmunofenotipo, c) genéticos y d) clínicos. Con base en esta clasificación podemos agrupar los linfomas gastrointestinales de acuerdo con lo siguiente:

Clasificación de los linfomas no Hodgkin primarios del tracto gastrointestinal.

Células B

1. MALT linfomas
 - a) De bajo grado

- b) De alto grado, con o sin componente de bajo grado asociado.
- 2. Linfoma de células del manto (poliposis linfomatosa).
- 3. Linfoma de Burkitt no endémico.
- 4. Otros tipos equivalentes a los tipos clásicos originados en linfonodos.
- 5. Relacionados con inmunodeficiencias.

Células T

- 1. Asociado a enteropatía.
- 2. Otros no asociados a enteropatía.

Los tumores no Hodgkin pueden originarse en tejidos no ganglionares como el tubo digestivo y se consideran primarios cuando el compromiso extranodal es igual o

superior al 75% con relación al compromiso nodal.^{2,3}

La mayoría de los linfomas gástricos primarios son linfomas de células B asociados a tejido linfoide de mucosas (MALT) o linfoma difuso de células B grandes (DLBCL).

El tipo de manejo de los LNH primarios depende de la estadificación del tumor; en ese sentido, el USE se considera la modalidad más precisa para la estadificación locorregional de las neoplasias gástricas, incluyendo el linfoma gástrico.³⁻⁵

El LNH gástrico primario o la infiltración gástrica secundaria a linfoma sistémico ocurre entre el 20 y el 60% de los casos recién diagnosticados y habitualmente se considera como una enfermedad diseminada que requiere estrategias extensas de diagnóstico y tratamiento.

La submucosa gástrica no contiene tejido linfoide en condiciones normales y el desarrollo de tejido linfoide en este sitio ocurre en respuesta a la infección con *H. pylori*, por lo que se asocia a una relación causal entre la infección crónica con *H. pylori* y el desarrollo de linfoma.⁴⁻⁷ La infección por HP da lugar a gastritis crónica con infiltración linfocitaria y sólo uno entre 30,000 y 80,000 infectados desarrolla un linfoma.

La tasa de respuesta al tratamiento de erradicación está en relación con la extensión de la infiltración linfoide de la pared gástrica, este parámetro puede tener un valor predictivo de la eficacia del tratamiento.

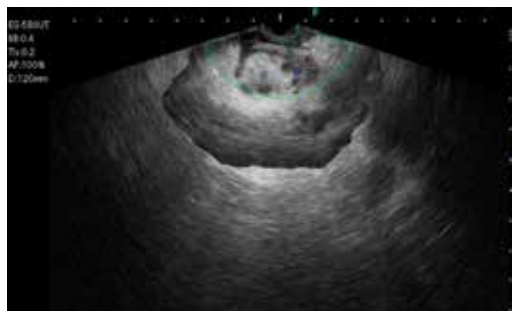


Figura 4: Biopsia por aspiración de lesión de pared gástrica.

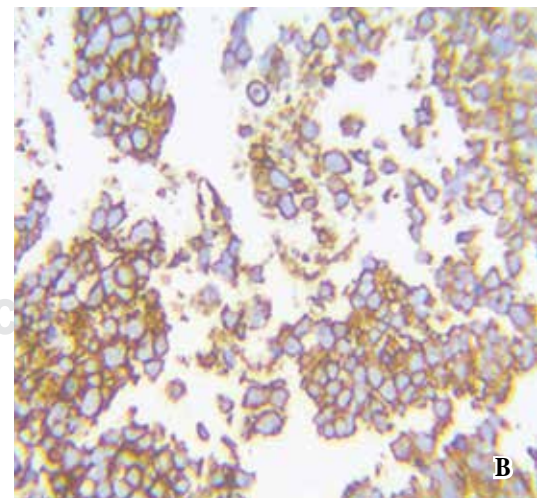
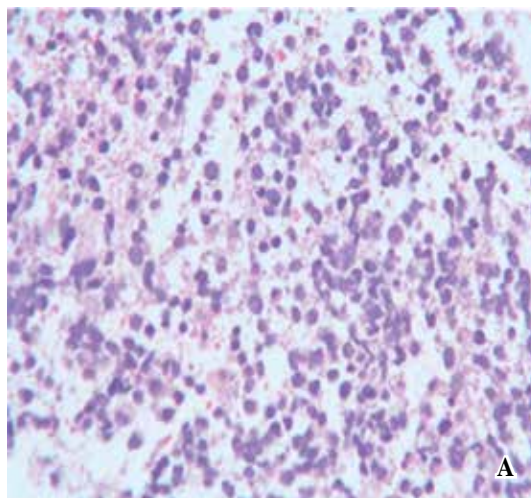


Figura 5: (A) Citología que demuestra pérdida de la polaridad celular. (B) Inmunohistoquímica positiva para CD20.

Considerando la erradicación de *H. pylori*, el tratamiento de primera elección en caso de linfomas gástricos tipo MALT de bajo grado, se logra la regresión completa entre el 40 y el 100% de los casos.

El linfoma gástrico MALT aparece como una enfermedad indolora, su presentación clínica tiene un cuadro abigarrado que va desde una dispepsia intermitente y epigastralgia hasta síntomas de alarma como hemorragia digestiva alta o emesis persistentes. Los síntomas tipo B (fiebre, sudoración nocturna y pérdida de peso) son extremadamente raros en este grupo de pacientes.

En el linfoma gástrico tipo MALT existe proliferación de linfocitos formando lesiones denominadas "linfoepiteliales". La efectividad de la tomografía computarizada en el diagnóstico y estadificación del cáncer gástrico oscila entre 53 y 70%.^{8,9} La ecografía endoscópica se ha utilizado cada vez más para el diagnóstico y estadificación de las neoplasias malignas del tracto gastrointestinal superior, y su capacidad para delinear la pared gástrica ha demostrado ser superior en comparación con la tomografía computarizada (CT).⁵

El diagnóstico de este tipo de enfermedad gástrica depende de la toma de biopsias guiadas por endoscopia para muchas de las variedades morfológicas del linfoma como la variedad nodular, la variedad ulcerosa y la infiltrante; sin embargo, en la variedad difusa, la toma de biopsia frecuentemente no es concluyente, ya que en muchas ocasiones la enfermedad se localiza por debajo de la capa mucosa impidiendo la toma adecuada de muestras con pinzas convencionales. En ese sentido, el ultrasonido endoscópico, al ser el mejor método diagnóstico en la exploración y evaluación de las capas gástricas, determinando con precisión la profundidad de la enfermedad y por su posibilidad de obtener biopsias por capilaridad de capas profundas, aunado a la posibilidad de obtener biopsias ganglionares regionales, resulta un método diagnóstico indispensable. La realización del USE es importante para determinar la profundidad de infiltración del linfoma en la pared gástrica y/o la capa o capas de afectación, así como para identificar la presencia de ganglios linfáticos regionales.⁶ Es importante aclarar que no existen datos

ecográficos patognomónicos que permitan distinguir por imagen con fiabilidad suficiente las lesiones gástricas benignas de las malignas, aunque existen criterios de imagen sugestivos de malignidad.⁷ Aunque se puede utilizar una trampa diatérmica para obtener especímenes más profundos en un esfuerzo por aumentar el rendimiento diagnóstico, esta técnica no ha sido ampliamente aceptada debido al riesgo de complicaciones mayores, en particular hemorragia y perforación. Además, se sabe que la macrobiopsia puede ser negativa, incluso en presencia de malignidad.^{8,9}

En pacientes con pliegues gástricos engrosados donde la biopsia endoscópica no es concluyente, la BAAF guiada por ecoendoscopia y el muestreo de las capas más profundas del estómago es la única manera de realizar un diagnóstico certero.

La ecoendoscopia ha demostrado su superioridad frente a la TAC en el diagnóstico de extensión locorregional del cáncer gástrico (aproximadamente 85% en la estadificación T y un 80% en la N),^{2,7,8,10} permitiendo diferenciar entre un paciente con cáncer gástrico temprano y uno con cáncer avanzado, pudiendo apoyar con certeza un tratamiento adecuado; esto es, un tratamiento endoscópico por disección cuando es superficial; un tratamiento quirúrgico en casos con afectación más profunda, pero localizada; y un tratamiento netamente farmacológico en casos de enfermedad avanzada o sistémica.^{11,12} La ecoendoscopia que emplea criterios de malignidad por imagen más una biopsia de aspiración con aguja fina (BAAF) obtiene una precisión diagnóstica que se aproxima al 90%, frente al 66% cuando se usa sólo imagen por EUS. Cuando se emplean pruebas de inmunohistoquímica en el material obtenido, su rendimiento alcanza el 100%, permitiendo además realizar un diagnóstico diferencial. El manejo del linfoma MALT es dependiente de la etapa y el USE se considera actualmente la modalidad más precisa para su estadificación local.¹²⁻¹⁴

La ecoendoscopia también muestra utilidad en el seguimiento de los pacientes que se encuentran en quimioterapia, ya que puede evaluar la restauración de la pared gástrica o reducción del grosor de las capas de la pared después de un tratamiento exitoso. La persis-

tencia del engrosamiento de la pared gástrica traduce enfermedad residual aun cuando las biopsias por endoscopia sean negativas. La realización de pruebas de inmunohistoquímica que ayuden a la diferenciación de las variedades de linfoma es la clave en el diagnóstico de este grupo de enfermedades, por lo que el muestreo de toma de material con obtención de bloque celular es útil para esta manipulación histológica. Se reporta un caso en el que la utilización de inmunohistoquímica del material de bloque celular tomado con una aguja convencional de aspiración guiada por ultrasonido endoscópico fue suficiente para un diagnóstico concluyente.

CONCLUSIÓN

La imagen ecoendoscópica del linfoma gástrico en todas sus variantes sugiere fuertemente el diagnóstico; sin embargo, para tener una precisión diagnóstica por arriba del 90% es necesario recurrir a la biopsia y realizar pruebas de inmunohistoquímica de las muestras, por lo que el bloque celular obtenido por aspiración, y no sólo la citología, es el método que nos lleva a obtener la más alta precisión diagnóstica, principalmente en esos casos en los que la enfermedad se localiza en capas profundas de la pared gástrica.

Aportación. El ultrasonido endoscópico es un método de imagen de alta precisión para evaluar enfermedades digestivas que afectan una o más capas de la pared digestiva, la imagen puede sugerir el diagnóstico de linfoma gástrico, pero al usar una aguja de aspiración para obtener material histológico, esta biopsia proporciona un diagnóstico preciso; no obstante, cuando se somete el material a pruebas de inmunohistoquímica, éstas son tan concluyentes que pueden orientar hacia un tratamiento más exacto y un mejor seguimiento de la remisión. Muchas de las enfermedades digestivas, incluyendo el linfoma gástrico primario o infiltración secundaria, son bien exploradas y confirmadas con el uso de ultrasonido endoscópico digestivo.

REFERENCIAS

1. Perfil epidemiológico de los tumores malignos en México. Compendio morbilidad/mortalidad. México: Secretaría de Salud; 2011.
2. Galindo F, Castro RM. Linfoma gástrico. *Cirugía digestiva*. www.sacd.org.ar, 2009; II-227, 1-11.
3. Ginès A, Pellise M, Fernández-Esparrach G, Soria MT, Mata A, Membrillo A, et al. Endoscopic ultrasonography in patients with large gastric folds at endoscopy and biopsies negative for malignancy: predictors of malignant disease and clinical impact. *Am J Gastroenterol*. 2006; 101: 64-69.
4. Siewert JR, Fink U, Sendler A, Becker K, de Bottcher K, Feldmann HJ, et al. Gastric cancer. *Curr Probl Surg*. 1997; 34: 835-939.
5. Botet JF, Lightdale CJ, Zauber AG, Gerdes H, Winaver SJ, Urmacher C, et al. Preoperative staging of gastric cancer: comparison of endoscopic US and dynamic CT. *Radiology*. 1991; 181: 426-432.
6. Akahoshi K, Misawa T, Fujishima H, Chijiwa Y, Maruoka A, Ohkubo A, et al. Preoperative evaluation of gastric cancer by endoscopic ultrasound. *Gut*. 1991; 32: 479-482.
7. Chiu B, Weisenburger D. An update of the epidemiology of non-Hodgkin's lymphoma. 2014; 12: 1282-1303.
8. Dicken BJ, Bigam DL, Cass C, Mackey JR, Joy AA, Hamilton SM. Gastric adenocarcinoma: review and considerations for future directions. *Ann Surg*. 2005; 241: 27-39.
9. Lee DH, Ko YT. Advanced gastric carcinoma: the role of three-dimensional and axial imaging by spiral CT. *Abdom Imaging*. 1999; 24: 111-116.
10. Nickl NJ, Cotton PB. Clinical application of endoscopic ultrasonography. *Am J Gastroenterol*. 1990; 85: 675-682.
11. Cavanna L, Pagani R, Pietro S, Zangrandi A, Paties C. High grade B-cell gastric lymphoma with complete pathologic remission after eradication of *Helicobacter pylori* infection: report of a case and review of literature. *World J Surg Oncol*. 2008; 6: 35.
12. Suekane H, Iida M, Yao T, Matsumoto T, Masuda Y, Fujishima M. Endoscopic ultrasonography in primary gastric lymphoma: correlation with endoscopic and histologic findings. *Gastrointest Endosc*. 1993; 39: 139-145.
13. Caletti G, Fusaroli P, Togliani T, Bocus P, Roda E. Endosonography in gastric lymphoma and large gastric folds. *Eur J Ultrasound*. 2000; 11: 31-40.
14. Ponce GJ, Castells GA, Gomollón GF, Esteve CM, de Argila C, Molero RX, et al. Tratamiento de las enfermedades gastroenterológicas. *Asociación Española de Gastroenterología*. 2011; 12: 1-551.

Correspondencia:

Alejandro Membrillo-Romero

Av. Cuauhtémoc Núm. 330,
Col. Doctores, Alcaldía Cuauhtémoc,
Ciudad de México.

Tel: 55-4540-8373

E-mail: membrillero@hotmail.com