

# Tuberculosis testicular

## Testicular tuberculosis

Daniel Ríos-Cruz,\* Marco Antonio Cantú-Cuevas,‡  
Patricia Keller Ávila-Camacho,§ Alejandro Bañón-Reynaud,¶  
José Jiménez-Ocampo,¶ Edgar Nava-Jiménez,¶ Diego Rodríguez-Abarca¶

### Palabras clave:

Tuberculosis testicular, VIH-SIDA, México.

### Keywords:

Testicular tuberculosis, HIV-AIDS, Mexico.

### RESUMEN

**Introducción:** La tuberculosis testicular es una patología de rara aparición y requiere de una alta sospecha diagnóstica. Su poca correlación clínica, escasa frecuencia y alta asociación al VIH-sida hacen que su pronóstico sea malo, independientemente de la edad de aparición. **Caso clínico:** Masculino de 33 años con tuberculosis testicular diagnosticado a consecuencia de síntomas de oclusión intestinal. **Conclusión:** La tuberculosis testicular es una entidad sumamente rara, con manifestaciones poco específicas cuyo diagnóstico requiere de alta sospecha.

### ABSTRACT

**Introduction:** Testicular tuberculosis is a rare disease and requires a high diagnostic suspicion. As well as its low clinical correlation, its rare appearance and high association with HIV-AIDS make its prognosis bad regardless of the age of onset. **Clinical case:** Male, 33 years old with testicular tuberculosis diagnosed as a result of intestinal occlusion symptoms. **Conclusion:** Testicular tuberculosis is an extremely rare entity, with unspecific manifestations whose diagnosis requires high suspicion.

## INTRODUCCIÓN

La tuberculosis (TB) genitourinaria representa 14% de los casos extrapulmonares, siendo el epidídimo el sitio donde puede encontrarse. Asociada con sida (síndrome de inmunodeficiencia adquirida), el riesgo de padecerla es 500 veces más que la población general.<sup>1</sup> La TB intestinal se ha detectado hasta en 70% de los pacientes con sida.<sup>2</sup>

## CASO CLÍNICO

Masculino de 33 años con múltiples parejas sexuales de riesgo. Padecimiento de cuatro meses de evolución que inicia con dolor testicular izquierdo, intensidad 6/10 sin irradiaciones, que no cede con el reposo ni con la administración de analgésicos; se trata por medio particular, donde se realiza ultrasonido y se corrobora clínicamente el diagnóstico de

orquiepididimitis, para lo cual recibe tratamiento a base de antibióticos sin mejoría. Tres semanas después busca una segunda opinión; se realiza nuevo ultrasonido y se llega a la conclusión diagnóstica de orquiepididimitis, por lo que se da tratamiento nuevamente con antibióticos sin remisión de los síntomas. Un mes después experimenta crecimiento testicular izquierdo (aproximadamente 10 × 8 cm), pérdida ponderal, astenia y adinamia, por lo que, en búsqueda de una tercera opinión, acude a un hospital público donde es sometido a orquiectomía izquierda ante la sospecha de seminoma, siendo egresado a las 48 horas. Ese mismo día presenta singulto constante, incapacidad para canalizar gases, evacuar, distensión abdominal progresiva, náusea y vómito de contenido gastroalimentario, por lo que solicita una cuarta opinión y es sometido a laparoscopia por oclusión intestinal, teniendo como hallazgo múltiples implantes en toda la

\* Departamento de Cirugía General del Hospital General Regional No. 1, IMSS. Cuernavaca, Morelos, México.

‡ Departamento de Anatomía Patológica del Hospital General Regional No. 1, IMSS. Cuernavaca, Morelos, México.

§ Departamento de Cirugía General del ISSSTE Zapata. Morelos, México.

¶ Escuela de Medicina de la Universidad Latinoamericana. Cuernavaca, Morelos, México.

Recibido: 26/03/2019  
Aceptado: 10/10/2019



**Citar como:** Ríos-Cruz D, Cantú-Cuevas MA, Ávila-Camacho PK, Bañón-Reynaud A, Jiménez-Ocampo J, Nava-Jiménez E et al. Tuberculosis testicular. Cir Gen. 2021; 43 (1): 56-59. <https://dx.doi.org/10.35366/103916>

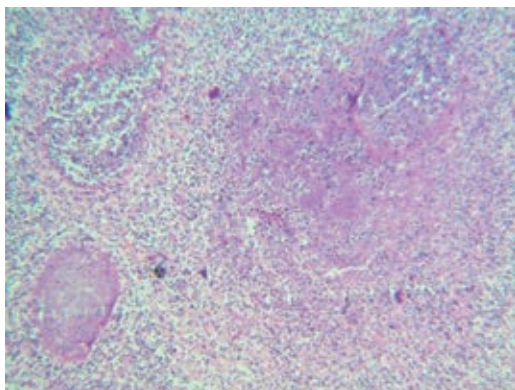
extensión de intestino delgado así como crecimiento ganglionar retroperitoneal que condiciona la oclusión intestinal a nivel del ángulo de Treitz, por lo que se realiza gastrostomía derivativa, yeyunostomía para alimentación y se toman biopsias de ganglios. Su evolución fue tórpida falleciendo al tercer día postquirúrgico. Dos días después de su defunción se recibe reporte histopatológico de ambas cirugías que concluyen tuberculosis testicular (*Figuras 1 y 2*) y se recibe reporte de la prueba ELISA para VIH, la cual fue positiva.

### DISCUSIÓN

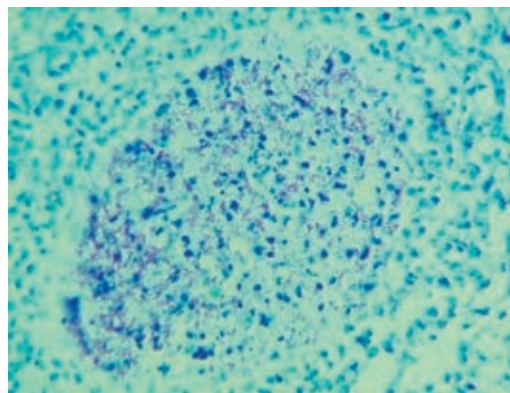
La tuberculosis genital afecta a pacientes menores de 50 años en 75% de los casos, en una relación de 2:1 con respecto al sexo masculino.<sup>1</sup> En nuestro caso, se trató de un masculino de 33 años. Debido a su incidencia, rapidez en la progresión, así como su agresividad, la convierte en una patología potencialmente mortal, como lo fue para el paciente presentado en este caso.

Su presentación es más frecuente en pacientes con VIH positivo; sin embargo, se han publicado casos como el de Cruz-Garciavilla<sup>3</sup> en los que la tuberculosis se manifestó en paciente sin VIH.

La literatura médica mundial menciona que la sintomatología habitual consiste en polaquiuria creciente e indolora que no responde a tratamiento antibiótico habitual,<sup>1</sup> esto puede explicar que nuestro paciente haya



**Figura 1:** *Túbulos seminíferos con necrosis caseosa y granuloma periférico.*



**Figura 2:** *Granuloma con bacilos de tuberculosis Ziehl Nielsen (ZN) positivos.*

persistido con la fiebre y el dolor a pesar de la administración de antibióticos y tratamientos de especialidad dirigidos a la sintomatología que mostraba.

La tuberculosis intestinal, de acuerdo con la literatura mundial, tiene como predominio la región ileocecal, involucrada en 75-90% de los pacientes, seguida del colon y el yeyuno,<sup>4</sup> lo cual se relaciona con los hallazgos quirúrgicos en nuestro paciente así como con el reporte de patología que indica actividad de TB en la región ganglionar de esta zona.

Los síntomas son inespecíficos y vagos, tienen una duración promedio de dos meses, y de 50 a 70% de los pacientes tienen antecedentes con sintomatología de más de seis meses de evolución.<sup>4</sup> Su diagnóstico clínico requiere de un alto índice de sospecha, ya que puede simular otros procesos patológicos del testículo o patologías intestinales que cursan con síntomas de obstrucción, lo cual se relaciona ampliamente con el hecho de que el paciente tenía alrededor de cuatro a cinco meses con síntomas previo a su diagnóstico definitivo.

La tuberculosis abdominal se localiza con más frecuencia en los ganglios linfáticos mesentéricos o en el intestino delgado.<sup>5</sup> Inicialmente, en nuestro paciente se cuestionó la posibilidad de tener una oclusión intestinal debido a patologías más frecuentes del aparato digestivo o adherencias. En el transoperatorio se localizaron y se tomaron biopsias de ganglios linfáticos, tanto de mesenterio como retroperitoneales, lo cual confirmó ser el motivo de la oclusión

intestinal, esto aunado al antecedente testicular del paciente más la confirmación por histopatología proporcionó el diagnóstico certero del paciente con TB testicular e intestinal.

Los pacientes con tuberculosis peritoneal, además de ascitis, muestran síntomas constitucionales (fiebre, pérdida de peso).<sup>5</sup> Si bien nuestro paciente no presentó ascitis, tuvo una pérdida ponderal importante con datos de consumo así como cuadros febriles que no respondían a tratamiento farmacológico, parte de lo cual dificultó su diagnóstico debido a lo ambiguo de los síntomas que orientó al personal médico a pensar en una patología oncológica.

La Dra. Vinka Calás Hechavarria y colaboradores exponen un caso de un paciente de 34 años de edad con VIH positivo, quien presenta fiebre de aproximadamente dos meses y es diagnosticado con TB genitourinaria.<sup>6</sup> Este caso representa de manera clara la edad promedio de aparición de los síntomas más graves de la tuberculosis genitourinaria que coinciden con el caso expuesto por nosotros.

La tuberculosis urinaria es un padecimiento de los adultos jóvenes (60% de los enfermos se halla entre 20 y 40 años de edad) y es más frecuente en hombres.<sup>7</sup> El paciente de este caso quien tenía 33 años de edad, se encuentra dentro del rango promedio de edad en que se manifiesta la enfermedad así como el sexo de mayor incidencia de esta patología.

La tuberculosis genital en el varón se manifiesta como una epididimitis o epididimoorquitis con tumefacción, por lo general indolora.<sup>8</sup> Lo anterior se relaciona con la evolución clínica de nuestro paciente así como con el hecho de haber desorientado en primera instancia el enfoque clínico hacia una de estas dos patologías, que son epidemiológicamente más frecuentes que la TB testicular que presentó nuestro paciente.

La ecografía del epidídimo afectado por TB brinda una apariencia heterogénea que depende de la fase del proceso inflamatorio en el que puede predominar la necrosis caseosa, los granulomas, o la fibrosis.<sup>9</sup> En nuestro caso, es de llamar la atención que en las dos primeras visitas médicas los ultrasonidos realizados se reportaron normales.

María Teresa Milanés-Virelles y sus colaboradores nos presentan el caso de un masculino

de 32 años, a quien se realiza laparotomía exploradora, la cual demostró la presencia de líquido ascítico amarillo citrino y de asas apelonadas y en bloques cubiertas todas por múltiples lesiones vesiculares del tamaño de un grano. La biopsia confirmó una tuberculosis peritoneal, la coloración de Ziehl Nielsen resultó positiva.<sup>10</sup> Este caso concuerda con la edad, los hallazgos quirúrgicos y el reporte de patología del caso que exponemos, lo cual llama la atención por la importante correlación en ambos casos, siendo ésta una muestra de la clínica poco específica que la TB testicular puede presentar.

## CONCLUSIÓN

La tuberculosis testicular es una entidad sumamente rara, con manifestaciones poco específicas. El diagnóstico requiere de alta sospecha y la estrecha relación que guarda con el VIH puede darnos una orientación hacia el diagnóstico. El pronóstico a corto plazo puede ser bueno si se diagnostica de manera temprana, aunque esto rara vez ocurre debido a su baja sospecha y su rápida progresión.

## REFERENCIAS

1. Arce AJ, Robales CA, Mecca RJ, Coombes AN. Tuberculosis genitourinaria. Revisión de la patología. *Rev Posgrado Via Cátedra Med.* 2007; 169: 15-18.
2. Cabrera Morales MM, González González K, Martínez Rabaza M, Pérez Suárez JC, Meneses Valencia R. Tuberculosis testicular. Presentación de un caso. VIII Congreso Virtual Hispanoamericano de Anatomía Patológica. Octubre 2006. Consultado el 10 de septiembre de 2017. Disponible en: <http://conganat.cs.urjc.es/ojs/index.php/conganat/article/download/55/55-2191-1-PB.pdf>
3. Cruz-Garciavilla P, Vázquez AD, Schroeder UM, Landa SM, De la Torre RF. Tuberculosis escrotal: informe de un caso y revisión de la bibliografía. *Rev Mex Urol.* 2011; 71: 176-181.
4. Martínez Ordaz JL, Blanco Benavides R. Tuberculosis gastrointestinal. *Rev Gastroenterol Mex.* 2004; 69: 162-165.
5. Organización Panamericana de la Salud. Coinfección TB/VIH: Guía Clínica. 2010. Washington, D.C.: OPS; 2010.
6. Calás Hechavarria V, Duque Vizcaíno M, Cárdenas García A, Peraza Bordao J, Wissmann NG, De Armas Rodríguez Y. Tuberculosis genitourinaria en paciente con sida. *Rev Cubana Med Trop.* 2015; 67: 139-145.
7. Jiménez Gálvez M, Herranz Fernández LM, Arellano Gañán R, Rabadán Ruiz M, Pereira Sanz I. Forma de

- presentación seudotumoral de tuberculosis urogenital: caso clínico. *Actas Urol Esp.* 2004; 28: 683-687.
8. Golpe Gómez AL, Lado Lado FL, Ortiz de Barrón AC, Ferreiro Regueiro MJ. Clínica de la tuberculosis. *Med Integral.* 2002; 39: 181-191.
  9. Mantilla Hernández JC, Cárdenas Durán N, Castellanos Bustos DA. Tuberculosis genitourinaria: Reporte de 9 casos en el Hospital Universitario de Santander, Colombia, 2003-2008. *Rev Univ Ind Santander.* 2009; 41: 181-196.
  10. Milanés-Virelles MT, de la Paz-García de la Osa M, Gallego-Arriosa G, Rodríguez-Acosta C. Tuberculosis extrapulmonar. *Revista CENIC Ciencias Biológicas.* 2013; 44. Disponible en: <http://www.redalyc.org/articulo.oa?id=181227534012>

### Consideraciones y responsabilidad ética

**Protección de personas y animales:** Los autores declaran que para esta investigación no se han

realizado experimentos en seres humanos ni en animales.

**Confidencialidad de los datos:** Los autores declaran que han seguido los protocolos de su centro de trabajo sobre la publicación de datos de pacientes.

**Derecho a la privacidad y consentimiento informado:** Los autores declaran que en este artículo no aparecen datos de pacientes.

**Financiamiento:** No se recibió apoyo financiero para la realización de este trabajo.

**Conflicto de intereses:** Los autores declaran que no existe ningún conflicto de intereses en la realización del trabajo.

*Correspondencia:*

**Daniel Ríos-Cruz**

**E-mail:** [dr\\_rioscruz@outlook.com](mailto:dr_rioscruz@outlook.com)

[www.medigraphic.org.mx](http://www.medigraphic.org.mx)