

Diverticulitis yeyunal perforada: causa infrecuente de abdomen agudo

Perforated jejunal diverticulitis: an infrequent cause of acute abdomen

Guadalupe Kristal Peña-Portillo,* Sandra Gabriela Ayala-Hernández,*
Guadalupe del Carmen Pérez-Torres,* Erwin Iván Marín-Pardo,* Rodrigo Migoya-Ibarra†

Palabras clave:

Divertículo, yeyuno, abdomen agudo, laparotomía.

Keywords:

Diverticulum, jejunum, acute abdomen, laparotomy.

RESUMEN

Aunque los divertículos intestinales son infrecuentes, su perforación condiciona una elevada mortalidad asociada a retraso en el diagnóstico, su localización más habitual es el yeyuno. El tratamiento consiste en reposición hidroelectrolítica, antibioticoterapia de amplio espectro y manejo quirúrgico que incluye resección del segmento intestinal donde se encuentra el divertículo y anastomosis. Al tratarse de una patología poco frecuente, es importante tenerla en mente, con la finalidad de sospechar la enfermedad e instaurar el tratamiento médico-quirúrgico de forma inmediata. Se presenta el caso de una paciente con diagnóstico de divertículo yeyunal perforado.

ABSTRACT

Although the intestinal diverticulum are rare, its perforation conditions a high mortality associated with delay in diagnosis, its most common localization is jejunum. Treatment consists of fluid and electrolyte replacement, broad-spectrum antibiotic therapy and surgical management that includes resection of the intestinal segment where the diverticulum is located and anastomosis. Because of it is a rare pathology, it is important to keep it in mind, in order to suspect the disease and establish treatment immediately. Following, there is a case of a patient with a diagnosis of perforated jejunal diverticulum.

INTRODUCCIÓN

Los divertículos intestinales son una entidad infrecuente, con una incidencia reportada en la literatura de 0.1 a 4.6%.¹⁻⁶ El 80% corresponde al yeyuno proximal, 15% al íleon (de los cuales 75% en yeyuno proximal, 20% en distal y 5% en íleon)^{7,8} y 5% a ambos.⁹⁻¹¹ Son herniaciones de la pared intestinal y pueden ser verdaderos o falsos según la presencia o no de todas las capas intestinales, respectivamente. Tienen una prevalencia mayor en los hombres y pacientes de la tercera edad. La presentación suele ser asintomática, pero en algunos casos pueden presentar síntomas gastrointestinales inespecíficos. En un menor porcentaje pueden presentar complicaciones como sangrado, obstrucción y perforación, con una mortalidad de hasta 40%.^{5,8} El diagnóstico prequirúrgico continúa siendo un reto debido a la

dificultad para identificarlos en los estudios de imagen, o la inaccesibilidad a los más sensibles. Por ello, ante la presencia clínica de abdomen agudo y en ausencia de un estudio diagnóstico que lo confirme, es necesario recurrir a laparoscopia diagnóstica o laparotomía exploradora con base en los recursos disponibles y la experiencia del cirujano.

Presentamos el caso de una paciente de 101 años, quien acude al servicio de urgencias con un cuadro de abdomen agudo, lo que resulta en la perforación de un divertículo yeyunal.

CASO CLÍNICO

Femenino de 101 años, con antecedentes personales de infarto agudo al miocardio, apendicectomía y colecistectomía abiertas, así

* Médico residente de segundo año de Cirugía General.
† Médico adscrito al Servicio de Cirugía General.

Hospital Universitario de Puebla.

Recibido: 28/07/2021
Aceptado: 28/02/2022



Citar como: Peña-Portillo GK, Ayala-Hernández SG, Pérez-Torres GC, Marín-Pardo EI, Migoya-Ibarra R. Diverticulitis yeyunal perforada: causa infrecuente de abdomen agudo. Cir Gen. 2021; 43 (2): 125-131. <https://dx.doi.org/10.35366/106724>

como plastia de pared. Niega sintomatología gastrointestinal previa.

Inicia su padecimiento actual cuatro días previos a su valoración, con dolor cólico en mesogastrio de intensidad moderada, con aumento progresivo hasta ser generalizado, acompañado de náusea. Se automedica con diclofenaco y ácido acetilsalicílico, no específica posología, sin mejoría de sintomatología, agregándole cefalea y evacuaciones disminuidas en consistencia en tres ocasiones, sin moco ni sangre. A la exploración física refiere dolor generalizado intenso, escalofríos, astenia y adinamia. Presenta hipotensión arterial y taquicardia. El abdomen con distensión abdominal, peristalsis disminuida en frecuencia e intensidad, rigidez muscular, doloroso a la palpación, signo de Blumberg presente.

Los estudios de laboratorio reportan leucopenia (3.07×10^9 l), neutrofilia (84%), hiperprocalcitoninemia (2.29 ng/ml), acidosis metabólica (pH 7.31, pCO_2 27.9 mmHg, HCO_3 15.8 mmHg) e hiperlactatemia (5.90 mmol/l), el resto dentro de parámetros normales. Se realiza tomografía simple de abdomen donde se reporta neumobilia, neumoperitoneo, zona de transición asociada a "signo de remolino" en topografía de yeyuno, en asa cerrada (*Figura 1*); líquido libre en corredera parietocólica derecha (*Figura 2*).

Se realizó laparotomía exploradora, donde se identifican 1,000 ml de líquido intestinal libre en cavidad, asas intestinales con placas de fibrina, perforación de 1 cm en divertículo

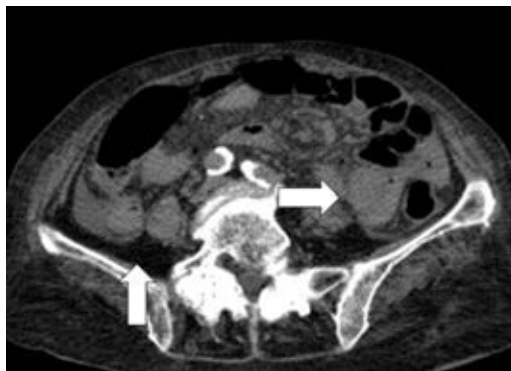


Figura 1: Tomografía simple de abdomen, donde se observa neumoperitoneo y líquido libre en corredera parietocólica (flecha blanca).

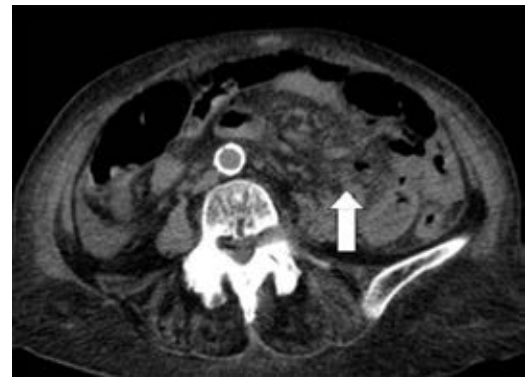

Figura 2: Tomografía simple de abdomen, corte axial, que evidencia signo de "remolino" dato clínico de oclusión intestinal alta o de malrotación intestinal (flecha blanca).

yeyunal de aproximadamente 6×4 cm, a 50 cm del ángulo de Treitz, con múltiples divertículos en aproximadamente 80 cm de yeyuno posterior a la perforación, se realiza inicialmente cierre primario y después resección intestinal de aproximadamente 90 cm, con yeyuno-yeyuno anastomosis término-terminal en dos planos.

Recibió manejo postoperatorio en la Unidad de Cuidados Intermedios con nutrición parenteral de forma inicial, al tercer postquirúrgico, inicia dieta progresiva hasta conseguir requerimientos diarios. Fue egresada al séptimo día por mejoría con seguimiento en consulta externa con adecuada evolución.

El reporte histopatológico corrobora el diagnóstico clínico, en el que presenta pared delgada con congestión y enfermedad diverticular perforada que condiciona peritonitis aguda (*Figuras 3 a 7*).

REVISIÓN DE LA LITERATURA

Un divertículo intestinal es una protrusión sacular de la pared intestinal que suele ser adquirida en los sitios de mayor debilidad (donde penetran los vasos sanguíneos), si involucra únicamente las capas de mucosa y submucosa, sin capa muscular, tratándose así de un pseudo-divertículo.^{6,8,11-13} Esta formación en los sitios de debilidad explica su localización en el borde mesentérico.^{1,2,14} En el intestino delgado se observan con mayor frecuencia en el duodeno

(80%), presentándose hasta en 10-20% de las personas,¹⁵ seguido del yeyuno e íleon (20%),¹² presente en 1% de la población,¹⁵ donde suelen ser múltiples, con localización yeyunal y cercanos al ángulo de Treitz,¹⁴ mientras que los de localización ileal suelen ser únicos y de menor tamaño.^{9,11} Esto se explica por el mayor diámetro de los vasos sanguíneos en el yeyuno proximal.^{1,11,16}

Suelen estar acompañados de divertículos en otros sitios hasta en 90%,^{5,16} como en colon (30-75%), duodeno (15-42%), vejiga (012%), y esófago (2%),^{10,11,14} por ello se deben buscar de forma intencional al observarlos en el transoperatorio.

Tiene una predominancia en el sexo masculino de 1.5:1 y se observan con mayor frecuencia entre la sexta y séptima décadas de la vida.^{3,6,8-11,13,14}

La etiopatogenia aún no está definida, pero se sospecha que la causa se origina en una discinesia intestinal.^{11,16} Los trastornos del plexo mientérico pueden resultar en actividad descoordinada del músculo liso, produciendo presión alta en zonas localizadas del intestino delgado,^{1-3,7,8,11,12,17} considerándose divertículos por pulsión. Esto ocasiona dos situaciones que predisponen la inflamación: estasis del contenido intestinal dentro del divertículo, y

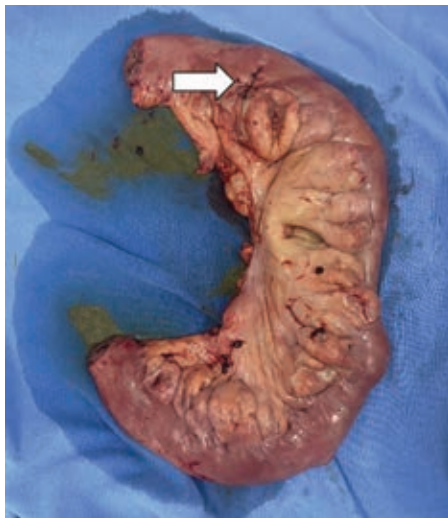

Figura 3: Pieza de patología, 40 cm de yeyuno con divertículo yeyunal perforado, con material de sutura (flecha blanca).

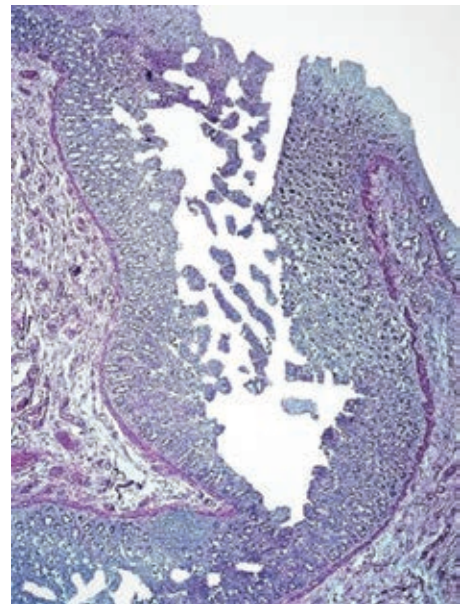


Figura 4: Se observa la mucosa invaginada entre la pared, formando el divertículo.

obstrucción del cuello secundaria a edema de la mucosa, que favorecen el crecimiento microbiano intradiverticular.⁶

Se pueden asociar a enfermedades del músculo liso o plexo mientérico, que interfieren con la peristalsis normal, como esclerosis sistémica progresiva, neuropatías viscerales o miopatías.^{10,11,14,18} Algunos autores han descrito una relación familiar con base en la predisposición genética.²

También se ha especulado que una dieta vegetariana y rica en fibra disminuye el riesgo de enfermedad diverticular, al disminuir la reabsorción de agua, formando heces suaves y con ello menor presión intraluminal.³

Algunos reportes sugieren una asociación con el uso de cocaína y antiinflamatorios esteroideos y no esteroideos.^{8,18}

Los pacientes suelen cursar asintomáticos.^{1,13,14} Alrededor de 15-40% puede presentar síntomas gastrointestinales inespecíficos crónicos, como diarrea y dolor abdominal (42%),³ constipación, dispepsia, náusea y vómitos ocasionales, distensión, malabsorción, pérdida de peso, anemia, entre otros,^{1,11,13,14,17,19} que puede asociarse a pseudoostrucción o sobrecrecimiento bacteriano,^{2,8} secundarios a alteraciones de la motilidad intestinal.¹⁴

COMPLICACIONES

Un 10-40% puede llegar a presentar complicaciones,^{1,2,8,14} siendo la diverticulitis la más frecuente (2-6%),⁶ seguida de hemorragia (5-33%) y obstrucción intestinal (2.3-4.6%).^{2,3} Puede haber perforación en 2-7%.^{2,10} Otras complicaciones descritas son vólvulos,¹⁵ obstrucción, abscesos hepáticos, neumoperitoneo espontáneo, esteatorrea o anemia megaloblástica.¹⁴ Pueden encontrarse abscesos en la raíz del mesenterio, secundarios a la perforación de los divertículos ubicados en esta zona.¹⁴

La presentación clínica de la perforación puede ser con peritonitis localizada o generalizada.¹ Las causas de perforación se han asociado con reacción inflamatoria necrosante (82%), impactación de un cuerpo extraño (6%) y trauma cerrado de abdomen (12%).^{1,6,7,14}

La mortalidad de la perforación asciende hasta 40%.¹⁻³ Algunos factores de mal pronóstico son: edad avanzada, presencia de comorbilidades, peritonitis, retraso en el diagnóstico y el manejo terapéutico.² La presentación clínica suele cursar con dolor abdominal localizado (39% en flanco izquierdo), rigidez abdominal, fiebre, leucocitosis y elevación de la proteína C reactiva.²

La obstrucción intestinal es la complicación menos frecuente (2.3-4.6%) y se relaciona a otros mecanismos, como compresión extrínseca por un pseudotumor secundario a diverticulitis; un vólvulo debido a adherencias posteriores a cuadros repetitivos de diverticu-

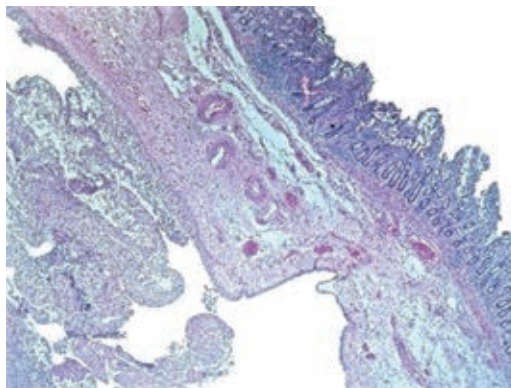


Figura 5: Se observa divertículo yeyunal, sin pared muscular, únicamente mucosa.

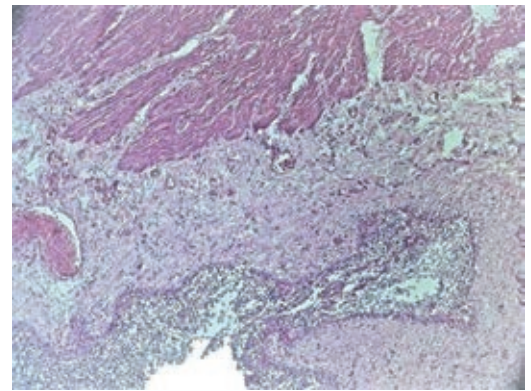


Figura 6: Se observa la pared muscular, subserosa, serosa: cubierta de neutrófilos y fibrina, que indica proceso inflamatorio causando peritonitis.

litis paucisintomática y estenosis fibrosa del intestino después de uno o más cuadros de diverticulitis.⁶ Un reporte describe la asociación a un fecalito gigante.²⁰ El tratamiento conservador no ha demostrado utilidad, por lo que el manejo es quirúrgico con resección intestinal y de la adherencia involucrada, en caso de estenosis, necrosis o perforación.⁶

La hemorragia diverticular (2-8.1%) puede ocasionarse por la propia diverticulitis o por una úlcera diverticular, enterolito o ingesta de AINEs.^{6,21,22} El tratamiento suele ser quirúrgico, pero existen reportes que describen el manejo conservador con resultados exitosos.^{22,23} En la última década ha tomado relevancia el tratamiento endoscópico, cada vez con mejores resultados; éste se realiza mediante enteroscopia con un balón, doble balón o con espiral, con nuevas técnicas aún en estudio.²⁴ Se han reportado casos de tratamiento exitoso de sangrado activo de un divertículo,²⁵ mientras que, en otros, su utilidad resulta como diagnóstico preoperatorio.²⁶

Se han descrito otras complicaciones menos frecuentes, como resección hepática secundaria a la adherencia del divertículo al borde hepático y presencia de tejido pancreático ectópico en su interior.^{27,28}

El diagnóstico prequirúrgico se ha logrado establecer únicamente en 20% de los pacientes, debido a la localización mesentérica de los divertículos.⁸ El estudio más útil hasta el momento es la tomografía computarizada,^{1-5,14,23}

que puede detectar complicaciones como neumoperitoneo y sangrado activo.² Los divertículos pueden observarse como protrusiones del intestino delgado que contienen aire o líquido, aire que rodea el mesenterio, masas inflamatorias, y una imagen hiperdensa del mesenterio.^{1,3} El tamaño es variable, desde milímetros hasta más de 5 cm, dependiendo de la localización, ya que pueden ser más pequeñas y de menor cantidad en el íleon.² En caso de diverticulitis no complicada se puede observar engrosamiento de la pared diverticular y estriación de la grasa mesentérica. Puede haber asociación con engrosamiento de la pared intestinal.²

Las características de un divertículo perforado son con mayor frecuencia la presencia de líquido y gas, en ocasiones se puede observar la perforación.^{2,5} En casos severos estos hallazgos pueden no ser visibles; sin embargo, la presencia de reacción inflamatoria en el borde mesentérico y la presencia de otros divertículos yeyunoileales, sugieren el diagnóstico.^{2,5}

En caso de hemorragia, el estudio indicado es la tomografía contrastada, donde puede observarse extravasación del contraste en la fase arterial o portal de un divertículo, obteniendo la distancia exacta de ésta del ángulo de Treitz, lo que puede ser de utilidad para el cirujano.² En casos de mínimo sangrado y en pacientes

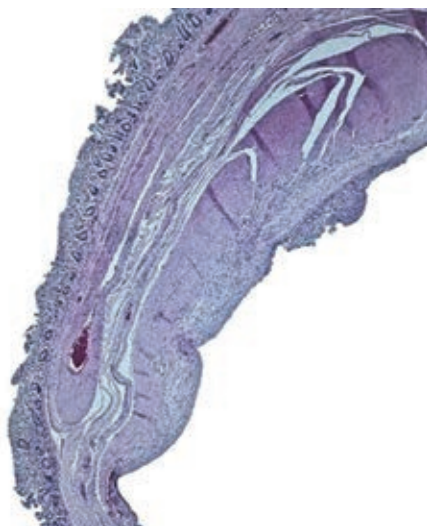

Figura 7: Se observa, parte del divertículo yeyunal con disminución de su pared muscular, causado por peritonitis.

hemodinámicamente estables, se puede realizar un manejo conservador con endoscopia de doble balón, un balón y en espiral. En pacientes hemodinámicamente inestables en quienes no se puede realizar la cirugía, es posible realizar una embolización ultraselectiva.²

Pueden observarse también algunas falsas complicaciones como gas libre en cavidad, asociado al paso normal de aire a través de una membrana semipermeable como la pared intestinal, sin datos de abdomen agudo;^{2,6} y ausencia de reforzamiento con contraste de la pared diverticular, ya que ésta es virtual, lo que puede simular isquemia.²

Otros estudios de utilidad son la radiografía simple, que puede evidenciar el neumoperitoneo y niveles hidroaéreos en los divertículos, tránsito baritado, cápsula endoscópica, gammagrafía, arteriografía,¹⁴ enteroscopia o enterorresonancia.^{10,16} La tomografía computarizada multidetector (TCMD) con doble contraste es el estudio más sensible para el diagnóstico de la enfermedad y sus complicaciones según algunos reportes, en donde se puede observar un engrosamiento focal y asimétrico de la pared intestinal o un proceso inflamatorio o absceso adyacente a un asa yeyunal con edema de la grasa mesentérica circundante.^{3,6,13} No obstante, su inaccesibilidad limita su utilidad.

La enteroclisia o enterorresonancia evidencia las saculaciones con retención del contraste, y se ha descrito su utilidad en el diagnóstico como la modalidad de elección para divertículos pequeños.^{10,11,26} No obstante, su uso se limita a casos en los que no es posible establecer el diagnóstico con los métodos de elección.⁶

Se deben tratar sólo los casos sintomáticos, e incluye reguladores de la motilidad intestinal y, en caso de diverticulitis, antibióticos.¹⁴ Algunos autores sugieren el manejo quirúrgico preventivo.⁶ El tratamiento quirúrgico de urgencia se realiza en 8-30% de los pacientes con diverticulosis yeyunal complicada.⁶ Está indicado en caso de falla o imposibilidad de un drenaje percutáneo, y en peritonitis generalizada.⁶ Comprende resección intestinal del segmento afectado y anastomosis primaria término-terminal y drenajes percutáneos radioguiados en caso de colecciones localizadas.^{1,2,5-8,10,12-14,17,19,29} Esta resección también

es obligatoria en pacientes con un divertículo de gran tamaño y asas intestinales dilatadas e hipertróficas, debido al riesgo de complicaciones.⁶ Se puede valorar también realización de estoma en pacientes con inestabilidad hemodinámica o de alto riesgo.⁶

En caso de diverticulosis extensa se debe limitar la resección al segmento con el divertículo perforado, para evitar un síndrome de intestino corto.^{6,15,18} Las técnicas de invaginación o escisión local están contraindicadas debido a la tasa elevada de morbimortalidad con estos métodos.^{1,4,6-8}

El abordaje continúa siendo mediante laparotomía exploradora. Existen casos que reportan la utilidad del abordaje laparoscópico; sin embargo, su uso no está establecido debido a la falta de experiencia por la infrecuencia de esta patología.^{30,31}

La tasa de mortalidad del tratamiento quirúrgico es de 0-5%. Algunos factores de mal pronóstico son edad avanzada, comorbilidades asociadas, peritonitis, retraso en el diagnóstico (40%) y el tiempo entre la perforación y la cirugía.⁶

CONCLUSIÓN

Los divertículos intestinales son poco frecuentes, cursan de forma asintomática en la mayoría de los casos; no obstante, aquellos pacientes que desarrollan sintomatología pueden cursar con clínica poco específica. Aquellos con sospecha de complicaciones deben ser evaluados de forma integral. En el caso clínico que se describe, la paciente ingresa a urgencias hemodinámicamente estable, con datos de respuesta inflamatoria sistémica y abdomen agudo, cumpliendo con el grupo etario más frecuente de presentación. Durante la anamnesis, la paciente niega sintomatología gastrointestinal previa, debutando con perforación del divertículo intestinal. El tratamiento quirúrgico fue el abordaje de elección, asociado a resección intestinal y no sólo diverticulectomía, ya que se ha evidenciado peor pronóstico, presentando evolución clínica favorable a pesar de la edad.

AGRADECIMIENTOS

Agradecemos a los médicos adscritos al servicio de Cirugía General del Hospital Universitario

de Puebla por la enseñanza brindada para la realización de este trabajo, especialmente a la jefa del servicio y a nuestra titular, por su apoyo incondicional.

Así también, una especial mención a la médica pasante del servicio social, María Antonia Jiménez Durán, por proveernos las imágenes utilizadas.

REFERENCIAS

1. Alves MBA, Rodrigues GR, Marinho Dos SNJ, Neiva MC. A Case of Perforated jejunal diverticulum: an unexpected cause of pneumoperitoneum in a patient presenting with an acute abdomen. *Am J Case Rep.* 2018; 19: 549-552.
2. Lebert P, Ernst O, Zins M. Acquired diverticular disease of the jejunum and ileum: imaging features and pitfalls. *Abdom Radiol.* 2019; 44: 1734-1743.
3. Kumar D, Meenakshi. Complicated jejunal diverticulitis with unusual presentation. *Radiol Case Rep.* 2017; 13: 58-64.
4. Luján D, Ruiz M, Peña E, Pastor P, Candel MF, Albarracín A, Candel, MF, Albarracín, A. Diverticulitis yeyunal perforada Una causa infrecuente de abdomen agudo grave. *Span J Surg Res.* 2017; 20: 119-120.
5. Lebert P, Millet I, Ernst O, Boulay-Coletta I, Corno L, Taourel P, et al. Acute jejunoileal diverticulitis: multicenter descriptive study of 33 patients. *Am J Roentgenol.* 2018; 210: 1245-1251.
6. Harbi H, Kardoun N, Fendri S, Dammak N, Toumi N, Guirat A, et al. Jejunal diverticulitis. Review and treatment algorithm. *Presse Med.* 2017; 46: 1139-1143.
7. Vásquez MA, Fuerte RS, León LR, Jover NJM. Abdomen Agudo secundario a perforación de divertículo yeyunal. *Span J Surg Res.* 2016; 19: 71-72.
8. Sehgal R, Cheung CX, Hills T, Waris A, Healy D, Khan T. Perforated jejunal diverticulum: a rare case of acute abdomen. *J Surg Tech Case Rep.* 2016; 2016: 1-3.
9. Gallego-Mariño A, Ramírez-Batista A, Amado-Martínez J. Divertículos de intestino delgado. *Revista Electrónica Dr. Zoilo E. Marinello Vidaurreta [Internet].* 2016; 41 (4) Disponible en: <http://revzoiolomarinello.sld.cu/index.php/zmv/article/view/703>
10. López M, Aylhin J, Ramia M, De la Plaza LJ, Gonzales A, Johnny D, et al. Enfermedad diverticular yeyunoileal complicada tratada quirúrgicamente: serie de 12 casos y revisión de literatura. *Rev gastroenterol Perú,* 2017; 37: 240-245.
11. Mohi RS, Moudgil A, Bhatia SK, Seth K, Kaur T. Complicated Jejunal Diverticulosis: Small Bowel Volvulus with Obstruction. *Iran J Med Sci.* 2016; 41: 548-551.
12. Serrano-González J, Artés-Caselles M, Román-García de León L, et al. Manejo de la diverticulitis yeyunal. Experiencia en nuestro centro. *Cir Cir.* 2018; 86: 148-151.
13. Dudric VN, Axente DD. Perforated jejunal diverticulum, a case report. *HVM Bioflux,* 2018; 10: 181-183.

14. Calcerrada E, Mirón B, Triguero J, Lendínez I, Sarabia N, Torres AT. Perforación de divertículo yeyunal como causa de abdomen agudo. *Rev Med Pan.* 2016; 36: 34-37.
15. Nigam A, Gao FF, Steves MA, Sugarbaker PH. Acute abdomen caused by a large solitary jejunal diverticulum that induced a midgut volvulus. Report of a case. *Int J Surg Case Rep.* 2020; 74: 109-112.
16. Hernández R, Pontillo M, Rodríguez G. Divertículo yeyunal perforado: causa excepcional de abdomen agudo. *Cir Urug.* 2018; 2: 27-31.
17. Koli D, Vats M, Vardhan-Upreti H. Perforated isolated jejunal diverticular: a rare cause of acute abdomen. *Clin J Gastroenterol* 2020. Available in: <https://doi.org/10.1007/s12328-020-01148-x>.
18. Yeung E, Kumar V, Dewar Z, Behm R. Rare aetiology of abdominal pain: contained abscess secondary to perforated jejunal diverticulitis. *BMJ Case Rep.* 2020; 13: e235974.
19. Jambulingam R, Nanayakkara G. Non-operatively managed case of contained jejunal diverticular perforation. *BMJ Case Rep.* 2019; 12: e228811.
20. Sai SK, Chaithanya J, Hariprasad TR, Rajagopalan S. Large jejunal diverticular faecolith causing small bowel obstruction: a bizarre cause of an acute abdomen. *Int Surg J.* 2019; 6: 3863-3865.
21. Shoji M, Yoshimitsu Y, Maeda T, Sakuma H, Nakai M, Ueda H. Perforated gastrointestinal stromal tumor (GIST) in a true jejunal diverticulum in adulthood: report of a case. *Surg Today.* 2014; 44: 2180-2188.
22. Curcio G, Ligresti D, Ricotta C, Gruttadauria S, Traina M. Massive bleeding from a jejunal diverticulum reached and treated by underwater single-balloon enteroscopy. *Gastrointest Endosc.* 2016; 84: 1068-1069.
23. De La Ossa J, Kachedrian T, Panicker L, Sobrado J, Mohan K. A Case of Jejunal Diverticulum. A Case of Jejunal Diverticulum Causing Life-Threatening Hemorrhage, *The American Journal of Gastroenterology.* 2019; 114: S1106-S1108.
24. Schneider M, Höllerich J, Beyna T. Device-assisted enteroscopy: A review of available techniques and upcoming new technologies. *World J Gastroenterol.* 2019; 25: 3538-3545.
25. Yang C, Chen Y, Yen H, Soon M. Successful Double Balloon Enteroscopy Treatment for Bleeding Jejunal Diverticulum: A Case Report and Review of the Literature. *Journal of Laparoendoscopic & Advanced Surgical Techniques.* 2009; 19: 637-640.
26. Irigoien R. Hemorragia digestiva baja grave por diverticulosis yeyunal. Diagnóstico preoperatorio por enteroscopia. *Cir Esp.* 2006; 80: 53-56.
27. Pushpa, Desai, Chirag, Kulhari, Mukesh. Giant Jejunal Diverticulum Required Liver Wedge Resection: a Rare Case Report. *Indian J Surg.* 2021; 83: 1023.
28. Shiratori H, Nishikawa T, Shintani Y, Muroto K, Sasaki K, Yasuda K, et al. Perforation of jejunal diverticulum with ectopic pancreas. *Clin J Gastroenterol.* 2017; 10: 137-141.
29. Horesh N, Klang E, Gravetz A, Nevo Y, Amiel I, Amitai MM, Rosin D, Gutman M, Zmora O. Jejunal Diverticulitis. *J Laparoendosc Adv Surg Tech A.* 2016; 26: 596-599.
30. Rankothkumbura JP, Bogammana GMK. Perforated non Meckelian jejunal diverticulum: a rare cause of acute abdomen. *Int J Surg Case Rep.* 2018; 36: 38-39.
31. Buils VFJ, Sánchez CanoCJJ, Calvet JD, Rosa PB, Elisabet HF, Elia BB, et al. Laparoscopic Treatment of a Patient with Perforated Jejunal Diverticulitis. *J Med Res Surg.* 2020, 1: 1-4.

Consideraciones éticas: no existen relaciones y actividades financieras y no financieras asociadas a ese trabajo.

Financiamiento: no se recibió apoyo financiero para la elaboración de este trabajo.

Conflicto de intereses: ninguno de los autores tiene conflicto de intereses en la realización de este estudio.

Correspondencia:

Dra. Guadalupe Kristal Peña-Portillo

E-mail: gkpp16@gmail.com