

## Apósitos de polihexametileno biguanida en el tratamiento de una herida. Reporte de caso

### *Polyhexamethylene biguanide dressings on the treatment of a wound. Case report*

Roberto Martínez-Mejorada,\* Oliver René Ramírez-Guerrero,\*  
Sandra Cecilia López-Romero,\*‡ Noé Isaías Gracida-Mancilla\*‡

#### Palabras clave:

polihexametileno biguanida, apósito, heridas crónicas, pie diabético.

#### Keywords:

polyhexamethylene biguanide, wound dressings, chronic wound, diabetic foot.

#### RESUMEN

El pie diabético se ha convertido en una de las complicaciones crónicas más importantes de la diabetes. Uno de los tratamientos que aún no se encuentra sistematizado es el uso de los apósitos de polihexametileno biguanida (PHMB) debido a que su uso en el tratamiento de heridas es reciente. Se presenta el caso de un paciente con una herida extensa en muñón de miembro pélvico, la cual fue manejada con apósitos de PHMB, presentando cierre completo en 11 semanas sin necesidad de cirugía. Actualmente se cuenta con poca evidencia científica acerca del impacto de estos apósitos en el tratamiento de heridas producidas por complicaciones de la diabetes; sin embargo, su empleo de forma rutinaria podría resultar satisfactorio en el cierre de heridas crónicas como lo demuestra este caso.

#### ABSTRACT

The diabetic foot has become one of the most important chronic complications of diabetes. One of the treatments that has not yet been systematized is the use of polyhexamethylene biguanide dressings because their use in the treatment of wounds is recent. We present the case of a patient with an extensive wound on the stump of the pelvic limb which was managed with polyhexamethylene biguanide dressings, presenting complete closure in 11 weeks without the need for surgery. Currently there is little scientific evidence about the impact of these dressings in the treatment of wounds caused by complications of diabetes, however their use routinely could be satisfactory in the closure of chronic wounds, as shown in this case.

## INTRODUCCIÓN

Una de las complicaciones crónicas que en la actualidad se considera un problema de salud pública es el pie diabético, debido a que repercute en la calidad de vida de las personas, provoca discapacidad, tiene un alto costo social, conlleva pérdidas económicas elevadas y requiere tratamiento especializado.<sup>1</sup> La prevalencia de pie diabético a nivel mundial varía de un 13% en América del Norte, con un promedio global de 6.4%. Esta prevalencia es mayor en hombres que en mujeres. En países de altos ingresos, la incidencia anual de úlceras en diabéticos es de

alrededor de 2%, al ser la causa más común de amputación no traumática. En países de medianos y bajos ingresos las amputaciones son incluso más comunes. En el 2007, la tercera parte del costo mundial para diabetes estuvo destinada al pie diabético. Además, el costo del manejo de pacientes con úlceras en los pies es 5.4 veces mayor que en aquellos sin pie diabético.<sup>2</sup>

En México, la Encuesta Nacional de Salud y Nutrición (ENSANUT) 2012 reveló que la proporción de úlceras fue de 7.2% y la de amputaciones fue de 2%. Al comparar estos porcentajes con los de 2016 se observa un incremento importante, debido a que la pro-

\* Cirujano General.  
‡ Médico adscrito al Servicio de Patología Quirúrgica Aguda.

Hospital General de México "Dr. Eduardo Liceaga". Servicio de Cirugía General.

Recibido: 25/08/2020  
Aceptado: 11/09/2021



**Citar como:** Martínez-Mejorada R, Ramírez-Guerrero OR, López-Romero SC, Gracida-Mancilla NI. Apósitos de polihexametileno biguanida en el tratamiento de una herida. Reporte de caso. Cir Gen. 2022; 44 (1): 29-33. <https://dx.doi.org/10.35366/109316>

porción de personas con úlceras fue de 9.1% y la de amputaciones fue de 5.5%.<sup>3</sup>

La prevención, detección oportuna y educación del paciente y sus familiares o cuidadores brinda la posibilidad de reducir el desarrollo de úlceras y amputaciones, así como de mantener la calidad de vida, funcionalidad y productividad de acuerdo a la edad de cada paciente. Las úlceras por pie diabético podrían prevenirse con una detección adecuada de factores de riesgo, clasificación y aplicación de medidas de prevención.<sup>4</sup> Hoy en día existen muchos instrumentos para evaluar las heridas; sin embargo, se deben utilizar aquellas que tengan la mayor cantidad de variables pronósticas en la curación, como: antecedentes de los pacientes, tamaño de la herida, tipo de tejido, exudados, dolor y signos de infección, además deberá ser fácil y rápida de usar.<sup>5</sup>

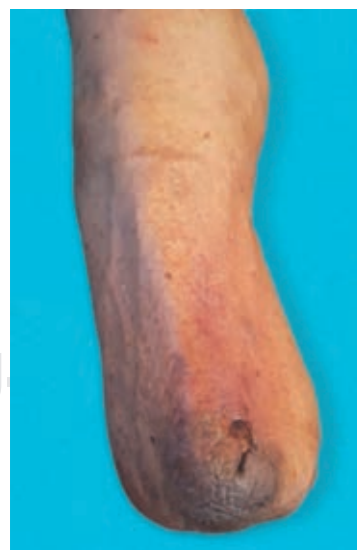El tratamiento implica vigilancia de las distintas etiologías e intervenciones de control con la finalidad de mejorar su pronóstico.<sup>6,7</sup> Entre las múltiples opciones terapéuticas destacan principalmente: el desbridamiento quirúrgico, el cual es la técnica más controlada y eficiente; y los apósitos que ofrecen una barrera contra las fuerzas externas y los contaminantes, además de promover la absorción de exudado alrededor de la úlcera.<sup>8</sup> Existe una variedad de apósitos disponibles junto con métodos más avanzados para acelerar la cicatrización de heridas;<sup>9,10</sup> de éstos, el prototipo más usado es el de polihexametileno biguanida (PHMB), también conocido como polihexanida, clasificado dentro de los apósitos bactericidas. Es un agente antiséptico y desinfectante que actúa sobre múltiples factores y disminuye la probabilidad de que las bacterias generen mecanismos de resistencia, tiene acción frente a varios patógenos, incluidos *Staphylococcus aureus*, *Escherichia coli*, *Pseudomonas* y *Candida albicans*, funciona también como una barrera que evita el ingreso de nuevos microorganismos en las heridas y disminuye los biofilms del lecho.<sup>11</sup>

En 2017, Mancini comprueba la eficiencia de un apósito de PHMB para disminuir la carga bacteriana en heridas. A los siete días el grupo de pacientes con tratamiento convencional tuvo de 21-40% de formación de tejido de granulación, mientras que los pacientes con PHMB tuvieron de 41-50%, en el mismo periodo.<sup>12</sup>

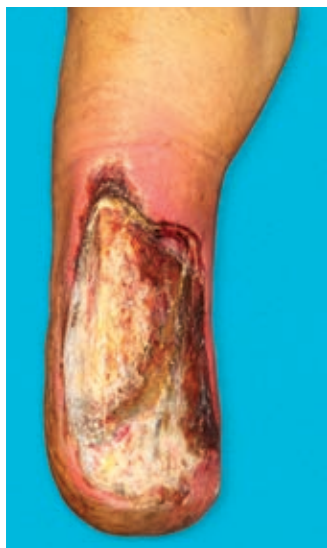## PRESENTACIÓN DEL CASO

Paciente masculino de 79 años, con antecedente de diabetes tipo 2 e hipertensión arterial de 35 años de evolución, con adecuado control. Cuenta con el precedente de amputación infracondílea por pie diabético en 2012, recibiendo rehabilitación durante dos años, siendo candidato a uso de prótesis.

En agosto de 2019, como consecuencia del traumatismo constante de la prótesis sobre el muñón desarrolla una úlcera (*Figura 1*), la cual evoluciona de manera desfavorable aumentando la isquemia y presentando necrosis de tejidos blandos y exposición de tibia (*Figura 2*); razón por la que se presenta al Servicio de Urgencias del Hospital General de México, atendido por el Servicio de Cirugía General, realizando ultrasonido Doppler con reporte de ausencia de flujo arterial distal en 90%, ameritando amputación supracondílea, la cual se llevó a cabo en noviembre de 2019 con los siguientes hallazgos: tejidos blandos sin presencia de infección ni edema, arteria y vena femoral ocluidas por placa de ateroma en 95% de su luz. Recibió antibioticoterapia con amoxicilina/clavulanato 875/125 mg por siete días cada 12 horas. Es egresado al noveno día postquirúrgico; dos semanas después el paciente acude a consulta de seguimiento,

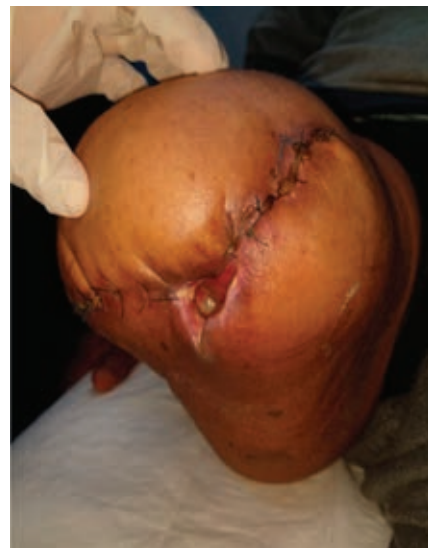

*Figura 1: Úlcera superficial.*

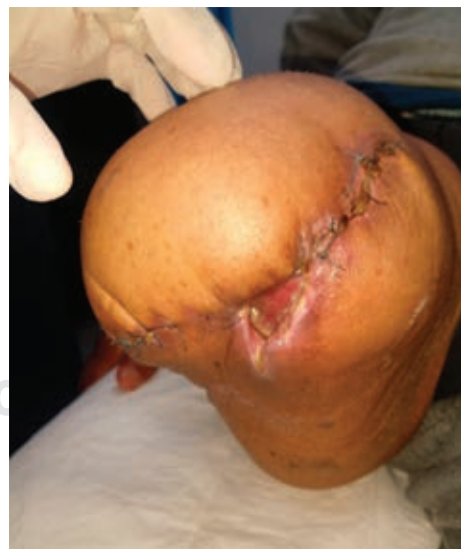

**Figura 2:** Exposición de tibia y necrosis tisular.

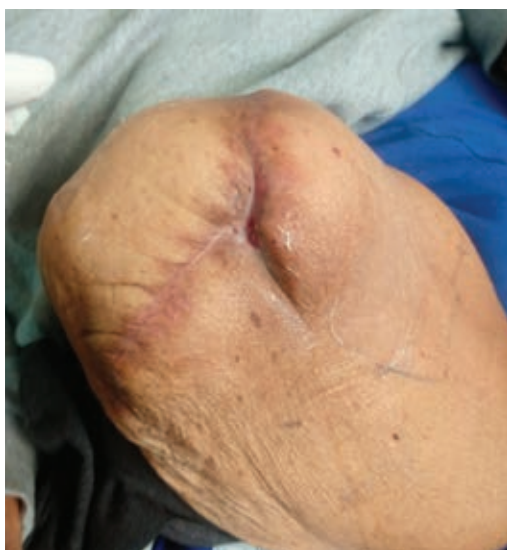evidenciándose un aumento importante de volumen en el muñón, eritema e incremento de la temperatura local, bordes de la herida quirúrgica macerados y escasas natas de fibrina; se realiza radiografía del muslo, encontrando imágenes sugestivas de gas, por lo que se decide retiro de sutura de forma parcial, drenando 800 cm<sup>3</sup> de líquido seroso, no fétido y presencia de tres trayectos, el mayor de ellos en el compartimento anteromedial del muslo de aproximadamente 15 × 8 × 8 cm (Figura 3). Se realiza toma de cultivo de herida basal sin desarrollo. Por consulta externa se comienzan curaciones mediante irrigación con solución fisiológica al 0.9% durante dos semanas, sin lograr un cierre adecuado; razón por la que se decide implementar manejo con apósitos de PHMB, los cuales se interiorizan en los trayectos, ocupando la totalidad del espacio muerto hasta el borde externo de la herida con previa técnica aséptica (jabón quirúrgico y solución salina estéril), además de desbridar natas de fibrina de los bordes, así como tejido desvitalizado con bisturí; se realizó cambio de los apósitos cada cinco días, observando durante cada curación el cierre de los trayectos con formación de tejido de granulación en dirección proximal a distal; a las cuatro semanas de tratamiento se observó una reducción de 60% del tamaño de la herida



**Figura 3:** Dehiscencia de la herida quirúrgica, múltiples trayectos que abarcan fascia muscular.



**Figura 4:** Granulación de la herida a las cuatro semanas de tratamiento con polihexametileno biguanida.



*Figura 5: Cierre de la herida a la semana ocho.*

## DISCUSIÓN

El caso reportado trata de una herida profunda no infectada, la cual se extiende más allá de la fascia; no contamos con literatura en la que se haya implementado la terapéutica con PHMB en pacientes con estas características, aunque sí se ha descrito su uso en heridas superficiales. A pesar de que existen guías nacionales e internacionales, es poca la evidencia acerca de los cuidados rutinarios. El tiempo promedio para sanar una herida superficial por pie diabético sin cirugía es aproximadamente de 12 semanas, se habla de éxito en la curación de la herida cuando ésta reduce su área por lo menos a 50% de su tamaño inicial durante cuatro semanas de tratamiento.

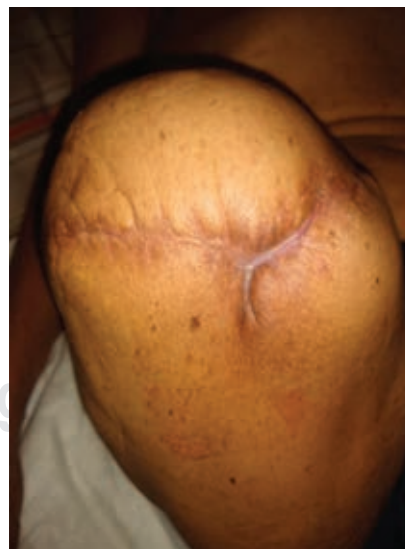
En su estudio, Elraiyah T menciona que el desbridamiento quirúrgico versus manejo convencional con apósitos simples reportó una tasa de curación de 95% en el grupo quirúrgico,<sup>13</sup> en comparación con 79.2% del grupo con apósitos. En relación con el caso que presentamos, el cierre completo se llevó a cabo en un periodo de 11 semanas, además de que a las cuatro semanas de instaurarse el tratamiento el paciente presentó una disminución en el tamaño de la herida de 60%; cabe destacar que en nuestro caso combinamos ambas técnicas para mejorar las características de la herida.

En cuanto a los días de curación, el grupo quirúrgico en el estudio de Elraiyah T tuvo un tiempo de curación de  $46 \pm 39$  días, el grupo convencional de  $129 \pm 86$  días; en nuestro caso el cierre total de la herida se completó en aproximadamente 75 días.<sup>13</sup>

En el estudio de Sibbald RC, en 2011, utilizaron una población y metodología similar a nuestro caso, y a las cuatro semanas se encontró que en el grupo con PHMB la disminución media de la superficie de la herida fue de 35% contra 28% del grupo control; en el caso de nuestro paciente, los resultados apoyan a sus conclusiones debido a que se observó que el cierre de la herida fue de 60% a las cuatro semanas y se presentó una epitelización de 100% a las 11 semanas.<sup>14</sup>

No se identificó infección en nuestro caso posterior al tratamiento, en comparación con el reporte de Elraiyah T que encontró hasta 12.5% en el grupo de colocación de apósitos, aunque ninguno de sus resultados fue estadísticamente significativo.

Los apósitos con PHMB son una buena alternativa para el tratamiento de las heridas por pie diabético, utilizadas de forma conjunta con la antibioticoterapia empírica y con curaciones convencionales. En el caso que presentamos, se observó disminución y cierre completo de



*Figura 6: Epitelización completa de la herida a las 11 semanas.*

la herida, disminución de foco infeccioso y necesidad de reintervención quirúrgica, remodelación del muñón o incluso elevación del nivel de amputación con la utilización de PHMB, lo que se traduce en mejoría de la calidad de vida del paciente, evitando los riesgos y trauma inherentes a los procedimientos quirúrgicos, así como disminución de los costos, ya que el costo total de la terapia empleada fue de tan sólo 74 pesos mexicanos.

Tras lo observado en este caso y en la literatura sobre los beneficios en el tratamiento con PHMB para pacientes con pie diabético, se sugiere continuar investigando acerca del tema, desarrollando un protocolo de investigación multidisciplinario e incluyendo una población significativa para aumentar el nivel de evidencia científica para así continuar con el desarrollo y conocimiento científico.

### AGRADECIMIENTOS

El autor reconoce la cooperación de personas e instituciones que ayudaron a las investigaciones, así como a los que contribuyeron en la revisión y redacción del manuscrito del artículo.

### REFERENCIAS

1. Medvetzky L, Poggio L. Prevención y cuidados del pie en personal con diabetes. Ministerio de Salud. 2017; 1-57.
2. Han CN, Kirigia J, Mbanya JC, Ogurstova K, Guariguata L, Rathmann W. IDF Diabetes Atlas, 8th ed. International Diabetes Federation, 2017, 1-150.
3. Narro-Robles J, Meljem-Moctezuma J, Kuri-Morales PA, Velasco-González MG, Mondragón-Kalb M, Ancer-Rodríguez J. Encuesta Nacional de Salud y Nutrición de Medio Camino 2016. Inst Nac Salud Pública. 2016; 2016-1-151.
4. Prevención, diagnóstico, tratamiento y rehabilitación del pie diabético. Guía de Práctica Clínica: Evidencias y Recomendaciones. México, CENETEC; 2020 [Fecha de Consulta]. Disponible en: <http://www.cenetecdifusion.com/CMGPC/GPC-SS-005-20/ER.pdf>
5. Greatrex-White S, Moxey H. Wound assessment tools and nurses' needs: an evaluation study. *Int Wound J*. 2015; 12: 293-301.

6. Maremanda VD, Gowda DV, Shanmukha K, Raghunandan HV, Reddy P. Complications and risk management of diabetic foot ulcer: a review. *J Sci Innov Res*. 2014; 3: 363-371.
7. Lavery LA, Davis KE, Berriman SJ, Braun L, Nichols A, Kim PJ, et al. WHS guidelines update: Diabetic foot ulcer treatment guidelines. *Wound Repair Regen*. 2016; 24: 112-126.
8. Lim JZM, Ng NSL, Thomas C. Prevention and treatment of diabetic foot ulcers. *J R Soc Med*. 2017; 110: 104-109.
9. Bermúdez S, Herrera M, Hochman A, Moreno H, Mosca I, Rodríguez M, et al. Consenso sobre cicatrización de heridas. Sociedad Argentina de Dermatología. 2007, 1-41.
10. Narro-Robles J, Velasco-Gonzalez MG, Meljem-Moctezuma J, Kuri-Morales PA, Mondragón-Kalb P, Ancer-Rodríguez J, et al. Manual Clínico para la estandarización del cuidado y tratamiento a pacientes con heridas agudas y crónicas. Dirección General de Calidad y Educación en Salud. 2013, 1-96.
11. Hurlow J. The benefits of using polyhexamethylene biguanide in wound care. *Community Wound Care*. 2017; Suppl 3: S16-S18.
12. Mancini S, Cuomo R, Poggialini M, D'Aniello C, Botta G. Autolytic debridement and management of bacterial load with an occlusive hydroactive dressing impregnated with polyhexamethylene biguanide. *Acta Biomed*. 2018; 88: 409.
13. Elraiyah T, Domeq JP, Prutsky G. A systematic review and meta-analysis of debridement methods for chronic diabetic foot ulcers. *J Vasc Surg*. 2016; 63: 375-455.
14. Sibbald RG, Coutts P, Woo KY. Reduction of bacterial burden and pain in chronic wounds using a new polyhexamethylene biguanide antimicrobial foam dressing-clinical trial results. *Adv Skin Wound Care*. 2011; 24: 78-84.

**Consideraciones y responsabilidad ética:** los autores declaran que siguieron los protocolos de su centro de trabajo sobre la publicación de datos de pacientes, resguardando su derecho a la privacidad mediante la confidencialidad de sus datos.

**Financiamiento:** no se recibió apoyo financiero para la realización de este trabajo.

**Conflicto de intereses:** los autores declaran que no existe ningún conflicto de intereses en la realización del trabajo.

#### Correspondencia:

**Roberto Martínez-Mejorada**

**E-mail:** robmed10@gmail.com