

# Perforación del colon sigmoideas secundaria a migración de endoprótesis biliar. Reporte de un caso

## *Sigmoid colon perforation secondary to migration of a biliary endoprosthesis. A case report*

Miguel A Osorio-Navarrete,\* Erik Ruiz-Casanova,\*  
Rodrigo Urbina-Chapoy,\* Rubén Rodrigo Lozano-Salazar\*

### Palabras clave:

endoprótesis biliar, perforación colónica, divertículo sigmoideo, complicaciones por *stent* biliar, reporte de caso.

### Keywords:

*biliary stent, sigmoid colon perforation, sigmoid diverticulum, biliary stent complications, case report.*

### RESUMEN

La endoprótesis es una modalidad terapéutica bien aceptada para numerosas enfermedades de la vía biliar. La migración distal es una complicación rara que puede llevar a complicaciones graves. En 1996 se reportó la primera perforación del colon izquierdo secundario a una prótesis biliar plástica, y desde entonces se han reportado cuarenta casos más. Presentamos el caso de una paciente que desarrolló un abdomen agudo trece meses después de la colocación de una endoprótesis. Durante la cirugía se localizó la prótesis a través de un divertículo en el colon sigmoideas. Se realizó un cierre primario, con un desenlace clínico adecuado, conveniente evolución y egreso por mejoría, así como un seguimiento externo apropiado.

### ABSTRACT

*Endoprosthesis are an accepted therapy for several diseases of the biliary tract. Distal migration is a rare complication that can lead to serious complications. In 1996, the first case of a left colon perforation due to a plastic biliary stent was reported, and since then, 40 more cases were reported. We present one case of a patient with acute abdominal pain thirteen months after a placement of a plastic stent. At surgery we found the stent through a diverticulum in the sigmoid colon. A primary repair was performed, with an adequate clinical outcome.*

## INTRODUCCIÓN

El empleo de las endoprótesis para el manejo de la patología de la vía biliar fue descrito en 1980 y desde entonces su utilización se ha convertido en una terapia aceptada para diferentes enfermedades, tanto benignas como malignas de la vía biliar.<sup>1</sup> Una de las complicaciones descritas en relación con la colocación de las prótesis, sobre todo de las plásticas, es la migración, la cual puede ser tanto proximal como distal y que ocurre en 3 a 8% de los pacientes.<sup>2,3</sup> Aunque la migración distal en el tracto gastrointestinal es seguida por la expulsión espontánea de la endoprótesis junto con las

heces en la mayoría de los casos, puede dar lugar a complicaciones severas, tales como perforación, abscesos, sepsis y desarrollo de fístulas.<sup>4</sup>

El primer reporte de una endoprótesis biliar que migró al colon izquierdo y causó una perforación apareció en 1996 y la primera revisión acerca de endoprótesis migradas con perforación al colon izquierdo se publicó en 2007, en la que se describe un caso y se reportan 11 más.<sup>5</sup> Para el 2014, sólo existían 25 casos reportados en la literatura inglesa de endoprótesis biliares migradas al colon,<sup>6</sup> y en la gran mayoría de los casos la perforación ocurrió con mayor frecuencia en un divertículo del colon sigmoideas.

\* Servicio de Cirugía General. Hospital Regional de Alta Especialidad de la Península de Yucatán. Mérida, Yucatán, México.

Recibido: 06/04/2021  
Aceptado: 15/11/2022

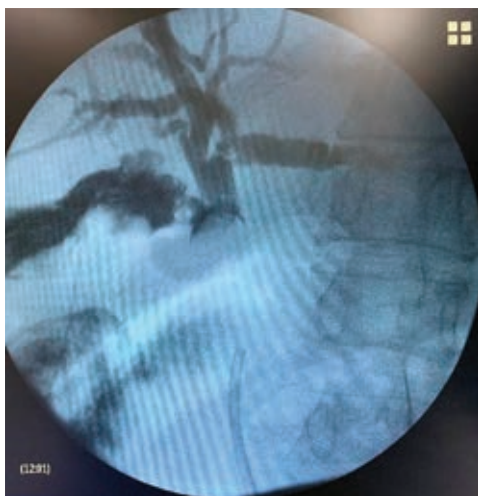

**Citar como:** Osorio-Navarrete MA, Ruiz-Casanova E, Urbina-Chapoy R, Lozano-Salazar RR. Perforación del colon sigmoideas secundaria a migración de endoprótesis biliar. Reporte de un caso. *Cir Gen.* 2022; 44 (1): 50-54. <https://dx.doi.org/10.35366/109320>

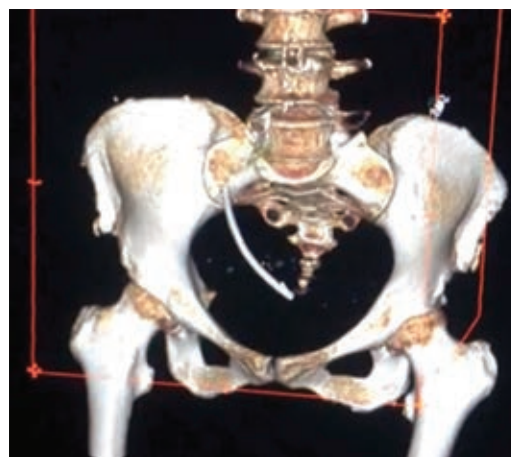
Este es el reporte de una paciente con una endoprótesis biliar plástica tipo Ámsterdam que migró de manera accidental al colon sigmoideas, y que causó una perforación libre que fue manejada con cirugía sin necesidad de colostomía.

### PRESENTACIÓN DEL CASO

Mujer de 72 años ingresada en nuestro hospital con diagnóstico de síndrome de Mirizzi. Se realizó una colangiopancreatografía retrógrada endoscópica (CPRE) y la colocación de endoprótesis biliar tipo Ámsterdam de 10 Fr y 10 cm de longitud, en otro hospital. Se intentó una colecistectomía laparoscópica de manera programada, pero debido al proceso inflamatorio severo, se decidió realizar una conversión a colecistectomía abierta. Realizamos una colangiografía transcística, que identificó un defecto de llenado en colédoco (*Figura 1*). Realizamos coledocotomía, se extrajo el cálculo del colédoco sin necesidad de movilizar la endoprótesis y se practicó una colecistectomía subtotal fenestrada. Se colocó un drenaje a succión cerrada en el espacio subhepático. La paciente desarrolló una fístula biliar de bajo gasto, que se resolvió satisfactoriamente de manera ambulatoria sin necesidad de algún manejo específico. A los



*Figura 1: Colangiografía transcística. Se aprecia el defecto de llenado a nivel del conducto colédoco, compatible con síndrome de Mirizzi. Se puede apreciar la endoprótesis distal al sitio de obstrucción.*



*Figura 2: Reconstrucción tridimensional de una tomografía computarizada que muestra una opacidad tubular de alta densidad, a la izquierda de la línea media, compatible con una endoprótesis biliar a nivel del colon sigmoideas.*

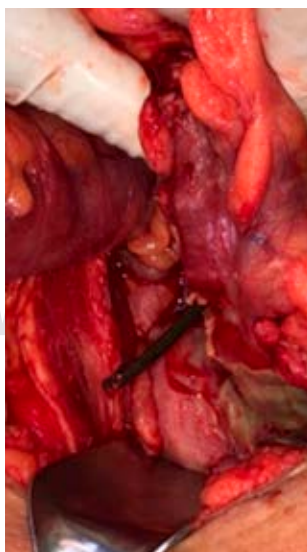15 días se retiró el drenaje, se inició manejo con ácido ursodesoxicólico a 15 mg/kg por vía oral y se solicitó un ultrasonido abdominal, el cual se realizó hasta seis meses después, éste mostró la vía biliar intra y extrahepática de calibre normal, sin otras alteraciones; la prótesis no se visualizó a nivel de la vía biliar. Las pruebas de funcionamiento hepático (PFH) mostraron una disminución de los niveles de transaminasas con respecto al preoperatorio, con aspartato aminotransferasa (AST) 24 U/l versus 35 U/l, alanino amino transferasa (ALT) 28 U/l versus 23 U/l, y fosfatasa alcalina (FA) 111 U/l versus 275 U/l sin alcanzar niveles normales, y la  $\gamma$ -glutamil transferasa en 108 U/l. No se tomó ninguna otra acción.

La paciente acudió tres meses después a la consulta con datos clínicos de diverticulitis leve. Las pruebas de laboratorio fueron normales, incluso con mejoría en las PFH. Un médico externo al hospital había iniciado manejo con trimetoprima-sulfametoxazol por vía oral en dosis no especificada. Se continuó el antibiótico para completar siete días.

Dos meses después, la paciente acude nuevamente por presentar dolor abdominal agudo. La encontramos con signos de peritonitis localizada en cuadrante inferior izquierdo del abdomen. Las pruebas de laboratorio mos-

traron leucocitos  $16.8 \times 10^3/\mu\text{l}$ , lactato sérico 2.5 mmol/l y deshidrogenasa láctica 611 U/l. Se realizó tomografía computarizada abdominopélvica que mostró hallazgos sugerentes de diverticulitis complicada con perforación, junto con la presencia de una imagen tubular hiperdensa de aproximadamente  $90 \times 5$  mm a este nivel (*Figura 2*).

La paciente fue sometida a laparotomía exploradora, se encontró una perforación de un centímetro de diámetro a través de un divertículo del colon sigmoides secundario a la endoprótesis (*Figura 3*), y múltiples divertículos de sigmoides no complicados. Se extrajo la endoprótesis, se desbridaron los bordes intestinales de tejido sano y se realizó el cierre primario en dos planos, el interno por medio de sutura continua con poliglactina 910 calibre 3-0 y el externo a través de puntos tipo Lembert con seda calibre 3-0. No se evidenció peritonitis localizada o generalizada, pero de cualquier manera se colocó un drenaje de succión cerrada calibre 12 Fr, abocado a corredera parietocólica y pelvis. La evolución postoperatoria transcurrió sin incidentes, se administró ceftriaxona 2 mg cada 24 horas por vía intravenosa y metronidazol 500 mg cada ocho horas; la paciente egresó al cuarto día del postoperatorio, con indicación de cumplir cinco días más de metronidazol 500 mg cada ocho horas por vía oral.



**Figura 3:**  
La endoprótesis se observa a nivel del borde antimesentérico del colon sigmoides.

## DISCUSIÓN

En nuestro medio, los endoscopistas utilizan con mayor frecuencia endoprótesis biliares plásticas. Los pacientes que portan estas prótesis requieren un seguimiento estrecho para un retiro temprano o un cambio periódico, con el fin de evitar una obstrucción, ruptura, infección o migración. Se recomienda realizar el cambio cada tres meses, aunque este lapso puede ser extendido hasta seis meses.

Se ha observado que la migración ocurre más frecuentemente con las prótesis plásticas que con las metálicas. La migración distal de las endoprótesis tiene una incidencia variable que va de 4 a 8%.<sup>2,3,7</sup> La migración distal es más frecuente en casos de estenosis benignas de la vía biliar, posiblemente debido a que al desaparecer el proceso inflamatorio y el edema de la mucosa de la vía biliar se favorece la migración.<sup>4</sup>

El sitio más frecuente de localización de la migración distal es el duodeno, la mayoría de las prótesis que migran distalmente pasan a través de la luz intestinal sin complicaciones y son evacuadas con las heces. En raras ocasiones, las prótesis no tienen un paso normal a través del tubo digestivo y se clavan en la pared intestinal, lo que da lugar a una serie de complicaciones; se considera que las causas más frecuentes de impactación son la presencia de irregularidades de la pared intestinal o la presencia de mecanismos de fijación del mismo intestino, tales como el ligamento de Treitz, hernias paraestomales, hernias ventrales, adherencias postquirúrgicas y divertículos colónicos. La mayoría de las complicaciones asociadas a migración de endoprótesis han ocurrido con prótesis rectas y esto se atribuye a la presencia de los alerones de retención externos, los cuales ocasionan una adhesión más fácil a la pared del intestino, con necrosis por presión subsecuente y perforación intestinal.<sup>4</sup>

Uno de los primeros estudios retrospectivos que buscó la ocurrencia de migración de prótesis y los factores de riesgo fue hecho por Johanson y colaboradores, se trató de un estudio retrospectivo de una sola institución en un periodo de cuatro años. En 322 prótesis, encontraron 16 casos de migración proximal con una tasa de 4.9% (95% intervalo de confianza

[IC], 3.1 a 8.5%) y 19 migraciones distales con una tasa de 5.9% (IC 95%, 3.9 a 9.2%).<sup>2</sup>

En otro estudio realizado por Katsinelos y colegas, ellos revisaron la experiencia de tres centros de referencia en Grecia acerca de la migración de endoprótesis. En el periodo de estudio se colocaron 378 prótesis biliares, 57.4% por causas malignas y 42.6% por causas benignas. Sólo 51 (13.5%) prótesis migraron y 30 (58.8%) de ellas lo hicieron de manera distal, para una tasa global de migración de 7.9%. Los pacientes con migración tuvieron sintomatología de colangitis o ictericia, mientras que 13 (43%) de los pacientes con migración distal permanecieron asintomáticos. En esta serie no se describieron perforaciones colónicas,

solamente tres pacientes con impactación de la prótesis a nivel de la válvula ileocecal.<sup>7</sup>

En otro estudio de un centro de referencia, se colocaron 524 prótesis plásticas en 353 pacientes en un periodo de 15 meses. La tasa global de migración fue de 8.58%; 21 pacientes tuvieron migración distal, para una tasa de migración distal de 4.0%. La frecuencia de migración fue significativamente más alta en estenosis benignas que en las malignas (13.7 versus 5.3%,  $p = 0.001$ ).<sup>3</sup> Al igual que en el estudio previo, no ocurrieron complicaciones gastrointestinales graves.<sup>7</sup> Nuestra explicación es que una política de vigilancia estrecha es llevada a cabo en estos centros de referencia, por lo que se espera una morbilidad baja de esta manera.

En un estudio retrospectivo reciente de Yuan y colaboradores, se trataron de determinar los factores de riesgo para la migración distal en las prótesis plásticas y las lesiones duodenales. Estudiaron 248 pacientes con 402 CPRE y encontraron que la presencia de una estenosis biliar benigna y la longitud de la prótesis, por encima del extremo proximal de la estenosis, fueron factores determinantes para la migración distal; además, detectaron 25 casos de migración distal, para una tasa de 6.2%<sup>8</sup> (Tabla 1).

De los 42 casos reportados hasta ahora en la literatura, sólo seis casos han sido tratados con

**Tabla 1: Incidencia en la literatura de migración distal de endoprótesis biliar.**

Autor	Pacientes (N)	Migración distal (N)	Incidencia (%)
Johanson <sup>2</sup>	378	19	5.9
Katsinelos <sup>7</sup>	378	30	7.9
Arhan <sup>3</sup>	524	21	4.0
Yuan <sup>8</sup>	402	25	6.2

**Tabla 2: Casos tratados con cierre primario.**

Autor	Edad	Sexo	Diagnóstico	Estenosis biliar benigna	Sitio de perforación	Perforación en divertículo	Muerte
Lenzo <sup>9</sup>	82	Femenino	Colangitis Coledocolitiasis	No	Sigmoideas	Sí	No
Storkson <sup>14*</sup>	86	Masculino	Síndrome de Lemmel	No	Sigmoideas	No	No
Senosiáin <sup>10</sup>	80	Femenino	Colangitis Coledocolitiasis	No	Sigmoideas	No	No
De Andrés <sup>11</sup>	70	Masculino	Coledocolitiasis	No	Sigmoideas	Sí	No
Marcos <sup>12</sup>	65	Femenino	Coledocolitiasis	No	Sigmoideas	Sí	No
Ponce <sup>13</sup>	65	Masculino	Coledocolitiasis	No	Unión Rectosigmoidea	No	No
Osorio <sup>‡</sup>	72	Femenino	Síndrome de Mirizzi	No	Sigmoideas	Sí	No

\* Caso tratado por laparoscopia. ‡ Caso actual.



cierre primario,<sup>9-13</sup> tal como en nuestro caso, y un caso fue realizado por laparoscopia.<sup>14</sup> El cierre primario puede ser llevado a cabo cuando se realiza un diagnóstico temprano o cuando hay un alto índice de sospecha. Ninguno de los pacientes tratados con cierre primario tuvo un desenlace fatal (Tabla 2).

## CONCLUSIONES

La migración distal al colon de una endoprótesis biliar es un evento médico con una incidencia baja, pero la mayoría ocurren sin incidencias; sin embargo, pueden llevar a complicaciones peligrosas.

La perforación del colon sigmoideas secundaria a la migración de una prótesis biliar es una complicación rara. Se debe de sospechar en la evaluación de un paciente con dolor abdominal agudo y con antecedente de realización de una CPRE. Se recomienda cirugía temprana para evitar complicaciones potencialmente peligrosas que pueden llevar a la muerte y, si se confirma la perforación debido a la prótesis, se puede realizar un cierre primario para evitar una resección colónica o la realización de un estoma, si es que las condiciones clínicas del paciente lo permiten.

Los pacientes con estenosis benignas de la vía biliar tienen una frecuencia más alta de migración distal, mientras que los pacientes con cirugías previas, hernias de pared, estomas y enfermedad diverticular del colon se encuentran en riesgo de desarrollar complicaciones secundarias a la migración distal de las endoprótesis.

## REFERENCIAS

1. Krishnamoorthi R, Jayaraj M, Kozarek R. Endoscopic stents for the biliary tree and pancreas. *Curr Treat Options Gastro*. 2017; 15: 397-415.
2. Johanson JF, Schmalz MJ, Geenen JE. Incidence and risk factors for biliary and pancreatic stent migration. *Gastrointest Endosc*. 1992; 38: 341-346.
3. Arhan M, Odemis B, Parlak E, Ertugrul I, Basar O. Migration of biliary plastic stents: experience of a tertiary center. *Surg Endosc*. 2009; 23: 769-775.
4. Bagul A, Pollard C, Dennison AR. A review of problems following insertion of biliary stents illustrated by an unusual complication. *Ann R Coll Surg Engl*. 2010; 92: 1-5.

5. Namdar T, Raffel AM, Topp SA, Namdar L, Alldinger I, Schmitt M, et al. Complications and treatment of migrated biliary endoprotheses: a review of the literature. *World J Gastroenterol*. 2007; 13: 5397-5399.
6. Chittleborough, TJ, Mgaith, S, Kirkby, B, Zakon, J. Remove the migrated stent: sigmoid colon perforation from migrated biliary stent. *ANZ Journal of Surgery*. 2014; 86: 947-948.
7. Katsinelos P, Kountouras J, Paroutoglou G, Chatzimavroudis G, Paikos D, Zavos C, et al. Migration of plastic biliary stents and endoscopic retrieval. An experience of three referral centers. *Surg Laparosc Endosc Percutan Tech*. 2009; 19: 217-221.
8. Yuan XL, Ye LS, Liu Q, Wu CC, Liu W, Zeng XH, et al. Risk factors for distal migration of biliary plastic stents and related duodenal injury. *Surg Endosc*. 2020; 34: 1722-1728.
9. Lenzo NP, Garas G. Biliary stent migration with colonic diverticular perforation. *Gastrointest Endosc*. 1998; 47: 543-544.
10. Senosiáin M, Senent C, Nogales O, Hernando A, González-Asanza C, Menchén P. Perforación de sigma secundaria a una migración espontánea de una prótesis biliar plástica. *Gastroenterol Hepatol*. 2008; 31: 317.
11. De Andrés B, Moreno F, Legido P, Rabadán J, Beltrán-de-Heredia J. Perforación diverticular sigmoidea secundaria a la migración de endoprótesis biliar plástica. *Rev Chil Cir*. 2013; 65: 346-350.
12. Marcos P, Capelão G, Atalaia-Martins C, Clara P, Eliseu L, Vasconcelos H. Sigmoid perforation by a migrated plastic biliary stent. *GE Port J Gastroenterol*. 2020; 27: 215-218.
13. Ponce-Villar U, Peiró-Monzó F, Seguí-Gregori J. Perforación de sigma secundaria a migración de prótesis biliar. *Rev Cub Cir*. 2020; 59: 1-10.
14. Storkson RH, Edwin B, Reiertsen O, Faerden AE, Sortland O, Rosseland AR. Gut perforation caused by biliary endoprosthesis. *Endoscopy*. 2000; 32: 87-89.

**Financiamiento:** no requirió financiamiento.

**Conflicto de intereses:** los autores confirman que no tienen conflicto de intereses en relación con la información publicada en este artículo.

**Confidencialidad de los datos:** los autores declaran que han seguido los protocolos de su centro de trabajo sobre la publicación de datos de pacientes.

**Derecho a la privacidad y consentimiento informado:** los autores declaran que en este artículo no aparecen datos de pacientes.

**Correspondencia:**

**Rubén Rodrigo Lozano-Salazar**

**E-mail:** pancreas.rr@gmail.com