

# Enfoque endoscópico subcutáneo para la reparación de hernias ventrales con plicatura concurrente de diástasis de los rectos

## Subcutaneous endoscopic approach for ventral hernia repair

Diego A Díaz,\* Alberto C Gordillo,‡ Diego F Viteri,‡ Jhony A Delgado\*

### Palabras clave:

diástasis de los rectos, hernia ventral, plicatura de la diástasis, endoscópico.

### Keywords:

diastasis of rectus, ventral hernia, diastasis plication, endoscopic.

### RESUMEN

**Introducción:** la diástasis de los rectos es una debilidad de la línea alba debida a una laxitud en la aponeurosis que podría asociarse a hernias de la pared abdominal. Cuando ambas están presentes deben resolverse quirúrgicamente. **Objetivos:** describir una técnica mínimamente invasiva subcutánea para la reparación de hernias ventrales con plicatura concurrente de diástasis de los rectos. **Material y métodos:** ésta es una serie de casos de siete pacientes entre enero de 2019 y junio de 2020 que se sometieron a una reparación de hernias ventrales subcutáneas endoscópicas con plicatura concurrente de diástasis de los rectos. **Resultados:** el procedimiento se realizó en siete pacientes, cinco hombres y dos mujeres, edad media de 57.6 (38-70) años, índice de masa corporal (IMC) medio de 26.7. Media de tiempo operatorio de 174 (110-190) minutos. Estancia hospitalaria dos días. Media del tamaño de los defectos 1.8 (1-2) cm, la media del tamaño de la diástasis 3.5 (3-4) cm. A las dos semanas no se reportaron complicaciones postoperatorias (seroma, infección, hematoma). El seguimiento a mediano plazo (15 meses) no se ha reportado recidivas. **Conclusiones:** la técnica endoscópica subcutánea es una alternativa segura, reproducible y efectiva para pacientes con hernias ventrales asociadas con diástasis de los rectos.

### ABSTRACT

**Introduction:** diastasis of the rectum is a weakness of the alba line due to a lax aponeurosis with hernias of the abdominal wall. When both are present, they must be resolved surgically. **Objectives:** to describe a minimally invasive subcutaneous techniques for the repair of ventral hernias with concurrent diastasis plication of the rectum. **Material and methods:** this is a case series of seven patients between January 2019 to June 2020 who underwent endoscopic subcutaneous ventral repair with current diastasis plication of the rectum. **Results:** the procedure was performed in seven patients, five men and two women, mean age 57.6 (38-70) years; mean body mass index (BMI) 26.7. Average operating time of 174 (110-190) minutes. Hospital stay two days. Mean size of defects 1.8 (1-2) cm, mean size of diastasis 3.5 (3-4) cm. At two weeks, no post operatory complications were reported (seroma, infection, hematoma). Follow up in the medium term (15 months) has not reported recurrences. **Conclusions:** the subcutaneous endoscopic technique is a safe, reproducible and effective alternative for patients with ventral hernias associated with diastasis of the rectum.

\* Médico postgradista de Cirugía General R4, Pontificia Universidad Católica del Ecuador (PUCE).  
‡ Médico Tratante de Cirugía General.

Hospital Quito No. 1 de la Policía Nacional, Quito, Ecuador.

Recibido: 16/05/2020  
Aceptado: 23/12/2022



## INTRODUCCIÓN

La diástasis de los rectos (DR) es causada por la reducción de las fibras entrecruzadas que forman la línea alba de la pared abdominal con aumento de la longitud de éstas, generando una separación de ambas aponeurosis de los músculos rectos abdominales. Debido a esta

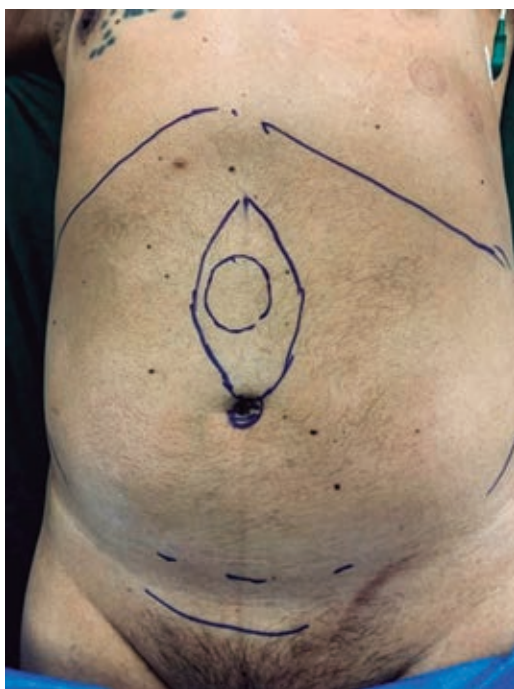separación puede presentar una laxitud en la aponeurosis que podría asociarse con hernias de la pared abdominal.<sup>1,2</sup> Se define como la separación de los bordes musculares de la línea media mayor de 2.2 cm,<sup>2</sup> no es una condición poco frecuente y se presenta con más a menudo en mujeres.<sup>3</sup> La diástasis por sí sola no está asociada a síntomas como dolor, molestias

**Citar como:** Díaz DA, Gordillo AC, Viteri DF, Delgado JA. Enfoque endoscópico subcutáneo para la reparación de hernias ventrales con plicatura concurrente de diástasis de los rectos. Cir Gen. 2022; 44 (2): 67-72. <https://dx.doi.org/10.35366/109714>

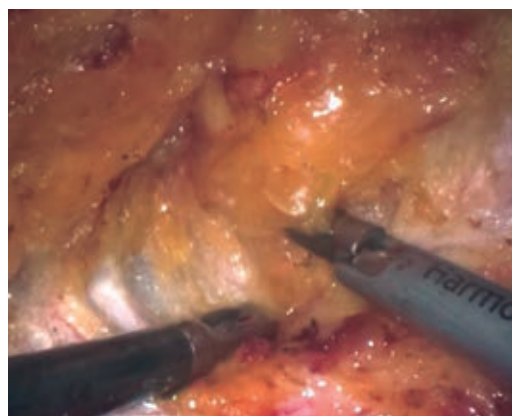
o algún tipo de complicación, la principal queja es estética. En la actualidad no existe un consenso sobre el tipo de abordaje para la reparación quirúrgica de DR; sin embargo, al estar asociada con hernias de la línea media, la corrección de ambas patologías podría ser la mejor indicación.<sup>2</sup>

Diferentes enfoques quirúrgicos se han descrito para el tratamiento de la DR con o sin hernias de la línea media para pacientes con exceso de piel o pérdida excesiva de peso, la cirugía abierta, la laparoplastia o laparoabdominoplastia con dermolipectomía es la mejor opción.<sup>4</sup> Sin embargo, para pacientes sin exceso de piel una cicatriz de una incisión grande cutánea puede dar un resultado estético desfavorable.<sup>5</sup> Se han descrito técnicas mínimamente invasivas que detallan la plicatura de los rectos y la reparación de hernias de la línea media con colocación de mallas.<sup>6</sup>

El objetivo de este estudio fue describir una técnica mínimamente invasiva subcutánea para la reparación de hernias ventrales con plicatura concurrente de diástasis de los rectos.



**Figura 1:** Imagen del marcado de los defectos herniarios y del tamaño de la diástasis de los rectos y posicionamiento de los puertos endoscópicos.



**Figura 2:** Disección del tejido celular subcutáneo separándolo de la aponeurosis anterior de los rectos con tijera armónica.

## MATERIAL Y MÉTODOS

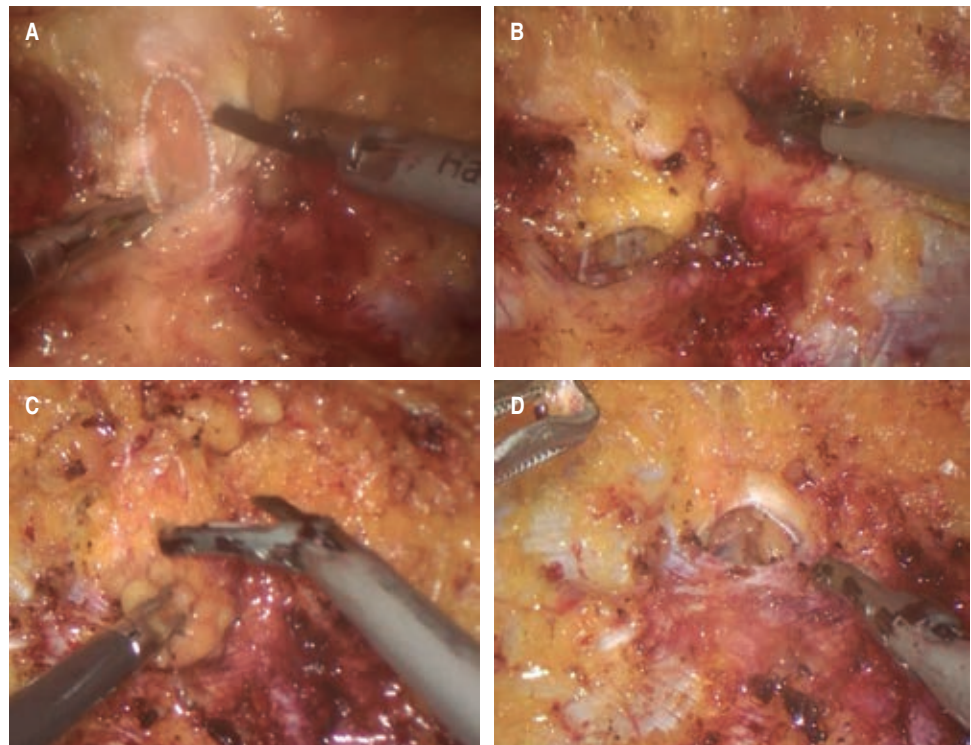
Ésta es una serie de casos en el Hospital Quito No. 1 de la Policía Nacional servicio de cirugía general, de siete pacientes entre enero de 2019 y junio 2020 que se sometieron a una reparación de hernias ventrales subcutáneas endoscópicas con colocación de malla de polipropileno en el espacio preperitoneal con plicatura concurrente de diástasis de los rectos. El procedimiento se indicó para pacientes con hernias ventrales primarias con diástasis concomitante de los rectos. Se excluyeron a pacientes con obesidad y/o exceso de piel, antecedentes de abdominoplastia y coagulopatías.

### Técnica quirúrgica

Se coloca al paciente en decúbito dorsal en posición de litotomía extendida bajo efectos de anestesia general. Se marcan los límites hasta dónde se va a extender la disección (*Figura 1*). Se realiza una incisión transversal de 1.5 a 2 cm por encima del pubis, posteriormente se diseña el tejido subcutáneo hasta la aponeurosis anterior de los rectos abdominales, con disección digital se separa el tejido celular subcutáneo de la aponeurosis hacia superior y lateralmente para crear un espacio ideal en la colocación de un puerto de 11 mm para la óptica por la incisión suprapúbica y dos puertos de trabajo de 5 mm en ambos cuadrantes inferiores (*Figura 2*). La presión de insuflación

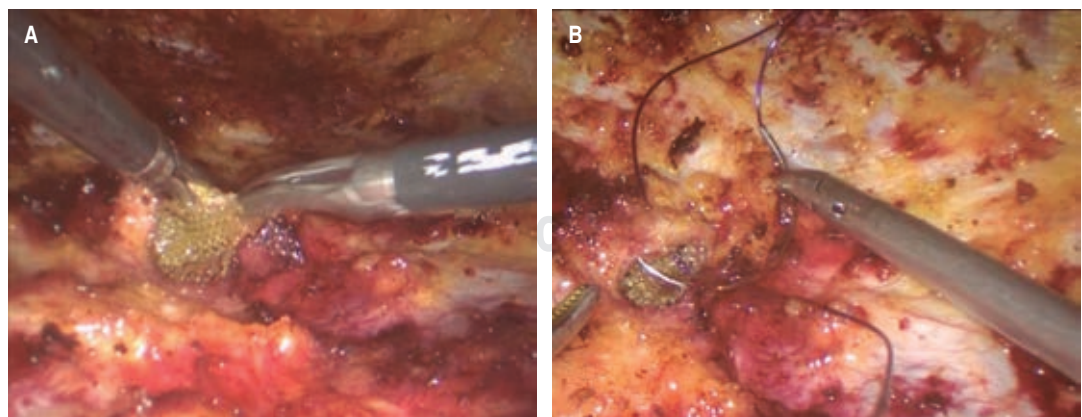
de CO<sub>2</sub> se mantiene a 8-10 mmHg. Con el uso de tijera armónica, la disección subcutánea se realizó desde la incisión suprapúbica, el ombligo se desinserta la aponeurosis y la disección continua hasta la apófisis xifoides y lateralmente a la línea semilunar (*Figura 3*). Los defectos son fácilmente identificables, el saco herniario se disecciona y el contenido se reduce a la cavidad abdominal (*Figura 4*). Una vez

concluida la disección, se identifica fácilmente la diástasis de los músculos rectos abdominales (*Figura 5*). Se continúa con la confección de las mallas de acuerdo con el tamaño de los defectos y teniendo en cuenta los principios de reparación de las hernias. Se coloca en el espacio preperitoneal y se cierra el defecto con sutura no absorbible (*Figura 4*). Se continúa con el marcaje de la diástasis y se procede

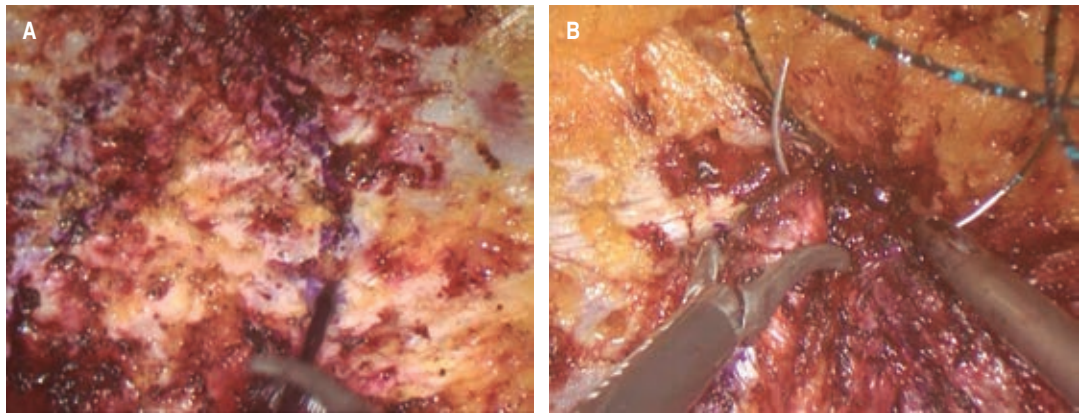


**Figura 3:**

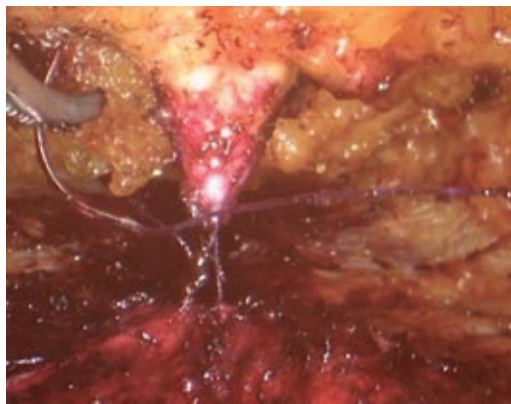
*A) Saco herniario umbilical (líneas blancas). B) Defecto herniario umbilical. C) Saco herniario epigástrico. D) Defecto herniario epigástrico.*



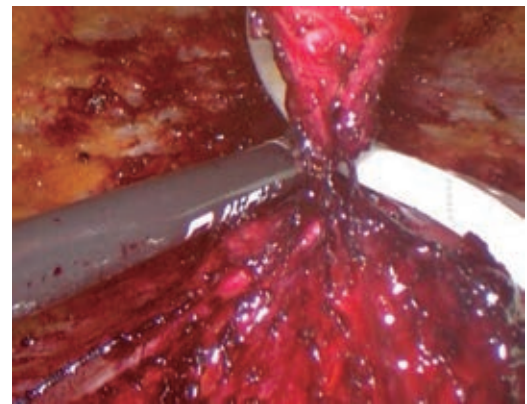
**Figura 4:** *A) Colocación de la malla sintética en el espacio preperitoneal. B) Cierre del defecto con sutura no absorbible.*



**Figura 5:** A) Marcaje de la diástasis. B) Plicatura de los músculos rectos abdominales.



**Figura 6:** Reinserción del ombligo.



**Figura 7:** Colocación de drenaje.

a la plicatura que debe extenderse desde la apófisis xifoides hasta 2-3 cm por debajo del ombligo. En este caso se usó y se recomienda el uso de suturas barbadas que facilitan la plicatura sin perder la tracción (Figura 5). El ombligo se vuelve a fijar al plano músculo aponeurótico con una o dos suturas simples (Figura 6). Se introduce un drenaje aspirativo para prevenir el seroma y se lo exterioriza por una incisión de 5 mm (Figura 7).

## RESULTADOS

El procedimiento se realizó en siete pacientes, cinco hombres y dos mujeres con edad media de 57.6 (38-70) años, IMC medio fue de 26.7. La media de tiempo operatorio fue de 174 (110-190) minutos. Estancia hospitalaria dos días. La media del tamaño de los defectos 1.8

(1-2) cm, la media del tamaño de la diástasis 3.5 (3-4) cm. Se colocó faja postoperatoria posterior al procedimiento y se mantuvo por 60 días. El drenaje fue retirado a los 14 días con producciones < 20 ml/día. A las dos semanas no se reportaron complicaciones postoperatorias (seroma, infección, hematoma). Durante el seguimiento a mediano plazo (15 meses) no se han reportado recidivas.

## DISCUSIÓN

La diástasis de los rectos abdominales se define como la excesiva separación entre los dos vientres de los rectos del abdomen, que puede ocurrir en cualquier punto de la línea alba, desde la apófisis xifoides hasta la sínfisis del pubis.<sup>7</sup> La DR es frecuente y de predominio en mujeres generalmente en el embarazo, regresando a

su condición normal después del parto; sin embargo, un tercio de estas pacientes después de los 12 meses aún lo presenta.<sup>7</sup> Los cambios hormonales provocan cambios en los tejidos, produciendo laxitud tisular a nivel de la línea alba, dicho efecto hormonal persiste hasta tres meses posteriores al parto, por lo que si esta condición persiste en este tiempo ya podemos hablar de DR.<sup>8</sup>

La asociación de hernias de la línea media y DR no son poco frecuentes, se han diagnosticado DR en 45% de los pacientes con hernias pequeñas de la línea media (> 2 cm), de estos pacientes; 31% que fueron sometidos a reparación con suturas presentaron una recurrencia mayor en comparación con los pacientes que no tenían asociación a DR en un seguimiento a 30 meses.<sup>9</sup>

La indicación quirúrgica sigue siendo controvertida, y aún no existe un método estándar para la reparación de hernias de la línea media asociadas a DR. Se han descrito varias opciones para el tratamiento conjunto de hernias de la línea media asociadas con DR, desde técnicas abiertas, laparoscópicas, híbridas o endoscópicas.<sup>5</sup> Para pacientes obesos y/o con exceso de piel la dermolipectomía es el método indicado;<sup>10</sup> sin embargo, existen pacientes sin exceso de piel en quienes una cicatriz pronunciada puede ser una implicación estética desfavorable. En estos casos la opción totalmente endoscópica es una buena alternativa, pues presenta varias ventajas como minimizar las incisiones con mejores resultados estéticos, menor dolor posoperatorio y menor infección de heridas.<sup>11</sup>

Una de las principales complicaciones reportadas en algunas series es el seroma, que se ha presentado hasta en 27% de los casos, en esta serie no se ha reportado ningún caso de seroma. Varios autores indican que la mayoría de los seromas se reabsorben espontáneamente en > 50% y en el caso de no reabsorberse el drenaje por punción es la técnica recomendada.<sup>2,3</sup> No existe una indicación en cuanto al tiempo del retiro del drenaje y su producción; sin embargo, en esta serie se ha indicado el retiro después de 14 días y/o producciones menores de 20 ml/día. En el seguimiento a 15 meses no se han reportado recidivas.

## CONCLUSIÓN

La técnica endoscópica subcutánea es una alternativa segura, reproducible y efectiva para pacientes con hernias ventrales asociadas con diástasis de los rectos.

## REFERENCIAS

1. Brauman D. Diastasis recti: clinical anatomy. *Plast Reconstr Surg.* 2008; 122: 1564-1569.
2. Bellido LJ, Bellido LA, Valdivia J, Suarez GJM, Gomez MJ, et al. Totally endoscopic surgery on diastasis recti associated with midline hernias. The advantages of a minimally invasive approach. Prospective cohort study. *Hernia.* 2015; 19: 493-501. Available in: <https://doi.org/10.1007/s10029-014-1300-2>
3. Fernandes da Mota PG, Pascoal AG, Carita AI, Bo K. Prevalence and risk factors of diastasis recti abdominis from late pregnancy to 6 months postpartum, and relationship with lumbo-pelvic pain. *Man Ther.* 2015; 20: 200-205. doi: 10.1016/j.math.2014.09.002
4. Nahabedian MY. Management strategies for diastasis recti. *Semin Plast Surg.* 2018; 32: 147-153. Available in: <https://doi.org/10.1055/s-0038-1661380>
5. Claus CMP, Malcher F, Cavazzola LT, Furtado M, Morrell A, Azevedo M, et al. Subcutaneous onlay laparoscopic approach (SCOLA) for ventral hernia and rectus abdominis diastasis repair: technical description and initial results. *ABCD. Arq Bras Cir Dig.* 2018; 31: e1399.
6. Fiori F, Ferrara F, Gobatti D, Gentile D, Stella M. Tratamiento quirúrgico de la diástasis de recto: la importancia de una visión general del problema. *Hernia.* 2021; 25: 871-882. Available in: <https://doi.org/10.1007/s10029-020-02252-0>
7. Sperstad JB, Tennfjord MK, Hilde G, Ellstrom-Eng M, Bo K. Diastasis recti abdominis during pregnancy and 12 months after childbirth: prevalence, risk factors and report of lumbopelvic pain. *Br J Sports Med.* 2016; 50: 1092-1096. Available in: <https://doi.org/10.1136/bjsports-2016-096065>
8. Cuenca O, Rodríguez A, Segovia A. Endoscopic approach of rectus diastasis and abdominal midline defects. *Rev Cir Parag.* 2017; 41: 37-40.
9. Kohler G, Luketina RR, Emmanuel K. Sutured repair of primary small umbilical and epigastric hernias: concomitant rectus diastasis is a significant risk factor for recurrence. *World J Surg.* 2015; 39: 121-126. doi:10.1007/s00268-014-2765-y
10. Tadiparthi S, Shokrollahi K, Doyle GS, Fahmy FS. Rectus sheath plication in abdominoplasty: assessment of its longevity and a review of the literature. *J Plast Reconstr Aesthet Surg.* 2012; 65: 328-332. doi: 10.1016/j.bjps.2011.09.024.
11. Juárez Muas DM. Preaponeurotic endoscopic repair (REPA) of diastasis recti associated or not to midline hernias. *Surg Endosc.* 2019; 33: 1777-1782. doi: 10.1007/s00464-018-6450-3.

**Consideraciones y responsabilidad ética:** se tomaron en cuenta consideraciones éticas con los pacientes, y se cuenta con la autorización de ellos para realizar este estudio.

**Financiamiento:** no se recibió apoyo financiero para la realización de este trabajo.

**Conflicto de intereses:** los autores declaran no tener conflicto de intereses.

*Correspondencia:*

**Diego Fernando Viteri Cevallos**

**E-mail:** [diegoviteri83@hotmail.com](mailto:diegoviteri83@hotmail.com)

[www.medigraphic.org.mx](http://www.medigraphic.org.mx)