

Reconstrucción de defectos cutáneos en pene después de quemaduras severas

Reconstruction of skin defects on the penis after severe burns

Paul Robledo-Madrid,* Nelson Niels Espinosa-Queb,*
María Fernanda Álvarez-Alatraste,† Erik Agustín Márquez-Gutiérrez,§
Mario Vélez-Palafox¶

Palabras clave:

quemaduras genitales,
quemadura de pene,
desbridamiento
quirúrgico, colgajo de
escroto.

Keywords:

genital burns, penile
burn, surgical
debridement, scrotal
flap.

* Médico residente
Curso de Especialidad
en Cirugía Plástica
y Reconstructiva,
Instituto Nacional de
Rehabilitación LGII,
México. División
de Estudios de
Postgrado, Facultad de
Medicina, Universidad
Nacional Autónoma
de México, México.
† Médico Interno de
Pregrado, Instituto de
Estudios Superiores de
Tamaulipas, Anáhuac,
Tamaulipas, México.
§ Profesor titular
Curso de Especialidad
en Cirugía Plástica
y Reconstructiva,
Instituto Nacional de
Rehabilitación LGII,
México. División

RESUMEN

Las quemaduras en genitales tienen una presentación clínica variable cuando no son tratadas oportunamente pueden aumentar el riesgo de morbilidad y mortalidad. El área anatómica comúnmente afectadas en el varón es el cuerpo del pene, estos pacientes requieren un desbridamiento quirúrgico extenso una vez delimitado el tejido afectado por la quemadura, presentando posteriormente defectos de piel complejos e irregulares. Los defectos de piel en el pene después de una quemadura severa deben tratarse tempranamente con el objetivo de reducir la necrosis tisular secundaria, preservar los tejidos funcionales y recuperar la textura elástica de la piel. Respecto a la experiencia de nuestro equipo quirúrgico con la utilización de injertos cutáneos de espesor parcial fino y en algunos casos un colgajo de escroto con la modificación en el diseño de la punta, los resultados muestran que pueden ser herramienta útiles, proporcionar una cobertura cutánea definitiva, función sensitiva y elasticidad al emplearse tejido local con características similares, respecto a la técnica se puede realizar con mínima dificultad técnica y mínima morbilidad resultante, siempre recomendamos llevar un seguimiento a largo plazo, para evaluar los resultados estéticos funcionales y complicaciones que puedan presentarse.

ABSTRACT

Genital burns have a variable clinical presentation when they are not treated promptly and can increase the risk of morbidity and mortality. The anatomical area commonly affected in men is the shaft of the penis; these patients require extensive surgical debridement once the tissue affected by the burn has been delimited, subsequently presenting complex and irregular skin defects. Skin defects on the penis after a severe burn should be treated early with the aim of reducing secondary tissue necrosis, preserving functional tissues and recovering the elastic texture of the skin. Regarding the experience of our surgical team with the use of thin partial thickness skin grafts and in some cases a scrotum flap with modification in the tip design, the results show that they can be useful tools, providing definitive skin coverage, sensory function and elasticity when local tissue with similar characteristics is used. Regarding the technique, it can be performed with minimal technical difficulty and minimal resulting morbidity. We always recommend long-term follow-up to evaluate the functional aesthetic results and complications that may arise.

INTRODUCCIÓN

Las quemaduras en genitales tienen una presentación clínica variable, cuando no son tratadas oportunamente pueden aumentar el riesgo de morbilidad y mortalidad.¹ El área anatómica comúnmente afectadas en el varón

es el cuerpo del pene, este grupo de pacientes requieren un desbridamiento quirúrgico extenso una vez delimitado el tejido afectado por la quemadura, presentando posteriormente defectos de piel complejos e irregulares.²

Los objetivos para una reconstrucción exitosa en pacientes con quemaduras en el



Citar como: Robledo-Madrid P, Espinosa-Queb NN, Álvarez-Alatraste MF, Márquez-Gutiérrez EA, Vélez-Palafox M. Reconstrucción de defectos cutáneos en pene después de quemaduras severas. Cir Gen. 2023; 45 (3): 185-190. <https://dx.doi.org/10.35366/112928>

de Estudios de Postgrado, Facultad de Medicina, Universidad Nacional Autónoma de México, México.

† Profesor adjunto Curso de Especialidad en Cirugía Plástica y Reconstructiva, Instituto Nacional de Rehabilitación LGII, México. División de Estudios de Postgrado, Facultad de Medicina, Universidad Nacional Autónoma de México, México.

Recibido: 14/05/2023
Aceptado: 18/07/2023

cuerpo del pene requieren: reparación quirúrgica libre de tensión que permita una longitud suficiente, piel adecuada para erecciones sin restricciones que permita una función sexual aceptable, sensibilidad protectora para evitar la degeneración crónica de la piel, capacidad de vaciamiento espontáneamente en bipedestación de los cuerpos cavernosos, minimizar al máximo la pérdida de tejido, mantener un grosor del cuerpo del pene aceptable, preservar la micción voluntaria, evitar retracción cicatricial y presentar una apariencia estética aceptable.³

El cuerpo del pene está compuesto por piel, fascia de Colles, fascia de Buck, vasos y nervios superficiales dorsales, túnica albugínea, tejido eréctil compuesto por cuerpos cavernosos en pares y el cuerpo esponjoso alrededor de la uretra; las quemaduras en esta área anatómica ocasionan graves secuelas funcionales y estéticas.⁴ El cirujano plástico que se enfrenta a este escenario clínico debe tener claros los objetivos reconstructivos y enfocarse en lograr una reconstrucción exitosa con la piel y tejido disponible después del desbridamiento.^{4,5} Debe también considerar que la quemadura promueve una reacción inflamatoria que, dependiendo de su extensión, puede ser localizada o sistémica. Las quemaduras profundas transformarán la piel en escara; ésta presenta invasión bacteriana hasta tejido sano, ocasionando mayor liberación de elementos proinflamatorios como factor de necrosis tumoral, interleucinas, citosinas, lo que ocasiona daño a planos anatómicos profundos.⁶

La pérdida de piel del pene puede ocurrir después de una variedad de procesos patológicos, como quemaduras severas en genitales, linfedema genital, infección de tejidos blandos y la eliminación excesiva de piel después de una desbridación.⁷ Resultando para el paciente una discapacidad funcional y estética severa, que puede tener un impacto significativo en su calidad de vida, lo que requiere una técnica quirúrgica reconstructiva individualizada y enfocada en las condiciones particulares de cada paciente.⁴ Las opciones de cobertura cutánea comprenden: injertos de piel de espesor parcial o total, colgajos fasciocutáneos, colgajos pediculados, reconstrucción microquirúrgica o la combinación de éstos.²

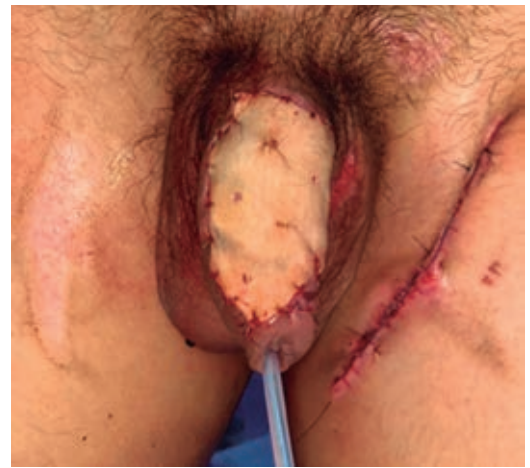

Figura 1: Cobertura cutánea de defecto en cara anterior del cuerpo del pene con injerto de espesor total con fenestraciones realizadas manualmente.

Nuestro objetivo es mostrar nuestra experiencia en el tratamiento especializado de defectos de piel del pene después de quemaduras severas y las técnicas quirúrgicas empleadas para brindar una cobertura cutánea exitosa con resultados estético-funcionales aceptables.

Caso 1

Paciente de 19 años que presentó quemadura de tercer grado por escaldadura en la piel del cuerpo del pene. El examen físico reveló necrosis de la piel del cuerpo del pene, no mostraba signos de hematuria o dificultad para orinar. Se realizó un desbridamiento de los tejidos necróticos, presentando una pérdida cutánea del cuerpo del pene, dejando intacta la túnica albugínea y el glande. En este caso, se conservó la piel interna del prepucio y se realizó un injerto de espesor total de piel con fenestraciones para cubrir el defecto inmediatamente después del desbridamiento, el sitio donador fue la ingle izquierda, la cual se manejó con un cierre primario. El paciente cursó el postoperatorio sin incidentes. Un examen de seguimiento mostró un injerto de piel integrado y suficientemente móvil con gran flexibilidad (*Figura 1*).

Caso 2

Paciente masculino de 36 años, que presenta quemadura por escaldadura, evolucionando

a las pocas horas con edema local, piel con necrosis en cuerpo del pene, acompañado de cambios de coloración y temperatura. Diagnosticado con quemadura de tercer grado por escaldadura en cuerpo de pene, se le realiza desbridamiento quirúrgico urgente, una vez delimitado el tejido necrótico, se realiza la evaluación del defecto de piel resultante. En la exploración física se documentó una pérdida cutánea con bordes irregulares de 6 cm longitud \times 4 cm de base en el cuerpo del pene, presencia de tejido de granulación en fascia de Buck, sin datos de un proceso infeccioso

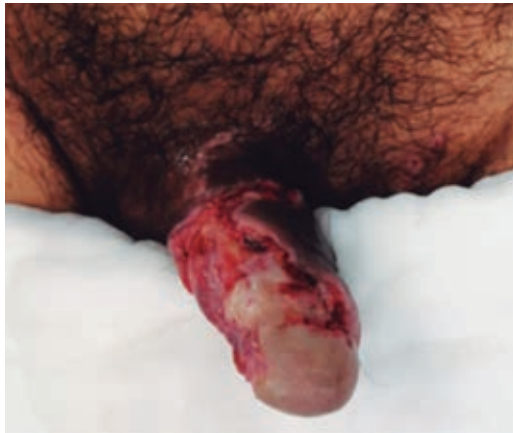

Figura 2: Paciente masculino de 36 años con defecto cutáneo residual en cuerpo de pene, posterior a desbridamiento quirúrgico extenso por escaldadura.

activo. La técnica reconstructiva seleccionada para la cobertura cutánea del defecto resultante requirió el diseño de un colgajo escrotal con modificación de la parte distal (*Figura 2*), de una longitudinal de piel escrotal de 12 cm de longitud \times 8 cm de base, posteriormente se avanzó para permitir la cobertura cutánea de la cara anterior y lateral del cuerpo del pene (*Figura 3*). La vascularización del colgajo proviene de la arteria pudenda externa que brinda adecuado aporte vascular a la piel y tejido subcutáneo en la región más distal del colgajo (*Figura 4*). La laxitud de la piel escrotal permitió la cobertura de todo el defecto cutáneo sin necesidad de movilizar el tercio proximal del colgajo (*Figura 5*), no requirió la ferulización del pene, sólo la colocación de un suspensorio en la región escrotal (*Figura 6*). El paciente inició terapia física a las 48 horas de la cirugía, egresado del hospital a los 14 días del postoperatorio. Con seguimiento en la consulta de cirugía plástica, el paciente presenta una cobertura cutánea estable, sensibilidad en la piel del colgajo, refiere erecciones normales, no refiere limitación funcional.

DISCUSIÓN

El presente trabajo describe dos técnicas quirúrgicas empleadas por nuestro equipo quirúrgico para reconstrucción de defectos de piel en el cuerpo del pene, las ventajas técnicas

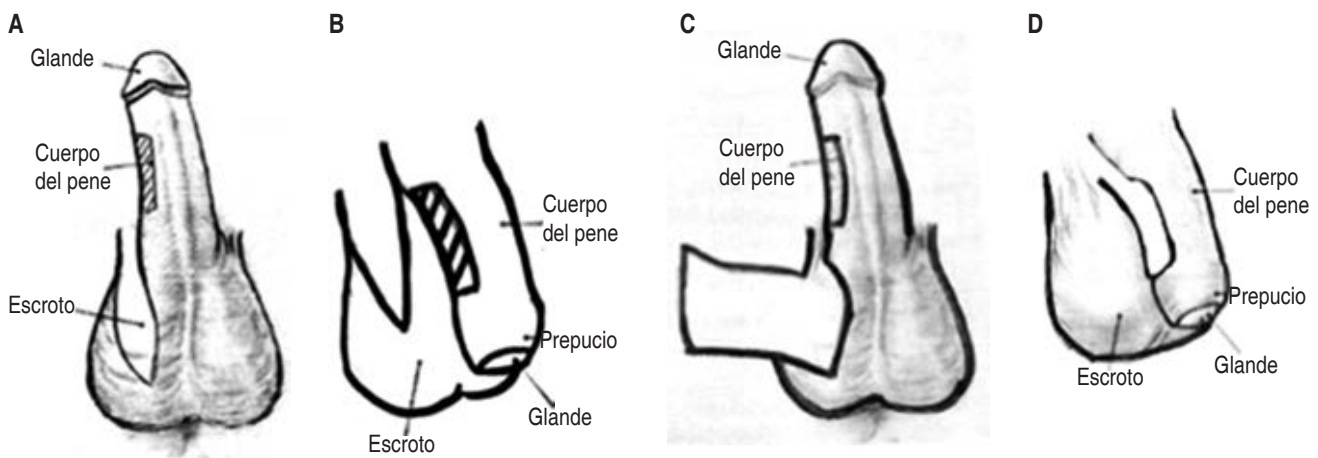


Figura 3: A) Diseño inicial del colgajo de escroto y delimitación del defecto con el pene en extensión. B) Diseño del colgajo de escroto en situación habitual del pene. C) Movimiento del colgajo de escroto para evaluar el avance libre de tensión. D) Resultante del colgajo.

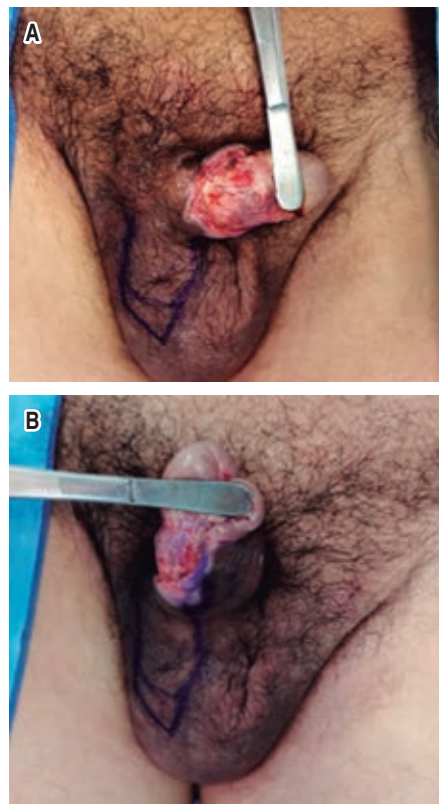


Figura 4: *A) Diseño de colgajo de escroto con modificación de la parte distal para terminar en punta y permitir el avance. B) Evaluación de la laxitud de piel escrotal para cubrir el cuerpo del pene y su capacidad de regresar a su posición inicial.*

y resultados a largo plazo. En nuestro centro, los pacientes con defectos de piel en el pene después de una quemadura requieren una técnica quirúrgica individualizada, donde se considera la integridad de estructuras anatómicas posterior al desbridamiento quirúrgico, la evaluación detallada de las características del paciente, el defecto resultante y los recursos e infraestructura con que se cuenta. La vascularidad de esta región permite el diseño de varios colgajos locales para cubrir los defectos de la piel del pene, basado en principio que el sistema de suministro de sanguíneo reduce el riesgo de necrosis. Proponiendo con esto que existen múltiples técnicas quirúrgicas para lograr una cobertura cutánea estético funcional aceptable.¹

En el primer caso clínico se realizó un injerto de espesor total con fenestraciones para la cobertura de una extensión importante del cuerpo del pene, sin emplear tejido del prepucio o escroto, mostrando buena evolución postquirúrgica, sin complicaciones del área donadora. Esto correlaciona con lo reportado por Chertin y colaboradores respecto a la aplicación de injertos de piel de espesor parcial laminados en niños de dos a 18 años con resultados funcionales y estéticos satisfactorios.² Algunos otros grupos quirúrgicos reportan experiencia de 15 años, en la realización de injertos de piel de espesor parcial para la reconstrucción genital

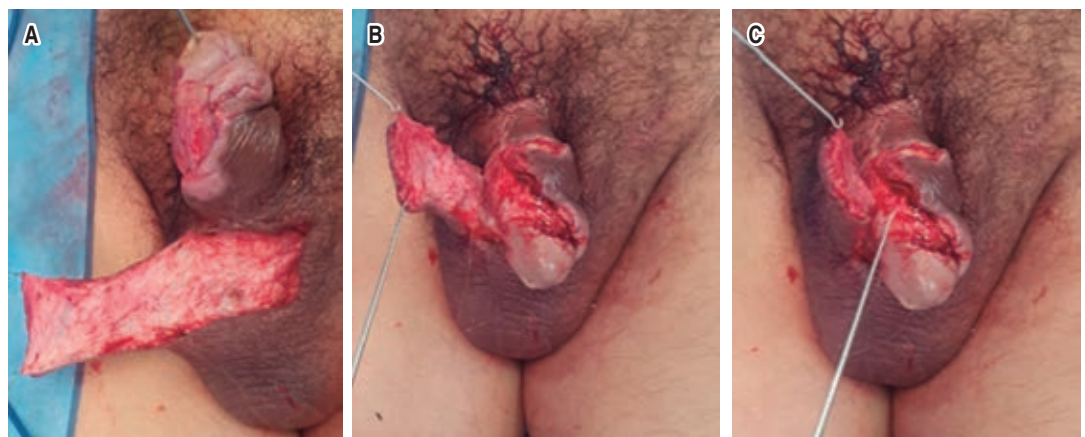


Figura 5: *A) Defecto cutáneo residual en escroto posterior a levantamiento del colgajo. B) Posición final del eje del pene en el escroto, evaluando el estiramiento sin tensión. C) Avance del colgajo de piel escrotal para la cobertura cutánea de la porción anterior del cuerpo del pene.*

masculina con resultados exitosos para lesiones de múltiple etiología.³ Debemos tener presente que el injerto de piel de espesor parcial o total es una técnica quirúrgica sencilla, relacionada frecuentemente con la contracción secundaria del injerto y dificultad para la erección.⁴

En el segundo caso clínico se realizó un colgajo escrotal que permitió una cobertura cutánea adecuada con piel de características idénticas a la lesionada y sin dejar defecto cutáneo residual.⁵ Se diseñó una base con aporte vascular de la arteria pudenda externa; posteriormente, se realizó la disección del colgajo que permitió el avance en forma de página de libro sobre el defecto de piel resultante en

cuerpo del pene; se realizó una momificación de la parte más distal del colgajo para que ésta terminara en punta, esta configuración permitió la cobertura cutánea con tejido de diámetro, color y sensibilidad similar al defecto, y evitó la aparición de contractura cicatricial.⁶ En la revisión bibliográfica realizada no hemos encontrado casos reportados de colgajos escrotales con modificaciones del diseño de la punta.⁷ Los colgajos escrotales brindan una reconstrucción con tejido donante similar y puede realizarse una reparación sin tensión, sin incrementar días de hospitalización y con secuelas mínimas en zona donante.⁸ En comparación con el injerto de piel, el colgajo de piel escrotal tiene varias ventajas de textura de la piel, menos contracción, mejor elasticidad durante la erección. Sin embargo, poco se ha publicado sobre el empleo de colgajo de piel escrotal para cubrir defectos cutáneos graves. Los colgajos pediculados de áreas adyacentes como la ingle representan una opción reconstructiva con buena función sensitiva y adecuada vascularización, características que permiten al pene recuperar su resistencia y elasticidad, pero reportan inconvenientes con la cicatrización de la zona donante y el excesivo abultamiento del tejido en la zona receptora.⁹

Es importante señalar que el estudio y la descripción detallada de las características anatómicas de la región genital permiten la realización de colgajos microquirúrgicos libres, con el inconveniente de requerir un equipo de microcirujanos entrenados, instrumental e infraestructura especializada, monitorización estrecha de la evolución del colgajo y un seguimiento de la morbilidad generada en la área donadora.¹⁰ En lo referente a las quemaduras eléctricas de alto voltaje en genitales y periné son muy raras, sólo hay reportes de casos en la literatura. El daño devastador desencadenado por lesión eléctrica en la piel del pene, tejido subcutáneo, cuerpo cavernoso y uretra requiere un tratamiento enfocado en preservar tejido y estructuras tanto como sea posible y buscar una cobertura cutánea lo más tempranamente posible con tejido y abundante suministro vascular para mejorar la cicatrización, en conjunto con el empleo de terapias adyuvantes como la cámara hiperbárica para mejorar la circulación sanguínea local y fomentar la angiogénesis.

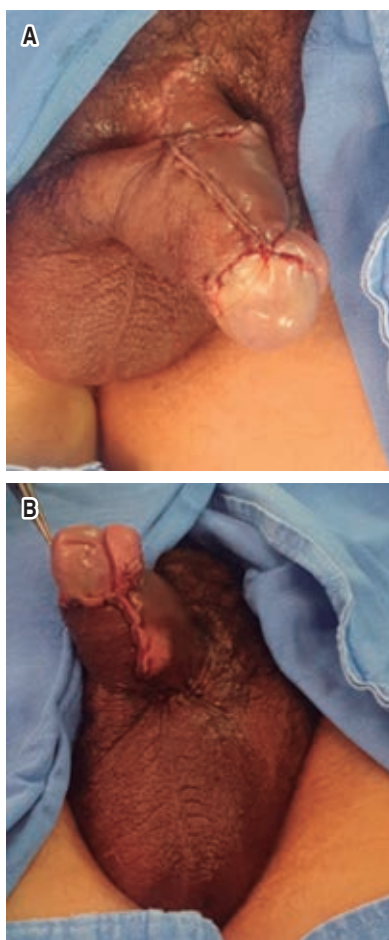


Figura 6: A) Resultante del colgajo de escroto, logrando la cobertura cutánea sin tensión y preservando la forma del cuerpo del pene y del glande. B) Resultante posterior al cierre del área donadora del colgajo.

CONCLUSIONES

Los defectos de piel en el pene después de una quemadura severa deben tratarse tempranamente con el objetivo de reducir la necrosis tisular secundaria, preservar los tejidos funcionales y recuperar la textura elástica de la piel. Respecto a la experiencia de nuestro equipo quirúrgico podemos sugerir emplear tejido con características similares, rico aporte vascular y tratar de llevar seguimientos a largo plazo. Sugerimos individualizar la selección de la técnica quirúrgicas y tener presente que la selección inadecuada para la cobertura cutánea puede resultar en complicaciones no deseadas y difíciles de tratar como la contractura del pene, limitación de la función sexual, cambios en la autoestima y autopercepción del paciente.

AGRADECIMIENTOS

Al Dr. Mario Vélez Palafox subdirector del CENIAQ, por los conocimientos compartidos durante mi entrenamiento de subespecialidad.

REFERENCIAS

1. Huayllani MT, Cheema AS, McGuire MJ, Janis JE. Practical review of the current management of Fournier's gangrene. *Plast Reconstr Surg Glob Open*. 2022; 10: e4191.
2. Guo L, Zhang M, Zeng J, Liang P, Zhang P, Huang X. Utilities of scrotal flap for reconstruction of penile skin defects after severe burn injury. *Int Urol Nephrol*. 2017; 49: 1593-1603.
3. Ferreira PC, Reis JC, Amarante JM, Silva AC, Pinho CJ, Oliveira IC, et al. Fournier's gangrene: a review of 43 reconstructive cases. *Plast Reconstr Surg*. 2007; 119: 175-184.
4. Makino Y, Matsumine H, Fujimaki H, Takagi M, Takeuchi M. Reconstruction of the necrotic scrotum with hydrosurgery system and pedicle diep flap. *Plast Reconstr Surg Glob Open*. 2020; 8: e3135.
5. Giuliani A, Colozzi S, de Santis G, Sista F, Cianca G, Gentile E, et al. Reconstruction of Scrotal Sac and Penis with Biological Prosthesis and Vacuum Therapy. *Plast Reconstr Surg Glob Open*. 2015; 3: e394.
6. García CJF, Vela LA, Ordóñez MJ, Segovia GM, Benito DP. Colgajo fasciocutáneo pudiendo bilateral para cobertura de tronco del pene: nuevo diseño e indicación. *Cir Plást Iberolatinoam*. 2021; 47: 297-300.
7. Adamyan RT, Aleshina ON, Abdeeva EI, Sinelnikov MY. Reconstructive surgery for high-voltage injury of genitoperineal area and upper extremities: the uromanual trauma concept. *Plast Reconstr Surg Glob Open*. 2021; 9: e3842.
8. Westbom CM, Talbot SG. An algorithmic approach to perineal reconstruction. *Plast Reconstr Surg Global Open*. 2019; 7: e2572.
9. Mericli AF, Martin JP, Campbell CA. An algorithmic anatomical subunit approach to pelvic wound reconstruction. *Plast Reconstr Surg*. 2016; 137: 1004-1017.
10. Alkahtani D, Mortada H, Rashidi M, Al Tamimi A. Traumatic degloving injury of penile and scrotal skin: a case report. *Plast Reconstr Surg Glob Open*. 2020; 8: e3024.

Correspondencia:

Dr. Paul Robledo-Madrid

E-mail: drpaulrobledo@gmail.com