



## Reconstrucción de fístula oronasal con colgajo de lengua de base anterior. Reporte de un caso

Jorge Reynaldos del Pozo,\* Miguel Ángel González de Santiago,\*\*  
Ebed Yonami Pimentel,\*\*\* Karla María Longoria Frías\*\*\*\*

### RESUMEN

La fístula oronasal es una comunicación anormal entre la cavidad oral y la nariz que se presenta después de un cierre quirúrgico de la fisura palatina; ésta ocurre con más frecuencia en defectos del paladar duro que en el paladar blando y es posterior a la cirugía primaria. Es difícil determinar su incidencia verdadera. La literatura reporta una gran incidencia de estos defectos. El cierre de la fístula no debe ser inmediato, ya que hay que esperar de 4 a 6 meses posteriores al último intento de cierre de la misma para que se forme tejido sano y se elimine todo el tejido inflamatorio. El colgajo de lengua está indicado para la reconstrucción de la fístula cuando el paciente persiste con el defecto palatino, cuando tenga excesivas cicatrices palatinas o en casos donde el cierre de la fístula previamente ha sido insatisfactorio. Esta técnica no debe ser de primera elección, sino utilizarse cuando ya se han realizado otros métodos que no han sido satisfactorios. El colgajo de lengua ofrece grandes ventajas para la reconstrucción palatina, ya que presenta abundante tejido, excelente suplemento de irrigación y es de fácil rotación. El resultado obtenido con esta técnica fue el esperado y ya publicado por otros autores.

**Palabras clave:** Colgajo anterior de lengua, fístula oronasal.

### SUMMARY

*The oronasal fistula is an abnormal communication between the oral cavity and the nose as a later result of a surgical closure of the palatine fissure; this happens more often in the hard palate defects after the primary surgery than in the soft palate. Although the literature reports a high incidence of these defects; it is difficult to determine its true incidence. The fistula closure must wait between 4 to 6 months to be accomplished after the last attempt of the fistula closure, so healthy tissue could be formed and all inflammatory tissue could be eliminated. The tongue flap is indicated for the fistula reconstruction when the palatal defect persists on the patient, when it has excessive palatal scars and in the cases where the fistula closure has been previously unsatisfactory. This technique should only be practiced when other previous methods have had unsatisfactory results. The tongue flap offers great palate reconstruction advantages since it presents abundant tissue, excellent irrigation supplement, and it is of easy rotation. The results obtained with this technique were as expected and have been already published by other authors.*

**Key words:** Anteriorly based tongue flap, oronasal fistula.

\*Jefe de Área Quirúrgica Odontológica. Hospital General Naval de Alta Especialidad.

\*\* Médico adscrito matutino. Hospital General Naval de Alta Especialidad.

\*\*\* Médico adscrito vespertino. Hospital General Naval de Alta Especialidad.

\*\*\*\* Residente Tercer Año Centro Médico Nacional 20 de Noviembre, ISSSTE, México, D.F.

Correspondencia:

Jorge Reynaldos del Pozo

Eje Oriente, Tramo Heroica Escuela Naval Militar Núm. 701

Col. Presidentes Ejidales, Del. Coyoacán. 04477 México, D.F.

## INTRODUCCIÓN

La fístula oronasal es una comunicación anormal entre la cavidad nasal y la nariz que ocurre posterior al cierre quirúrgico de la fisura palatina. Después del cierre primario de ésta, la fístula se forma comúnmente en el paladar duro posterior a su cierre quirúrgico; típicamente su sitio de localización es la unión del paladar primario con el paladar secundario o la unión del paladar duro y el paladar blando. Es difícil determinar una incidencia en la formación de la fístula posterior a su cierre primario, ya que los reportes en la literatura varían extensamente; la anchura de la fisura tiende a tener una correlación directa con la fístula oronasal, pero su tratamiento siempre dependerá de la habilidad del cirujano y del adecuado manejo que le dé a los tejidos.<sup>3,8,13,16</sup>

Shultz reporta una incidencia mínima de entre el 5 al 9% y una incidencia del 50% en el cierre de una sola intención. Musgrave y Bremner, en 1960, reportaron una incidencia de formación de fístula de 12.5% en el paladar bilateral, para las hendiduras unilaterales de 7.7% y para las fisuras aisladas del paladar secundario de 4.6%. Lilja y colaboradores reportaron un porcentaje del 8% en la formación de fístula, usando la técnica Wardill Killner; el autor comenta que esta técnica produce menor tamaño de la fístula realizando el cierre en un solo paso en comparación con otras técnicas.

Algunas de las causas de las fístulas oronasales son:

- Tensión excesiva en el sitio de la reparación primaria debido a la inadecuada movilización de los colgajos mediales.
- Trauma excesivo en los márgenes de los colgajos palatinos por la instrumentación quirúrgica.
- Sutura defectuosa.
- Alteración traumática en la cicatrización de heridas.
- Infección.
- Fijación inadecuada del tejido palatino a la mucosa nasal.
- Formación de hematomas entre las capas de la mucosa oral y nasal.
- Necrosis de los colgajos.<sup>4</sup>

El cierre de la fístula no debe realizarse antes de tiempo y se debe esperar hasta que el área se encuentre cicatrizada y desinflamada por completo (4-6 meses). Si se intenta realizar su cierre en presencia de inflamación, se creará una fístula de mayor tamaño, ya que la sutura no se fija en tejido

inflamado y se cae en pocos días.<sup>13</sup> La presencia de un exceso de material de cuerpo extraño disminuye la higiene del área, aumenta la infección y la necrosis de los tejidos y pierde, así, el tejido. El suministro sanguíneo es uno de los problemas mayores por el que hay que realizar un nuevo cierre en un tiempo de 6 a 12 meses, una vez que se restablezca la circulación sanguínea. Los problemas causados por las fístulas oronasales dependerán del tamaño de las mismas y de la capacidad del paciente para adaptarse a las más pequeñas. Debido a que es un espacio de difícil acceso y a la cicatriz presente de una cirugía previa, el cierre no siempre es exitoso.<sup>13</sup>

Las fístulas oronasales han sido clasificadas por diferentes autores tomando en cuenta su diámetro; entre las más conocidas están:

- Posnick y colaboradores:

- I. Fisura simple.
- II. Pequeñas, hasta 1.5 cm.
- III. Grandes, mayores de 1.5 cm y hasta 3 cm.

- Cohen y colaboradores:

- I. Pequeñas, de 1 a 2 mm.
- II. Medianas de 3 a 5 mm.
- III. Grandes, mayores a 5 mm.<sup>7</sup>

El cierre de las fístulas tiene que realizarse mediante la rotación de algún colgajo de tejidos circundantes a la fístula.<sup>17</sup> Cuando no es posible realizar el cierre con tejido cercano al paladar, el mejor lugar para obtener un colgajo para su cierre es la lengua. Massenguill, Pickrell y Mladick reportaron que la realización del colgajo lingual no provoca secuelas en la articulación de palabras o en la fisiología de la lengua.<sup>7,11</sup> Éste no debe ser el primer método de elección y debe ser usado sólo cuando otros no son factibles. Una de las ventajas que ofrece el colgajo de lengua es que la gran cantidad de tejido para la reconstrucción del paladar es un excelente suministro de sangre y de fácil rotación, lo que da su mayor incidencia de éxito. Existen dos técnicas básicas para obtener los colgajos linguales, las cuales consisten en los colgajos de base anterior y de base posterior. Los colgajos de base anterior están indicados mayormente para defectos del paladar duro, la mucosa bucal anterior, el piso anterior de la boca y los labios. Los de base posterior para los defectos de paladar blando, área retromolar y mucosa bucal posterior.<sup>1</sup> El suplemento sanguíneo es proporcionado por las arterias linguales y sus terminales raninas. En

1972, Cadenat, y en 1981 Bracka, describieron una rica vascularidad en el diseño de estos colgajos.<sup>2,5,12</sup>

La longitud del colgajo debe ser suficiente para cubrir el defecto y permitir un rango de movimiento de la lengua para evitar así las fuerzas de tensión en el pedículo y también evitar involucrar a las papilas gustativas mayores en el diseño del colgajo. El espesor óptimo de éste es de 3 mm hasta 1 cm.<sup>1,2,5,13</sup> El ancho debe ser aproximadamente 20% mayor al de la hendidura y el tiempo considerado para la sección del pedículo es de 10 a 24 días posteriores al procedimiento.<sup>2,5,13,14,17</sup>

Las principales complicaciones de los colgajos de lengua son: sangrado, epistaxis, hematomas, infección, dehiscencia y necrosis. La pérdida temporal de la sensibilidad y el gusto, las alteraciones en el habla, la articulación de palabras y la dificultad en los movimientos de la lengua son complicaciones raras, que si se llegan a presentar son transitorias.<sup>2,8,13</sup>

Los colgajos de lengua de base anterior fueron descritos principalmente por Guerrero-Santos y Altamirano en 1966, para el cierre quirúrgico de fístulas palatinas amplias como alternativa del cierre. Éstos se describen como los mejores, ya que el colgajo de base posterior ocasiona lesión a la arteria lingual y al nervio hipogloso, por lo que, con sustento en la literatura, se decidió realizar un colgajo de base anterior.

## DESCRIPCIÓN DE LA TÉCNICA

La anestesia se realizó mediante intubación nasotraqueal y bajo anestesia general balanceada.

Se inicia con la despitelización de los márgenes de la fístula (Figura 1), esto con la finalidad de aumentar el área de contacto entre el colgajo y la fístula.<sup>13</sup>

La base de colgajo debe ser lo más ancha posible (Figura 2). Se retrae lo más anterior a la lengua y se marca el colgajo en el dorso (Figura 3).

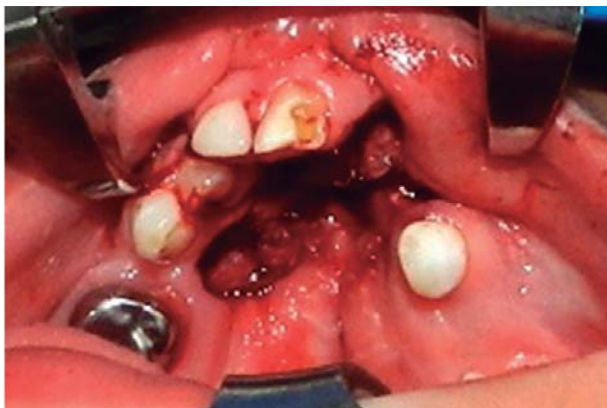


Figura 1. Despitelización de la fístula.

Se realiza una incisión del colgajo con bisturí de hoja #15 o con electrocauterio de un espesor uniforme de entre 7 y 10 mm que incluya el músculo subyacente, ya que éste nos proveerá de una gran vascularidad. Posteriormente se colocan los puntos continuos para cerrar el defecto en la lengua (Figuras 4 a 6).

Posterior a la movilización completa del colgajo, se realiza una hemostasia de la zona donante y el primer punto colocado se hace en la porción posterior del defecto. Se colocan tres puntos de sutura de unión de la fístula al colgajo de lengua y posteriormente se coloca una sutura continua para completar la unión del colgajo a la fístula (Figura 7).

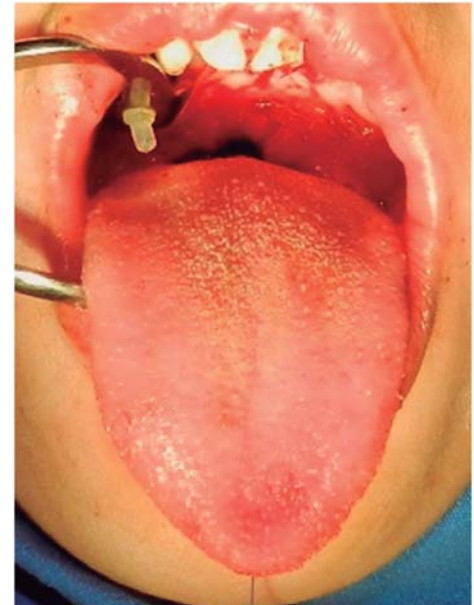


Figura 2.

Analizar la posición del colgajo.

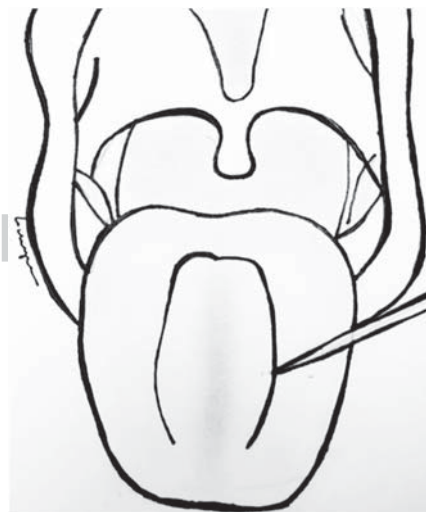
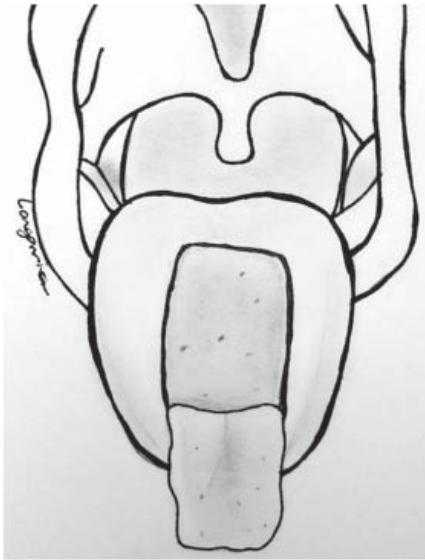
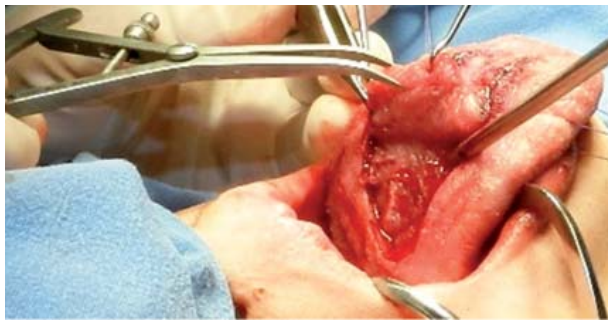


Figura 3.

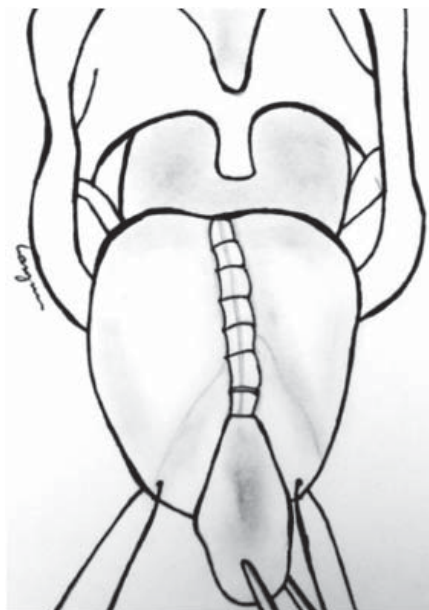
Marcaje previo del colgajo de lengua.



**Figura 4.**  
Incisión  
del colgajo.



**Figura 5.** El grosor del colgajo debe de ser de 7 a 10 mm conteniendo el músculo subyacente para una adecuada vascularidad.



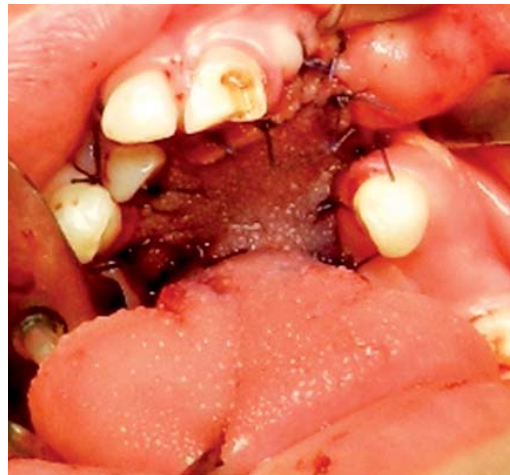**Figura 6.**

Se coloca una sutura continua para el cierre del defecto en la lengua, dejando libre el colgajo.

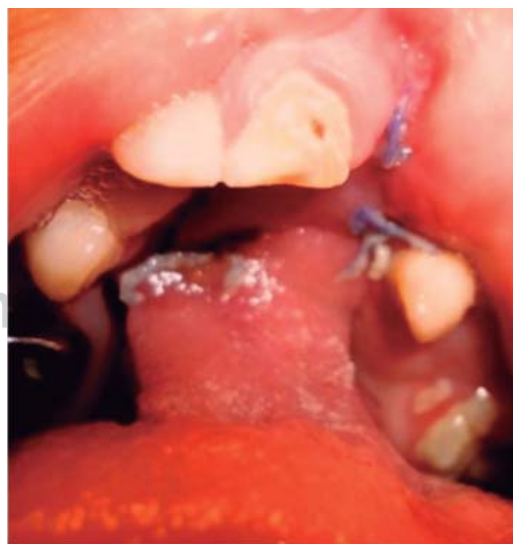Posterior a los 21 días, el pedículo se divide cerca del paladar y cualquier defecto que sea notado en la porción anterior se cierra (Figuras 8 a 11).

### REPORTE DE UN CASO

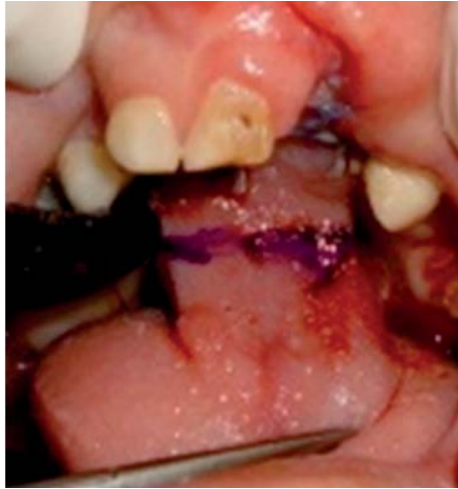Se trató a un paciente masculino de seis años que presentó labio y paladar hendido bilateral completo desde el nacimiento. Se le realizó a los 30 días de nacido queiloplastia primaria, cumpliendo con los criterios quirúrgicos. A los seis meses se le practicó una palatoplastia primaria, la cual presentó dehiscencia posterior, por lo que se le realizó una palatoplastia secundaria, la cual fue dehiscente en



**Figura 7.** Colgajo colocado en su posición final.

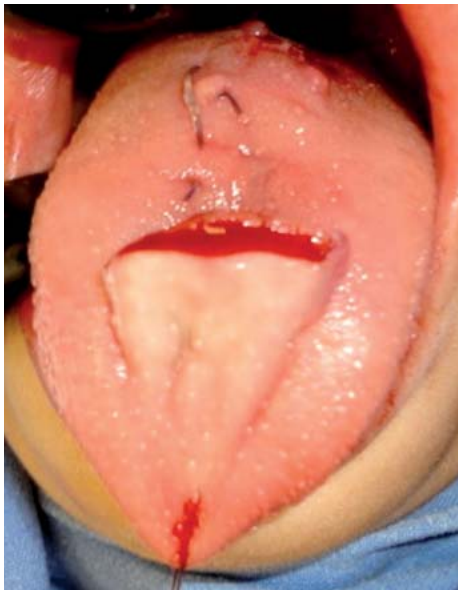

**Figura 8.** Colgajo a los 21 días.



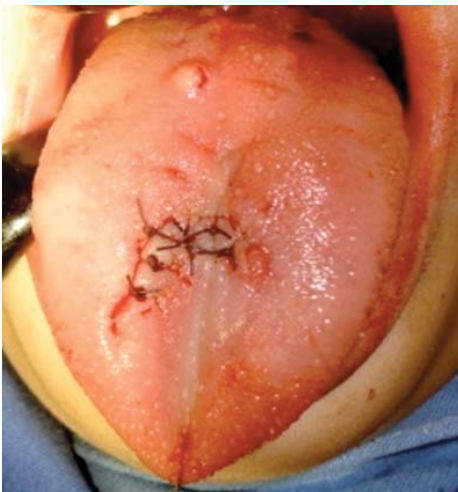**Figura 9.**

Marcaje de la incisión.



**Figura 10.**

Control postoperatorio.



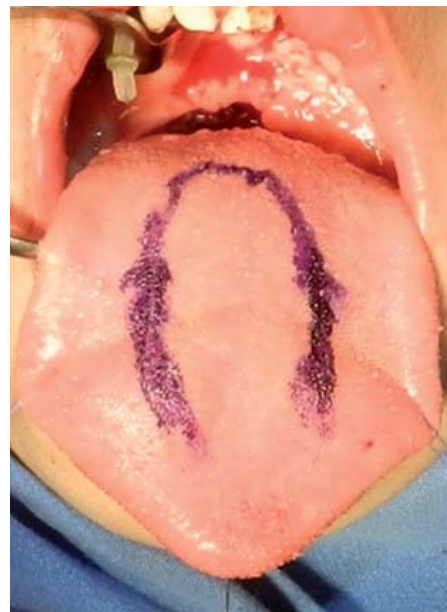**Figura 11.**

Sutura final.

cuatro ocasiones, por lo que fue enviado al Hospital General Naval de Alta Especialidad. El paciente no contó con antecedentes de importancia. Debido a las cirugías realizadas previamente, se decidió realizar el cierre de la fístula mayor de 1.5 cm clase III de Posnick, mediante la técnica de colgajo anterior de lengua (Figuras 12 a 17).

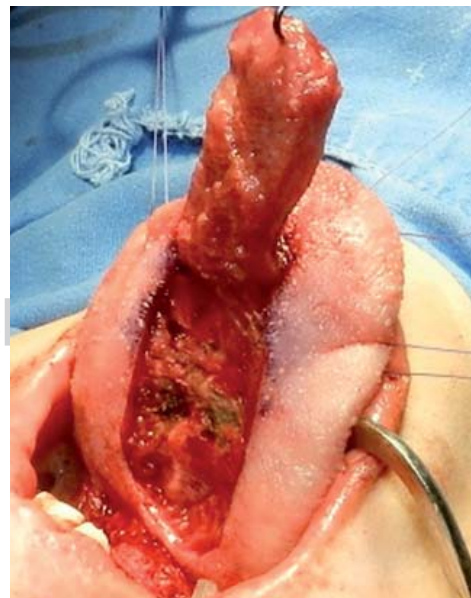
## DISCUSIÓN

Se considera que la técnica de colgajo de lengua de base anterior es una opción eficaz para el cierre



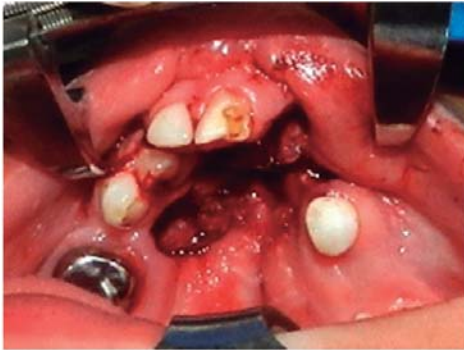
**Figura 12.**

Marcaje inicial.



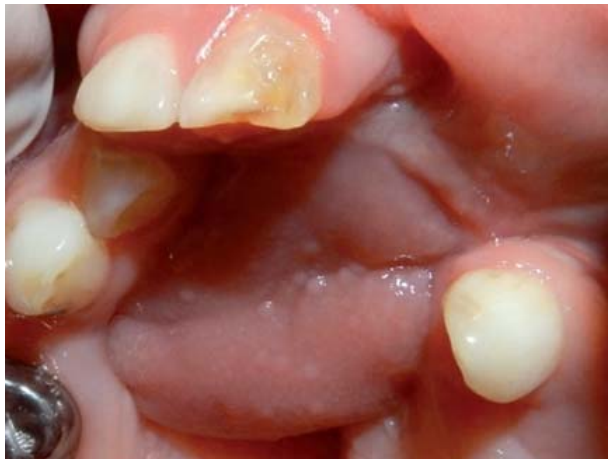**Figura 13.**

Colgajo de lengua.

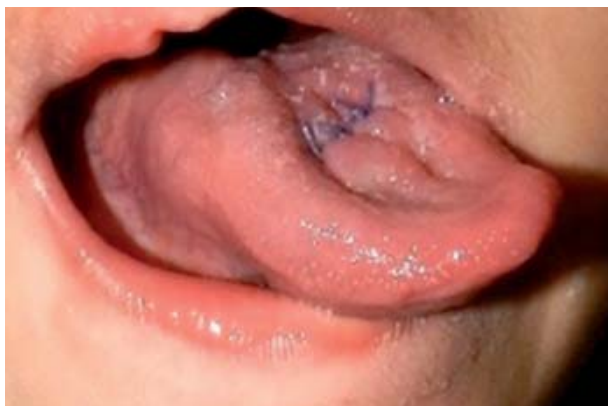

**Figura 14.**

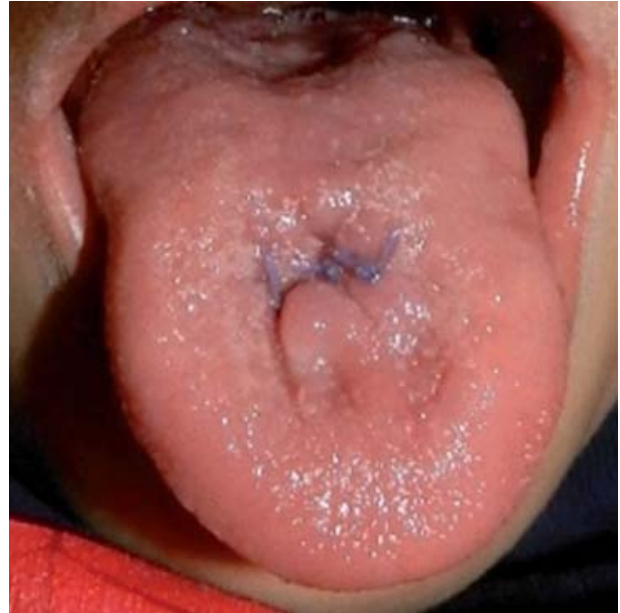Cierre de colgajo de lengua.



**Figura 15.** Control postoperatorio con cierre total de la fístula oronasal.



**Figura 16.** Control postoperatorio.



**Figura 17.** Lengua, resultado final.

de fístulas recidivantes por más de tres ocasiones y en las que el tejido adyacente no es el óptimo para realizar un cierre nasal y palatino completo. Este colgajo ofrece tres ventajas que hacen decisivo su uso, a saber:

- Proporciona abundante tejido que permite el cierre de fístulas de más de 1.5 cm.
- Es de fácil rotación por su base amplia.
- Proporciona abundante suplemento sanguíneo.

Estas tres cualidades nos aseguran un éxito en el cierre de las fístulas oronasales.

#### BIBLIOGRAFÍA

1. Assuncao AG. The desing of tongue flaps for the closure of palatal fistulas. *Plastic and Reconstructive Surgery*. 1993; 91 (5): 806.
2. Bardach J. Slayer KE cleft palate repair. In: Bardach J, Slayer KE. *Surgical techniques in cleft lip and palate*. Chicago: Year Book Medical Publishers; 1987.
3. Biavati MJ, Bassichis B. Cleft Palate. E-medicine [internet]. [Accessed October 18,2001]. Available at: <http://www.emedicine.com/ent/topic136.htm>.
4. Busnic N, Bagatin M, Boric V. Tongue flaps in repair of large palatal defects. *Int Journal oral Maxillofacial Surgery*. 1989; 18 (5): 291.
5. Carreirao S, Lessa S. Tongue flaps and the closing of large fistulas of the hard palate. *Ann Plast Surg*. 1980; 4: 182-190.
6. Guerrero S, Altamirano J. The use of lingual flaps in repair of fistulas of the hard palate. *Plastic and Reconstructive Surgery*. 1966; 38: 123.

7. Jackson IT, Fasching MC. Secondary deformities of cleft lip, nose and cleft palate. In: McCarthy JG. Plastic Surgery. Philadelphia: WB Saunders; 190: p. 2814.
8. Johnson PA, Banks P, Brown AE. Use of the posteriorly based lateral tongue flap in the repair of palatal fistulae. *Int Journal Oral Maxillofacial Surgery*. 1992; 21 (1): 6.
9. Kim MJ, Lee JH, Choi JY, Kang N, Lee JH, Choi WJ. Two stage reconstruction of bilateral alveolar cleft using a shaped anterior-based tongue flap and iliac bone graft. *Cleft Palate Craniofacial Journal*. 2001; 38 (5): 432.
10. Lilja J, Elander A, Lohmander A et al. Isolated and submucous cleft palate. *Oral Maxillofac Surg Clin Nam*. 2000; 12: 455-468.
11. Massangerilli R, Pickerell K, Mladick R. Lingual flaps: Effect on speech articulation and physiology. *Annals of Ontology, Rhinology and Laryngology*. 1970; 79: 853.
12. Orrett E. Ogle: The management of oronasal fistulas in the cleft palate patient. *Oral Maxillofacial Surg Clin N Am*. 2002; 14: 553-562.
13. Musgrave RH, Bremner JC. Complications of cleft palate. *Surgery and Plast Reconstr Surg*. 1960; 26: 180-189.
14. Stal S, Spira M. Secondary reconstructive procedures for patients with cleft. In: Serafin D, Georgiade NG. *Pediatric Plastic Surgery*. St. Louis: CV Mosby Co; 1984: p. 352.
15. Steinhäuser E. Experience with dorsal tongue flaps for closure of defects on the hard palate. *J Oral Maxillofacial Surgery*. 1982; 40 (12): 787.
16. Whetzel TP, Saunders CJ. Arterial anatomy of the oral cavity: An analysis of vascular territories. *Plastic and Reconstructive Surgery*. 1997; 100 (3): 582.
17. Zeidman A, Lockshin A, Berger J, Gold B. Repair of chronic oronasal defects with an anteriorly based tongue flap: Report of a case. *J Oral Maxillofacial Surgery*. 1988; 46 (5): 412.