



Asociación Mexicana de
Cirugía Bucal y Maxilofacial,
Colegio Mexicano de Cirugía
Bucal y Maxilofacial, A.C.

Vol. 15, Supl. 1 • 2019 • pp. s43-s47

Cirugía maxilofacial en el Hospital Central Militar

María Guadalupe Jacinto Arias*

Corría el año de 1942, la Segunda Guerra Mundial sacudía duramente Europa, México vivía en relativa paz, el secretario de la Defensa Nacional Gral. de División Lázaro Cárdenas hombre visionario y emprendedor consideró la construcción de un nosocomio que albergara a los militares caídos o enfermos para retribuir su servicio en las fuerzas armadas, el Hospital Central Militar fue diseñado en un principio para tener la capacidad para mil camas en tiempo de paz y tres mil en tiempo de guerra o epidemias, se compone de tres secciones de seis pisos cada una, comunicadas entre sí por una crujía longitudinal que divide las anteriores en tres alas hacia el norte y tres alas hacia el sur con una superficie total de siete mil metros cuadrados, con una orientación diseñada para dar mayor asoleamiento en las salas de los enfermos, ya que se encuentra con una desviación de la línea eje, con respecto a la línea norte-sur de 30 grados hacia el oriente. Siendo el 20 de noviembre de 1942 es oficialmente inaugurado por el presidente de la república Gral. de División Manuel Ávila Camacho. Hospital escuela que ha preparado incontables médicos, cirujanos dentistas, enfermeras y a todos aquellos que participan en el área de la salud, es aquí donde nace la historia de esta especialidad que honro en relatar desde sus inicios.

EL PRINCIPIO 1943-1985

El Servicio de Odontología ocupó su lugar en el corredor del primer piso de la tercera sección, contaba con dos unidades dentales, tres cirujanos dentistas procedentes de diferentes universidades y una enfermera, donde se brindaba atención de primer nivel, es decir, operatoria, exodoncia y odontología preventiva, pero en ese entonces no se valoraba a los dientes como ahora, aquí debo confesar que sólo acudían para extracciones una lamentable labor, pero muy socorrida porque había una larga lista de espera para ser atendidos, cuentan que en ese gabinete dental una vez se presentó la conyugue de un funcionario para ser atendida de un malestar que la tenía en un grito por culpa de un tercer molar impactado, se dice que varios vieron la radiografía pero ninguno fue capaz de dar un paso al frente, una cadete de enfermería observó en primera fila la escena y preguntó con la curiosidad de un alumno ¿No se puede? Es allí donde ellos le dicen con toda la humildad, esto es para maxilofacial y aquí no tenemos, por lo que muy apenados la canalizan con un especialista en otro hospital, a partir de ese instante son varios los que le dan la importancia debida a la salud bucodental como parte integral del bienestar físico de los miembros del Ejército y

* Adscrita a la Subsección de Cirugía Oral y Maxilofacial del Departamento de Estomatología del Hospital Central Militar.

Correspondencia:
CMF. María Guadalupe Jacinto Arias
Hospital Central Militar
Depto. de Estomatología,
Subsección de Cirugía Maxilofacial.
Tel: 5521228800, ext. 3106
E-mail: cureta25bi@hotmail.com



www.medigraphic.com/cirugiabucal

Fuerza Aérea y sus derechohabientes, por lo que era necesario incrementar el número de cirujanos dentistas en servicio activo, es así como el 1º de marzo de 1976 se inaugura oficialmente la Escuela Militar de Odontología en el auditorio del Hospital Central Militar en esta dependencia inicia sus actividades clínicas y académicas.

En el año de 1981 se buscó al destacado Dr. Alberto Campos Molina, quien con su entusiasmo, conocimientos y gran sentido de la responsabilidad sembró las raíces de nuestra especialidad, fungió como primer jefe de curso de Cirugía Maxilofacial, diseñando el programa operativo, consiguió la asignación de un quirófano para la preparación de los discentes, integrados en estomatología con un

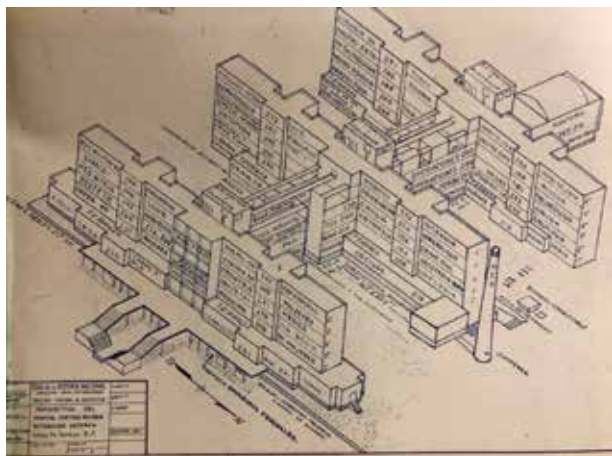


Figura 1: Plano del Hospital Central Militar.

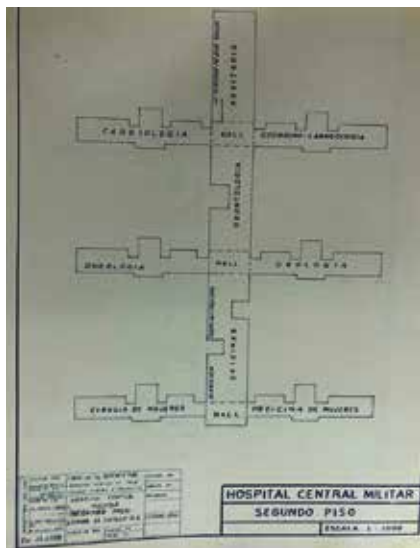


Figura 2:

Servicio en el
segundo piso
del hospital.

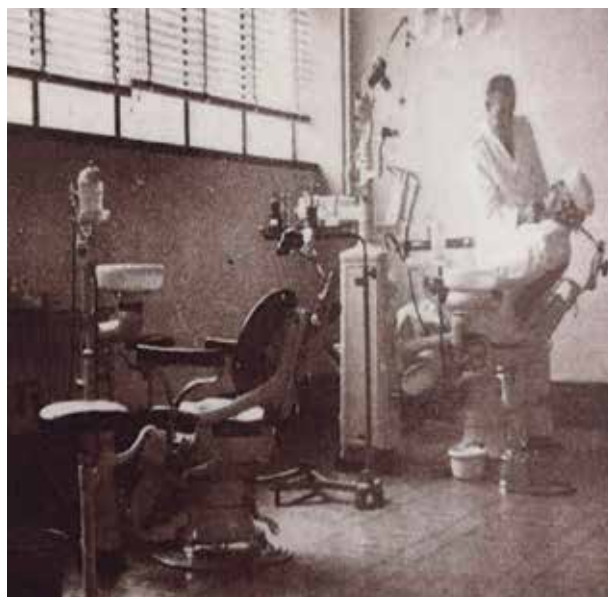


Figura 3: Primer servicio de cirugía bucal y maxilofacial.

consultorio donde se realizaban procedimientos de cirugía bucal, patología, labio y paladar hendidos, disfunción de articulación temporomandibular y ortognática.

Debo comentar que como pertenecemos a una secretaría de estado, la Defensa Nacional, dentro de sus principales misiones generales ha sido el apoyo a la población civil en caso de desastre; vivimos el temblor del 1985 y nuestro servicio apoyó intensamente, integrándose a las brigadas de auxilio y rescate que se organizaron en ese entonces para proporcionar servicio y ayuda a la población civil.

El Dr. Campos Molina dentro de su amplia carrera tuvo como anecdótico una estancia dentro del Instituto Armado, quizás nunca se reconoció su labor, pero hoy en estas breves líneas se le hace un reconocido homenaje porque **gracias a él nosotros estamos aquí**. Donde quiera que se encuentre gracias infinitas.

LA TRANSICIÓN. 1986-1997

Llegado el momento con remodelaciones y reubicaciones se designó una nueva área para la ubicación del Servicio de Estomatología donde cirugía maxilofacial se encuentra encuadrada, iniciando la mudanza hacia el primer piso ala sur de la primera sección, para ocupar las instalaciones que en su momento tuviera fisioterapia, permaneciendo en esa ubicación por un término de más de 11 años,

Figura 4:

Jefes de servicio.



en la entrada sobre el pasillo se ubicaba de lado derecho el quirófano para cirugía maxilofacial y odontopediatría, siendo los días jueves y viernes asignados para asistir a quirófano, sobre el pasillo de lado izquierdo se encontraba el Servicio de Estomatología que contaba con las especialidades de Endodoncia, Prótesis, Periodoncia, Odontopediatría; en este lugar se atendía a un gran flujo de pacientes, es en esta época donde nuestra especialidad se vuelve participe activo de la valoración del trauma, se colabora más con otras especialidades quirúrgicas, durante este periodo debido a la gran creciente demanda de atención, se crea la Clínica de Especialidades Odontológicas, centro que engloba las diversas especialidades dirían nuestros colegas la catedral de la odontología, sede donde ocupa un lugar cirugía maxilofacial para la atención de cirugía bucal, patología bucal, trastornos de la articulación temporomandibular y detección de deformidades dentofaciales. A partir de 1998 se reciben en mencionada instalación a nuestros residentes de primer año para que se adiestren en cirugía bucal quienes son los principales buscadores de casos difíciles, porque versa este dicho mejor que las complicaciones me sucedan aquí donde siempre habrá alguien que me pueda ayudar, siendo el primer jefe de servicio por aquel entonces el Cor. C.D. Maximino Mondragón González, quien su acertado y disciplinado trato ayudó a muchos residentes y pasantes de odontología a resolver casos difíciles.

1998 AL 2013

Vivimos un periodo oscuro e improductivo de nuestra especialidad empezando por la ubicación quien diría que en nuestro asoleado hospital existiera un área fría y desolada donde fuimos asignados, la recepción de la sección de estomatología y cirugía maxilofacial, a cargo del gélido sargento Botello para no desentonar con el ambiente lúgubre, al ingresar a los consultorios de las diversas especialidades odontológicas y hacinados en un minúsculo consultorio

de 3 x 2 m, se congregaban todos los residentes de maxilofacial al mando del Dr. Omar Reyes Velázquez obviamente algunos escuchaban las indicaciones desde afuera porque no entraban todos, que mejor se optó por colocar un escritorio fuera del consultorio para convertirse en la mesa de reuniones porque desde allí se planeaban procedimientos, tesis, se estudiaban casos, se felicitaba o se jalaban orejas ese escritorio dejó más recuerdos que una novia de residente. Por otro lado, se integraban a la par de las labores de los residentes, cirujanos dentistas recién graduados que realizaban su residencia rotatoria en las diversas especialidades de la odontología, siendo aquí el primer contacto para los interesados en cursar esta especialidad en un futuro. Eventos desagradables nos ocurrieron ya que se nos arrebató el espacio de consultorios y para agregar una maldad más, se nos despojó de un día quirúrgico siendo sólo los viernes único día para programar nuestros pacientes quirúrgicos, en esta área realmente se vieron minados los esfuerzos por apoyar a los residentes, ya que eran escasas las rotaciones se contaba con el Hospital ABC, Traumatología de Lomas Verdes y en el Hospital de «La Raza» en el área de pediatría, afortunadamente todo esto quedó

**Figura 5:** Dr. Ismael Vejar Alva con la generación 2019.

en el pasado pues nuestro momento llegó para bien, pues una nueva ubicación nos esperaba.

2013 A LA FECHA

Un General, que por ese entonces era el director del hospital que visitó nuestra área decidió hacer cambios, pensó en un inicio en desaparecer el Departamento de Estomatología, pues ya contábamos con la Unidad de Especialidades Odontológicas y allí se nos quería concentrar, pero nunca consideró que la Especialidad de Cirugía Maxilofacial es una residencia hospitalaria que forzosamente requiere de un hospital para su formación, así que contra todos los pronósticos se luchó hasta obtener un lugar como residencia dentro del hospital y una instalación nueva donde se dignificó nuestro servicio con un espacio luminoso y amplio a la par de las otras especialidades con las que compartimos el Departamento de Estomatología. Al fin un aire de cambio llegó y aportó mejoras siendo el Dr. Ismael Vejar Alba este último; actual jefe de curso, quien dentro de sus múltiples actividades ha sido su principal interés la formación como cirujanos maxilofaciales y coadyuvar con diversas especialidades en el manejo del paciente hospitalizado, siendo Anestesia, Otorrinolaringología, Radiología, Urgencias, Neurocirugía, Medicina Crítica y Cirugía Plástica, además se promueve su participación en los diversos congresos. También se abre la oportunidad para que los residentes puedan salir a otras sedes del IMSS, se inicia con el Hospital de Traumatología en Lomas Verdes donde el conocido Dr. Cienfuegos y el Dr. González de Santiago impulsaron el Servicio de Cirugía Maxilofacial a la par de Cirugía Plástica, el Hospital de Traumatología «Magdalena de las Salinas» encabezado por los Doctores Medina, María Luisa Mercado y Álvaro Albarrán con su grupo de adscritos, al Hospital Pediátrico de «La Raza» donde es muy recordado por varios compañeros y quien desafortunadamente se nos adelantó el Dr. Arturo Soto Miranda, el apreciable Dr. Rafael Rojas Rutter a quien le agradecemos su humildad para acompañarnos siempre en nuestros congresos, otro centro que ha colaborado con la formación de nuestros residentes es el Servicio de Cabeza y Cuello del Centro Médico Siglo XXI quien con la fineza y amabilidad del Dr. Gallegos y su grupo de colaboradores ha dado a nuestros residentes la oportunidad de participar en la cirugía oncológica, el Hospital «20 de Noviembre» con la imponente Dra. Laura Pacheco y su equipo de trabajo, la Clínica de Labio y Paladar Hendido de Tlaxcala bajo la batuta del

Dr. Blas Domínguez Reyes quien nos dio más de lo esperado, qué decir del Hospital Pediátrico del Siglo XXI donde el Dr. Soriano ha compartido con nosotros su experiencia, su cultura y su don de gentes, con nuestros compañeros de armas del Hospital Naval de Alta especialidad y un gran Comandante el Dr. González de Santiago gran amigo y maestro de todos los residentes quien comparte siempre sus conocimientos. Por último quiero agradecer a la Dras. María Luisa López Salgado y Jerem Yolanda Cruz Aliphat por abrir las puertas a residentes del Central Militar quien con su experiencia aportaron las herramientas necesarias para comprender de cerca tan noble y brillante labor.

Por último, quiero nombrar a todos aquellos que han dejado una historia más que contar como cirujanos maxilofaciales egresados de esta sede:

1982-1985	Gral. Brig. C.D. Javier Magaña Ramírez
1982-1985	Tte. Cor. C.D. Omar Reyes Velázquez
1987-1990	Gral. Brig. C.D. Maximino Mondragón González
1987-1990	Cap. 1/o. C.D. Eloy Guzmán García
1987-1990	Tte. Cor. C.D. Jorge Alfredo Barroso Reyes
1987-1990	Cap. 1/o. C.D. Alejandro Chávez Meixueiro
1988-1991	Cor. C.D. Facundo Zayago Espinoza†
1990-1993	Tte. Frag. SSN. C.D. Arturo Cabrera McGregor
1990-1993	Cirujano Dentista. Norma Patricia Figueroa Fernández
1992-1995	Mayor C.D. Juan Daniel Morones Alba
1992-1995	Cirujano Dentista. Mario Ricardo Troncoso Alarcón
1992-1995	Cirujano Dentista. Muhammad Eslamian Koupaie, Becario Rep. Islámica de Irán
1993-1996	Coronel C.D. Francisco Hernández Martínez
1993-1996	Cirujano Dentista. Luz María Soriano Garibo
1994-1997	Cirujano Dentista. Norberto Jiménez Cruz
1997-2000	Tte. Cor. C.D. Ismael Véjar Alba
1997-2000	Cirujano Dentista. Gilberto Alfonso Pérez Romero

1999-2002	Coronel C.D. Pedro Bello Santos	2008-2012	Cap. 1/o. C.D. Luis Enrique Loera Torres
2000-2003	Cap. 1/o. C.D. Carlos Alberto Romero Martínez	2008-2012	Cap. 1/o. C.D. Ricardo Lara Vázquez
2000-2003	Cirujano Dentista. Maribel Domínguez Estrada	2008-2012	Cap. 1/o. C.D. Lady Eva Acevedo Tapia
2001-2004	Mayor C.D. Mario Felipe Espinosa Castillo	2009-2013	Mayor C.D. José Manuel Ríos Alcántara
2001-2004	Cap. 1/o. C.D. Carlos Guillermo Espinosa Robles	2009-2013	Cap. 1/o. C.D. Óscar Valentín Aboytes Velázquez
2001-2004	Cap. 1/o. C.D. Marco Antonio Juárez Romero	2009-2013	Cap. 1/o. C.D. Rey David Poblano Castillo
2001-2004	Tte. Corb. SSN. C.D. Víctor Hugo Barrospe Gómez	2010-2014	Mayor C.D. Manuel López Hernández
2001-2004	Cirujano Dentista. Ericka Mariana Morales Narváez	2010-2014	Cap. 1/o. C.D. Jesús Alejandro Morales García
2002-2005	Cirujano Dentista. Ernesto Ignacio Salinas Chapa	2010-2014	Cap. 1/o. C.D. David Vega Medina
2004-2008	Mayor C.D. Rafael Heredia Rodríguez	2010-2014	Cirujano Dentista. Héctor Barrera Vera
2005-2009	Cap. 1/o. C.D. Carlos Palemón Hernández Sánchez	2011-2015	Cap. 1/o. C.D. Rafael Martínez Salazar
2005-2009	Cap. 1/o. C.D. Juan José Castro Mosqueda	2011-2015	Cap. 1/o. C.D. Bernardo Flores Mántufar
2005-2009	Cap. 1/o. C.D. Roberto Pardo Barbosa	2011-2015	Cap. 1/o. C.D. Benigno Ramírez Reyes
2005-2009	Tte. Aux. Snd. Juan Carlos Rodríguez Andino, Bec. de la República de Honduras	2011-2015	Mayor C.D. Felipe Benavidez Bello
2006-2010	Mayor C.D. Awdrey Jashive Morán Macías	2011-2015	Cap. 1/o. C.D. Lorena Gorrosquieta Torres
2006-2010	Mayor C.D. Juan Alberto Vidales Santiago	2011-2015	Lic. En Estomatología. Airawanda Cristina Beristáin González
2006-2010	Cap. 1/o. C.D. José Zalapa Severiano	2012-2016	Cap. 1/o. C.D. Raúl Velázquez Vázquez
2006-2010	Cirujano Dentista. Ariel Tonatihu Ramírez Villegas	2013-2017	Cap. 1/o. C.D. Héctor H Luz Nicolas
2007-2011	Mayor Mariana Merced Taddeo Molina, Bec. República de Venezuela	2013-2017	Cirujano Dentista. Olaf Yair Amador Jiménez
2007-2011	Cap. 1/o. C.D. Víctor Oliver Azcona Romero	2014-2018	Cap. 1/o. C.D. Jorge González Hernández
2007-2011	Cap. 1/o. C.D. Cuauhtémoc Bello Hernández	2014-2018	Cap. 1/o. C.D. Arturo Maldonado Dorado
2007-2011	Cirujano Dentista. Angélica Julián Castrejón	2014-2018	Cap. 1/o. C.D. Daniel Guzmán Sánchez
2008-2012	Mayor C.D. Daniel Barrera Brito	2015-2019	Tte. Cor. C.D. María Guadalupe Jacinto Arias
2008-2012	Mayor C.D. Raúl Osorio García	2015-2019	Cap. 1/o. C.D. Ulises Demetrio Neria Rojas
2008-2012	Mayor C.D. Dagoberto Santos Mendoza	2015-2019	Cirujano Dentista. Elhi Manuel Torres Hernández
		2015-2019	Cirujano Dentista. María Goretti Sánchez Cruz