

## Caso clínico

## Eventración diafragmática adquirida por trauma obstétrico en un recién nacido prematuro

Ricardo Ávila Reyes,<sup>\*,†</sup> Mariana Herrera Pen,<sup>\*,†</sup> Sergio Carlos Rivera García,<sup>\*</sup> Esteban López Garrido,<sup>\*,†</sup> Dalia Olivares Bautista,<sup>†</sup> Rocío Isabel Camacho Ramírez,<sup>†</sup> Nora Inés Velázquez Quintana<sup>†</sup>

\* Hospital Civil «Dr. José Macías Hernández» de Cd. Victoria, Tamps.

† Hospital Infantil de Tamaulipas

## Resumen

**Introducción:** La eventración diafragmática es adquirida frecuentemente por trauma obstétrico debido a lesión del nervio frénico, y sus potenciales factores son parto de nalgas, distocia de hombros y macrosomía. Presentamos un caso con eventración diafragmática secundaria a trauma obstétrico en un recién nacido prematuro. **Caso clínico:** Femenino prematuro de 30 semanas de gestación que se envía de hospital rural obtenido por parto pélvico y que muestra zonas equimóticas por trauma obstétrico; desarrolla enfermedad por membrana hialina; requirió de asistencia mecánica a la ventilación y al cuarto día de vida se detectó elevación del hemidiafragma derecho; se extuba a los doce días, sin embargo requiere intubación nuevamente por acto quirúrgico; se mantiene por 18 días sin lograrse extubar; se considera eventración diafragmática por hemidiafragma arriba de 7° arco costal derecho; se realiza toracotomía derecha y plicatura diafragmática; se extuba doce días posterior a la cirugía. **Discusión:** La eventración diafragmática por elongación del nervio frénico parece una entidad de mayor afectación en neonatos a término y aun más en macrosómicos. El presente caso resulta inusual por tratarse de un prematuro con trauma obstétrico.

**Palabras clave:** Eventración diafragmática, parálisis diafragmática, recién nacido prematuro, trauma obstétrico.

## Abstract

**Introduction:** The diaphragmatic eventration caused by obstetric trauma is due a phrenic nerve injury and his potential factors include breech delivery, shoulder dystocia and macrosomia. We present a case with diaphragm eventration secondary to obstetric trauma in a premature infant. **Case report:** Female premature born at 30 weeks at its local rural hospital by pelvic delivery. Evidence of birth trauma. Develops RSD and mechanical ventilation was needed. At fourth day of life elevation of right hemidiaphragm was noticed. Extubate at day 12th, but needed further reintubation by day 19th for reconstructive surgery. With mechanical intubation 18 days more. Diagnosis of eventration was made in base of hemidiaphragm above the 7th costal right arch. Right thoracotomy and placcation, was extubated 12 days after surgery. **Discussion:** The diaphragmatic eventration by phrenic nerve elongation appears to be an entity of greater involvement in term newborn and even more in macrosomic; this cause turns out to be unusual because it is a premature with obstetric trauma.

**Key words:** Diaphragmatic eventration, diaphragmatic paralysis, premature infant, trauma obstetric.

## INTRODUCCIÓN

La eventración diafragmática es una patología controversial desde su definición, puesto que algunos autores refieren parálisis diafragmática como sinónimo de eventración diafragmática, mientras otros acentúan la diferencia entre ambas al considerar la eventración en una debilidad muscular de la parálisis provocada por lesión traumática del nervio frénico, producida generalmente por lesión obstétrica o como secuela quirúrgica.<sup>1</sup> Por otro lado, otros autores las dividen en eventración diafragmática congénita (EDC) y adquirida (EDA). La EDC es causada por un defecto intrínseco del componente muscular del diafragma; tal alteración determina una estructura flácida y una posición anormalmente alta con trastornos de la movilidad, resultando en movimiento paradójico durante la

inspiración. En la EDC se considera la falla en el proceso de muscularización del diafragma embrionario que ocurre entre la novena y la décima semanas de edad gestacional. Es más frecuente del lado izquierdo y se reportan casos de afectación bilateral con mayor predominio en el sexo masculino.<sup>2</sup> La EDA producida por algún trastorno en la inervación, con diafragma estructuralmente normal y lesión nerviosa puede tener origen central (medular) o periférico (nervio frénico) y ser de carácter reversible o irreversible. En las de origen central se destacan afecciones degenerativas, infecciosas, oncológicas y traumáticas, y en las de origen periférico producidas por elongación, compresión, punción, irritación y sección del nervio frénico.<sup>2</sup> La manifestación clínica de un diafragma eventrado o parético es la insuficiencia respiratoria de grado variable, sobre todo en lactantes y niños pequeños; una forma típica es

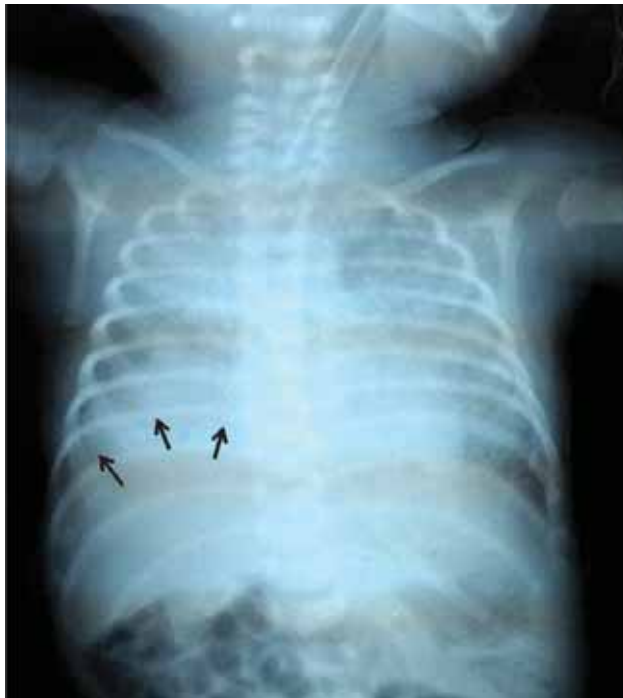Este artículo puede ser consultado en versión completa en <http://www.medigraphic.com/pediatriademexico>

la dificultad respiratoria progresiva luego de cirugía cardíaca o de parto distócico.<sup>2-5</sup> Dentro de los factores de mayor peso para el desarrollo de una eventración diafragmática secundaria por trauma obstétrico está la presentación de nalgas, distocia de hombros y la macrosomía.<sup>1-5</sup> Presentamos un caso de eventración diafragmática adquirida por trauma obstétrico en un recién nacido prematuro de 30 semanas de gestación que requirió de resolución quirúrgica con plastia diafragmática por dificultad para retirarle del ventilador mecánico, siendo esta entidad poco común en el neonato prematuro.

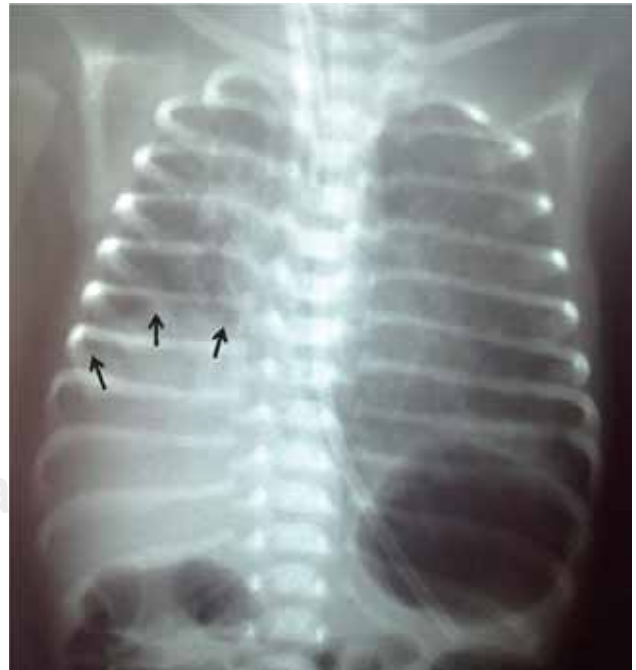### CASO CLÍNICO

RN femenino, hija de madre de 19 años de edad, obtenido en Hospital Rural de Tula, Tamaulipas, México, por parto pélvico y distócico; se calcula 30 SDG por valoración de Capurro; peso al nacer de 1,600 g, 41 cm de estatura, Apgar de 7-8. Se envía a hospital de segundo nivel. Desarrolla EMH; radiografía de tórax a su ingreso con imagen de vidrio esmerilado en ambos hemitórax; se identifica coloración violácea de ambos glúteos atribuidos a trauma obstétrico. Se aplican dos dosis de surfactante y asistencia mecánica a la ventilación, modo asisto-control y nutrición parenteral. Reporta procalcitonina de 23, por lo que se inicia tratamiento con cefalosporina. A los cuatro días de estancia disminuye la imagen de vidrio esmerilado con mayor aireación de ambos pulmones y se visualiza el hemidiafragma derecho más elevado que el contralateral (*Figura 1*); se agrega neumonía

neonatal. Se van disminuyendo parámetros al ventilador mecánico pasando a modalidad TCPL/SIMV. A los doce días de vida y estancia se extuba pasando a CPAP nasal; las zonas violáceas de los glúteos progresan a necrosis. Retiro del CPAP, pasa a casco cefálico. Siete días más tarde se intuba nuevamente porque entra a quirófano para plastia de injertos en ambos glúteos por parte de Cirugía Pediátrica. Persiste conectada a ventilador modalidad SIMV cubriendo siete días posteriores a la colocación de injertos y con dificultades para extubarle (26 días de vida); persiste la imagen de elevación del hemidiafragma (*Figura 2*) sobre distensión compensatoria contralateral; se considera la posibilidad de eventración diafragmática, identificando el hígado dentro del hemitórax derecho con mayor elevación del ángulo del colon derecho que el ángulo esplénico del colon izquierdo. Al día siguiente se realiza ultrasonido visualizando cúpula diafragmática en el 5° espacio intercostal derecho pero con movilidad, pero el estudio por fluoroscopia no es concluyente y se solicita TAC. Se practica al mes de vida TAC simple de tórax que reporta: «Existe elevación del hemidiafragma derecho y se debe tener presente la posibilidad de parálisis del frénico o eventración diafragmática» (sic). En la *figura 3* se muestra la TAC con cortes axiales del 7 al 13, y en el cuadro inferior derecho se señalan a detalle ambos cortes axiales. Se solicita revaloración del caso por Cirugía Pediátrica para plicatura diafragmática debido a los intentos fallidos para extubarle y sospechando que la eventración diafragmática sea la causa. A los 18 días de intubada y



**Figura 1.** Radiografía de tórax al cuarto día de vida; se aprecia la elevación diafragmática.



**Figura 2.** Radiografía de tórax a los 25 días; persiste la cúpula diafragmática elevada a dos arcos costales de diferencia del contralateral.

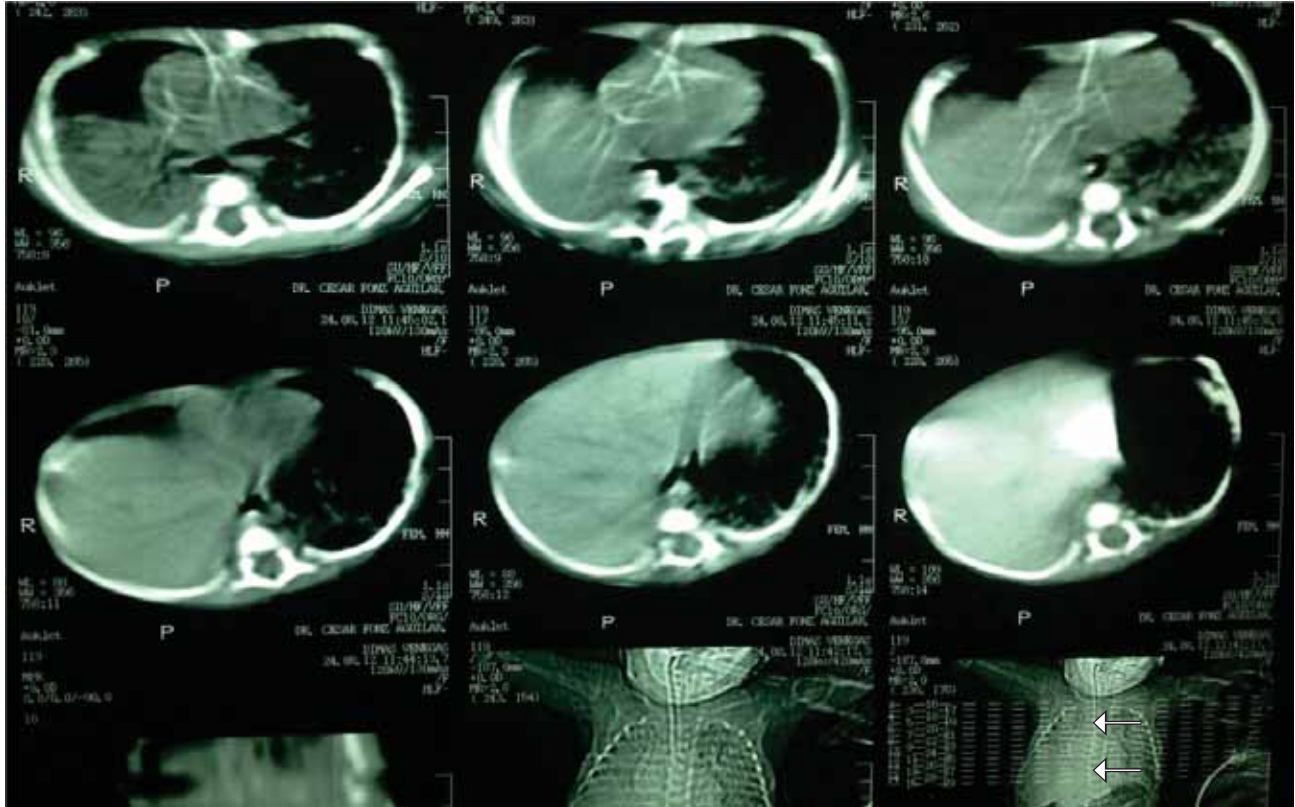


Figura 3. TAC en la cual se aprecia el nivel hasta donde llega el hemidiafragma derecho.

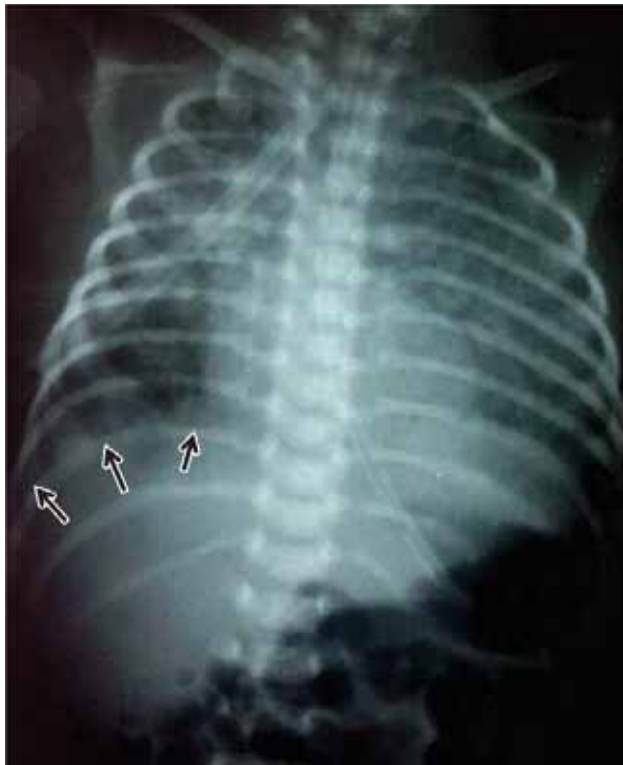

Figura 4. Control radiológico postoperatorio inmediato; se visualizan ambos hemitórax a un mismo plano.

con 37 de vida se le realiza toracotomía derecha y plastia diafragmática; Cirugía Pediátrica reporta en los hallazgos eventración diafragmática sin alteraciones visuales en la estructura muscular. Al control radiológico se visualiza el diafragma en un mismo plano (Figura 4), los ángulos del colon en situación anatómica normal y el hígado parcialmente en cavidad abdominal. Se deja sonda pleural para drenaje; progresivamente, los parámetros del ventilador disminuyen; se requiere vancomicina e imipenem por neumonía asociada a ventilador. Se alimenta para ese entonces con fórmula para recién nacido de peso bajo. Doce días después de la cirugía se extuba sin contratiempos (49 días de vida).

#### DISCUSIÓN

Este es un caso de recién nacido que se obtiene por parto pélvico y presenta equimosis en diversas partes del cuerpo; en los glúteos dichas equimosis progresan a necrosis. Se enfatiza lo anterior, ya que el trauma obstétrico al que fue sometido fue cruento en extremo, y como en los partos pélvicos existe la posibilidad de retención de cabeza última que provoca elongación del cuello y lesión del nervio frénico con la consecuente parálisis diafragmática, aunque éstas son meras especulaciones, ya que no se refirió en su envío tal eventualidad; no se descarta que haya sucedido y se elucubra que la parálisis diafragmática tuvo tal origen debido a que

se detectó desde el cuarto día de vida la elevación diafragmática, es decir, se desarrolló y detectó en forma temprana y relacionado a evento de trauma obstétrico, como lo detalla la literatura.<sup>1-7</sup> La elevación del hemidiafragma derecho corresponde habitualmente a una lesión del nervio frénico. Se describe que la eventración diafragmática debida a lesión del nervio frénico en forma aislada ocurre en un 22%, en tanto que en el 78% se presenta asociada a la parálisis de Erb-Duchenne; la parálisis del plexo braquial sin lesión del nervio frénico es mucho más común todavía y la situación inversa es más rara.<sup>6</sup> Otras causas de EDA son secundarias a cirugías cardíacas.<sup>1-4</sup> Cuando hay ausencia de trauma obstétrico y de parálisis braquial se considera que la eventración diafragmática es secundaria a deficiencia muscular congénita del diafragma y puede presentarse como ausencia total o parcial del desarrollo muscular del *septum transversum* en donde las hojas pleural y peritoneal son normales pero están separadas solamente por una delgada hoja fibrosa en la que se comprueba ausencia o disminución de las fibras musculares del diafragma cuyo músculo es reemplazado por una lámina papirácea blanquecina, inerte y a veces traslúcida. Se reporta que es más frecuente del lado izquierdo la eventración diafragmática secundaria a deficiencia muscular congénita; se desconoce la causa de la falla muscular aunque se han encontrado casos asociados a rubéola fetal, infección por citomegalovirus y trisomías cromosómicas.<sup>2,5,6</sup> Por tanto, el caso en cuestión lo consideramos secundario a trauma obstétrico por estar ligado a ésta, ser de lado derecho y a la visualización no se apreciaron datos que sugieran deficiencia muscular congénita. Los recién nacidos y lactantes muestran mayor afectación debido a un menor desarrollo de la musculatura intercostal, la flexibilidad de la caja torácica y la disminución del calibre del árbol bronquial. La parálisis del diafragma provoca menos oxigenación y ventilación que se ve más comprometida en la posición en decúbito por la presión abdominal. En los casos leves o cuando está afectado un solo lado y sin otra patología puede ser bien tolerada la eventración diafragmática y se recomienda colocar en decúbito lateral del lado afectado; en ocasiones puede requerir de oxígeno suplementario; el uso de presión positiva continua de las vías aéreas ha resultado ser útil en algunos casos o llegar a la ventilación asistida en los casos severos con alguna patología agregada. Se hace la referencia de que en algunos casos de parálisis asociadas a traumatismo obstétrico se recuperan entre 1-3 meses en los casos leves y de 6-12 en casos severos con tratamiento conservador.<sup>4,7</sup> Durante el paso de los días, en los casos severos las atelectasias o infecciones acentúan el deterioro respiratorio; los pacientes en reposo pueden ser asintomáticos pero a la alimentación pueden desarrollar disnea. Durante la ventilación mecánica asistida pueden presentar síntomas a menos que no se tenga contemplado la extubación y los casos leves que comúnmente pasan desapercibidos llegan a manifestarse durante el desarrollo de alguna infección pulmonar.<sup>5</sup>

La detección de esta eventración diafragmática se diagnóstica cuando en una radiografía AP la cúpula diafragmática se observa elevada más de dos espacios intercostales que el contralateral, debiendo hacer diagnóstico diferencial con herniación diafragmática con saco herniario ya que suele confundirse. El estudio por fluoroscopia demuestra la parálisis del diafragma, al igual que en la ecografía en modo M se puede evaluar la movilidad diafragmática. En estos casos se muestra movimiento normal del hemidiafragma no afectado (que se eleva en la espiración y baja en la inspiración), y movimiento caudal o paradójico del lado paralizado (movimiento craneal durante la inspiración) conocido como signo de Kienboeck. La electromiografía resulta difícil de interpretar. La tomografía axial computarizada es otro método diagnóstico para quien la tenga al alcance.<sup>5-9</sup> Es necesario realizar el estudio con fluoroscopia sin asistencia ventilatoria para evidenciar el movimiento paradójico.<sup>5</sup>

El tratamiento definitivo de la eventración diafragmática dependerá, como ya se comentó previamente de la afectación y/o manifestaciones clínicas del paciente, puesto que algunos autores consideran mantener expectante y en vigilancia al paciente con eventración diafragmática siempre y cuando sean casos leves y sin patología agregada.<sup>4-8</sup> Por otro lado, la decisión de realizar la plicatura diafragmática entra en polémica cuando algunos autores consideran su corrección quirúrgica cuando la diferencia entre ambos lados del diafragma es de tres espacios intercostales ya que consideran que dicha elevación puede provocar los mismos trastornos que una hernia diafragmática, mientras otros expertos opinan que con dos espacios intercostales de diferencia se dicta la corrección quirúrgica.<sup>1-4</sup> La plicatura diafragmática es el tratamiento de elección ante la parálisis diafragmática. Algunos autores consideran se realice tan pronto sea diagnosticada la parálisis mientras otros sugieren esperar de 1 a 6 semanas de recuperación espontánea. En los pacientes intubados se reporta que existe reducción en el tiempo de ventilación asistida posterior a la plicatura. El tratamiento quirúrgico está indicado si la función del nervio frénico no se recupera y el paciente presenta insuficiencia respiratoria persistente, imposibilidad de destete del ventilador mecánico o hay neumonías de repetición. Existe la posibilidad de emplear marcapaso diafragmático pero es imprescindible que ambos nervios frénicos estén funcionales.<sup>1-9</sup> Aunque la plicatura diafragmática mediante toracotomía es el tratamiento de rutina aceptado, se reportan series de pacientes intervenidos mediante la técnica de toracoscopia videoasistida para el tratamiento de la eventración diafragmática en pacientes más allá del periodo neonatal; empero, Cantú-Cárdenas y cols. reportan el caso de un neonato de término de 15 días de vida, corregido con dicha técnica y concluyen que las ventajas de este método son el menor trauma quirúrgico con mínima invasión, bien tolerado; la recuperación es corta, lo que disminuye la estancia hospitalaria. En este caso no hubo complicaciones vasculares, pulmonares o infecciosas

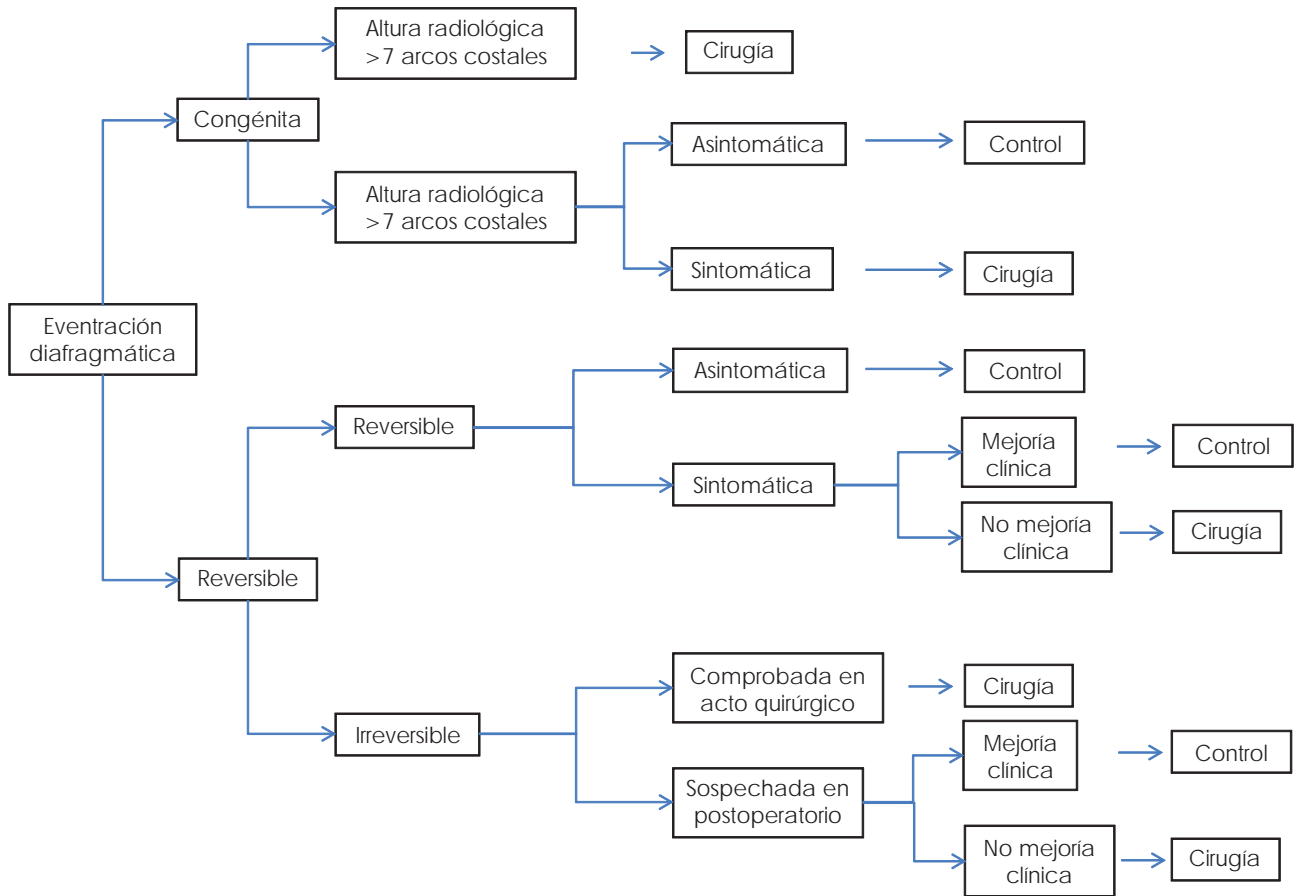


Figura 5. Algoritmo para la toma de decisiones de la eventración diafragmática.

posteriores al procedimiento, por lo que se recomienda tomarse en cuenta dicho abordaje quirúrgico como técnica de elección.<sup>9</sup> En el caso que reportamos, a pesar de que se logró extubar a los doce días por su patología de base, siete días más tarde requirió de colocación de injertos, por lo cual ameritó nuevamente ser intubada, manteniéndose por 18 días sin poder destetarse del ventilador hasta que se realizó toracotomía y plicatura diafragmática y en doce días posteriores al acto quirúrgico se logró extubar aun con neumonía asociada al ventilador. En el caso actual, el diagnóstico se sospechó desde el cuarto día, considerándose una eventración diafragmática derecha adquirida por trauma obstétrico. Lo relevante resulta que la mayoría de los reportes de eventraciones diafragmáticas adquiridas en el periodo neonatal por lesión del nervio frénico se deben a parto traumático asociado a parto de nalgas y distocia de hombros en recién nacidos a término, debido a tracción excesiva y estiramiento de la raíz nerviosa cervical de C3 a C5, resultando en laceración importante y en el 80% la

afectación es del lado derecho.<sup>1-10</sup> Recientemente, Stramrood y cols.<sup>10</sup> (única literatura encontrada) relatan una serie de 14 casos de eventración diafragmática secundaria a lesión del nervio frénico por parto traumático, en donde incluyen dos casos de recién nacidos pretérmino de 29 semanas de gestación y uno de 30 semanas con 1,525, 1,500 y 1,400 g de peso al nacer, respectivamente, obtenidos por parto vaginal en presentación cefálica, de nalgas, y uno por cesárea por presentación trasversa, respectivamente. En nuestro caso de 30 semanas de gestación, con 1,400 g al nacer y obtenido por vía vaginal en presentación de nalgas y con datos aciagos de trauma obstétrico, resulta inusual esta patología, ya que la eventración diafragmática adquirida por lesión del nervio frénico secundario a trauma obstétrico parece pertenecer más al neonato de término.

Finalmente, Garrido y col.,<sup>2</sup> realizaron un flujograma de manejo el cual consideramos debe adoptarse para la toma de decisiones sobre la eventración diafragmática (Figura 5).

## BIBLIOGRAFÍA

1. Korman L, Rubio B, Giubergia V, Varrenchea M. Eventración diafragmática: ¿Cuándo está indicada la cirugía? *Rev de Cir Infantil* 2003; 13: 23-26.
2. Garrido P, Castello E. Eventración diafragmática en la edad pediátrica. *Rev Med Clin Condes* 2009; 20: 776-781.
3. De Rossi RL, Defagó V. Plicatura diafragmática en la parálisis frénica unilateral luego de cirugía cardíaca. *Rev de Cir Infantil* 1994; 3: 132.
4. Pérez-de Ordaz LB, Ozores-Suárez J, Miranda-Pérez Y. Incidencia de parálisis diafragmática después de cirugía cardíaca. *Rev Cubana Pediatr* 2007; 79.
5. Del Río-Camacho G, Leal-Orozco A, Ruiz-Serrano C, Molinelli-Barranco M. Taquipnea en un recién nacido macrosómico. Parálisis diafragmática de causa obstétrica. *Acta Pediatr Esp* 2010; 68: 360-361.
6. Páez-Pérez V, Pabón-Barrios R, Pacheco-Castro L, Morales F, Pérez C, Vásquez Z. Eventración diafragmática. A propósito de un caso. *Medicrit* 2005; 2: 104-106.
7. Villalva-Villalva A. Eventración diafragmática. *Paediatrica* 2007; 9: 19-21.
8. Cano D, Perotti E, Bello O, Parada P, Ferreira J, Alonso G, Estevan M. Eventración diafragmática. Una causa excepcional de dificultad respiratoria neonatal. *Arch Pediatr Urg* 2001; 72: 121-124.
9. Cantú-Cárdenas O, Pérez-Martínez PY, Rodríguez-Balderrama I, Montes-Tapia FF. Plicatura diafragmática por toracoscopia en un neonato. Reporte de un caso. *Rev Mex Ped* 2005; 72: 186-188.
10. Stramrood C, Blok C, Van der Zee D, Gerards LJ. Neonatal phrenic nerve injury due to traumatic delivery. *J Perinat Med* 2009; 37: 293-296.

Correspondencia:  
Dr. Ricardo Ávila Reyes  
Hospital Civil «Dr. José Macías Hernández» de Cd.  
Victoria, Tamps. 21 y 22 Méndez 502, 87000.  
Tel. (834) 3186550  
E-mail: avilareyes@hotmail.com