

PRESENTACIÓN DE CASO

Regeneración tisular guiada en paciente diabético: reporte de caso

Guided Tissue Regeneration in a Diabetic Patient: A Case Report

Daniel Martínez Gutiérrez ¹, Yadira Thereza Pacheco Paredes ²

1. Residente Posgrado de Periodoncia. Universidad Popular Autónoma del Estado de Puebla. Puebla. México.
2. Especialista en Periodoncia. Catedrático Posgrado de Periodoncia. Universidad Popular Autónoma del Estado de Puebla. Puebla. México.

RESUMEN

Se presenta el caso clínico del manejo de un defecto intraóseo de dos paredes con un procedimiento de regeneración tisular, guiada mediante el uso de una barrera de membrana reabsorbible de colágeno y aloinjerto óseo en una paciente de 56 años, diabética tipo 2 controlada, que acudió a la clínica de periodoncia de la Universidad Popular Autónoma del estado de Puebla en México. A 2 meses, el posoperatorio mostró una adecuada cicatrización de los tejidos, disminución de la profundidad al sondeo y una evidencia radiográfica de llenado del defecto y formación ósea a los 4 meses. A pesar de la relación bidireccional entre enfermedad periodontal y la diabetes tipo 2, queda demostrado que el tratamiento periodontal de un paciente diabético con buen control metabólico es muy similar a uno sin diabetes, que hace predecible el resultado de la terapia periodontal regenerativa con el uso de barrera de membrana reabsorbible y aloinjerto óseo.

Palabras clave: diabetes, defecto intraóseo, regeneración tisular guiada, membrana reabsorbible, aloinjerto óseo.

ABSTRACT

A clinical case of the management of a two-wall intrabony defect with a guided tissue regeneration procedure by using a collagen resorbable barrier membrane and bone allograft in a 56 years old controlled diabetic patient who attended to the clinic periodontics of Popular Autonomous University of Puebla is presented. At 2 months, the postoperative period showed adequate scarring of the tissues, decreased depth of sounding and radiographic evidence of defect filling and bone formation at 4 months. Despite the bi-directional relationship between periodontal disease and type 2 diabetes, it was shown that the periodontal treatment of a diabetic patient with good metabolic control is very similar to one without diabetes, which makes the result of regenerative periodontal therapy predictable with the use of absorbable membrane barrier and bone allograft.

Key words: diabetes, intrabony defect, guided tissue regeneration, resorbable membrane, bone allograft.

INTRODUCCIÓN

La enfermedad periodontal es una de las patologías que afectan la integridad del sistema de soporte del diente y conduce al daño de los tejidos periodontales y en última instancia a la pérdida dentaria.¹ La diabetes mellitus tipo 2 se asocia a resistencia a la insulina, es decir, la incapacidad del cuerpo de responder normalmente a la insulina y la incapacidad de las células B del páncreas para producir suficiente insulina. Existe evidencia que indica que estas dos patologías tienen una relación bidireccional resultando en una mayor severidad de la periodontitis y una dificultad para controlar los niveles de glucosa en sangre en pacientes diabéticos.²⁻⁶

Debido a esta íntima relación el control glicémico y el tratamiento periodontal será benéfico para el paciente en ambos sentidos,⁴ ya que la terapia periodontal en pacientes diabéticos va a ir asociada con una mejoría del control metabólico,⁷ así también una diabetes controlada ayudará a reducir el riesgo de progresión y severidad de la periodontitis,⁸ por lo que el paciente diabético bien controlado con enfermedad periodontal es en la mayoría de los casos un candidato aceptable para una terapia periodontal completa, la cual incluye procedimientos quirúrgicos cuando sea indicado.⁹

Una secuela frecuente de la periodontitis son los defectos periodontales intraóseos, los cuales representan un reto mayor para el clínico, ya que este tipo de defectos ha demostrado presentar riesgo para la progresión de la enfermedad.

El objetivo de la terapia periodontal es proveer al paciente de una dentición sana, funcional y confortable,¹⁰ por lo que las opciones terapéuticas para el tratamiento de la periodontitis y sus secuelas generalmente se pueden clasificar en 2 grandes categorías: aquellas que están orientadas a detener la progresión de la enfermedad y la pérdida de inserción y las que están diseñadas para regenerar o reconstruir los tejidos periodontales perdidos.

El tratamiento de los defectos intraóseos incluye el raspado y alisado radicular, con acceso quirúrgico o sin él; cuando el desbridamiento periodontal quirúrgico se realiza, se puede emplear una terapia ósea resectiva o una terapia regenerativa, por medio de membranas, agentes biológicos o materiales de injerto para corregir las deformidades óseas inducidas por la enfermedad periodontal.¹¹

La terapia regenerativa periodontal se enfoca en restaurar de manera predecible los tejidos de soporte dental (ligamento periodontal y cemento nuevos con fibras de ligamento periodontal que se inserten en hueso nuevo) que se han perdido debido a la enfermedad periodontal.¹²

La colocación de una barrera de membrana sobre las raíces denudadas y el defecto desbridado ha demostrado excluir la migración apical del epitelio y, por tanto, permitir a las células del ligamento y hueso alveolar repoblar selectivamente el espacio aislado.¹³ Por el otro lado, la cantidad de tejidos regenerados se ve limitada por el espacio disponible debajo de la membrana, lo que sugiere que la creación del espacio y la estabilidad del coágulo dadas por la membrana pueden afectar de manera importante la cicatrización. Consecuentemente la colocación de un injerto óseo en conjunto a la barrera de membrana parece ser una opción terapéutica que nos ayude a evitar su colapso.¹⁴

El objetivo de este artículo es presentar el caso clínico del manejo de un defecto intraóseo de dos paredes en una paciente diabética tipo 2 controlada con un procedimiento de regeneración tisular guiada (RTG) con el uso de una barrera de membrana reabsorbible de colágeno y aloinjerto óseo *freeze dried bone allograft* (FDBA, por sus siglas en inglés).

PRESENTACIÓN DEL CASO

Paciente femenino de 56 años de edad se presentó a clínica de odontología de la Universidad Popular Autónoma del Estado de Puebla (UPAEP) y fue remitida a la especialidad de periodoncia. Refirió que su motivo de consulta era "dolor en una muela". Al realizar anamnesis, ella manifestó que padecía diabetes mellitus tipo 2 bajo control, con dieta y medicación, además de recibir tratamientos previos, como raspado y alisado radicular, extracciones y restauraciones dentales.

Se procedió a realizar análisis periodontal mediante sondeo periodontal, evaluación de movilidad, furcas y serie radiográfica periapical. Al examinar la información, se dio el diagnóstico periodontal de periodontitis crónica moderada generalizada.

Durante las citas iniciales se realizaron pruebas aleatorias de glucosa en sangre, las cuales no mostraron niveles que sobrepasaran de 180 mg/dl, lo que confirmó el adecuado control glicémico de la paciente.¹⁵ En cuanto al plan de tratamiento periodontal, se indicó una fase 1 o higiénica, la cual consistió en métodos de higiene, profilaxis y raspado y alisado radicular; posteriormente, hubo una fase quirúrgica ([Fig. 1](#) y [2](#)), donde se realizó regeneración tisular guiada de un defecto intraóseo de dos paredes en mesial del O.D. 35 ([Fig. 3 A](#)).

Después de la fase 1 se llevó a cabo la revaluación periodontal y se analizó la profundidad de sondeo, sangrado, movilidad e índice de placa. Se encontró disminución en el eritema y edema; sin embargo, el O.D. 35 presentó profundidades remanentes de 4 y 5 mm al sondeo y movilidad grado II, según Miller, por lo que se efectuó el desbridamiento por colgajo y regeneración tisular guiada del defecto.

El procedimiento quirúrgico inició con una eliminación de puntos prematuros de contacto y ferulización del O.D. 35 con los O.D. 34 y 33 con alambre y composite se anestesió el nervio dentario inferior y mentoniano izquierdos; se realizó una incisión liberatriz en el ángulo línea mesial vestibular del O.D. 34, seguido de una incisión intrasulcular a bisel interno con hoja de bisturí #15c alrededor del O.D. 34 y 35, la cual se continuó con una incisión crestal que se extendió aproximadamente 10 mm distal al O.D. 35, para lograr una liberación adecuada de los tejidos.

Por lingual también se hicieron incisiones intrasurculares de distal del O.D. 35 hasta mesial del O.D. 33 sin la ejecución de una incisión liberatriz. Se elevó colgajo a grosor total con periostotomo p24G y Prichart. Seguidamente se eliminó todo el tejido de granulación, se raspó y alisó la

superficie radicular con instrumental ultrasónico y curetas Gracey y se midió el defecto con sonda periodontal PCPUNC 15 ([Fig. 1 A B](#)).

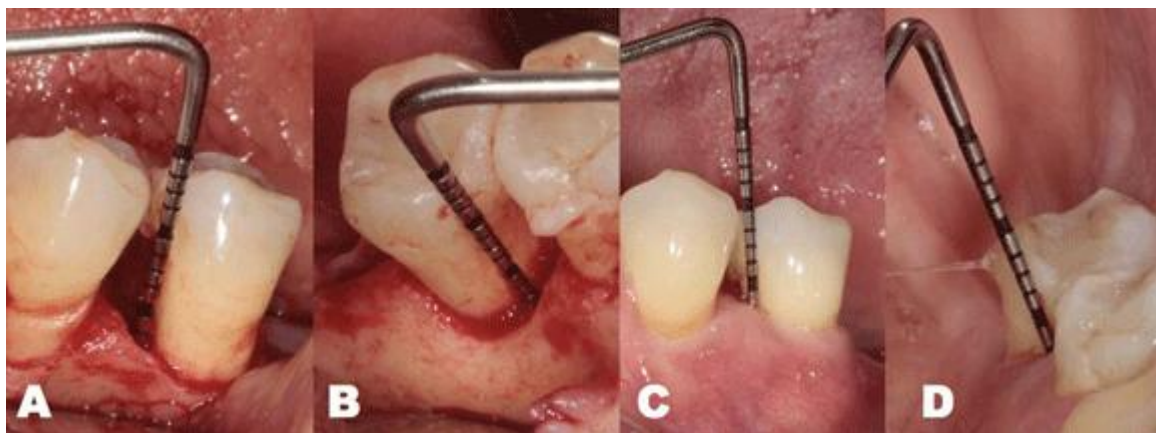


Fig. 1. Sondeo transoperatorio y postoperatorio

Se procedió a preformar la membrana y a la colocación del aloinjerto óseo (FDBA) en el defecto óseo ([fig. 2 A](#)), se colocó y ajustó la membrana reabsorbible de colágeno, para cubrir el defecto y que la misma se extendiera 2 a 3 mm apical al defecto; no se fijó, sino simplemente se adaptó, de manera que el colgajo la mantuviera en su lugar ([Fig. 2 B,C](#)).

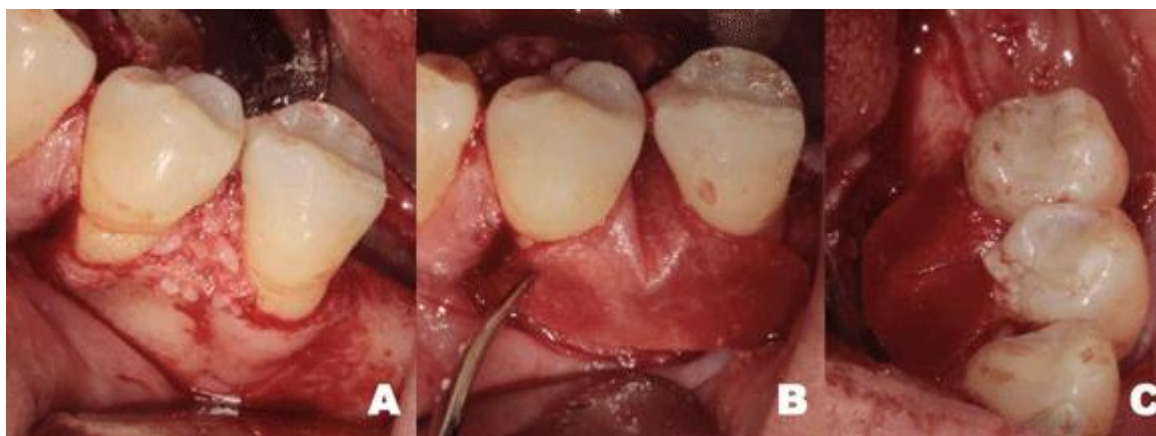


Fig. 2 A) Colocación del aloinjerto óseo (FDBA) B) adaptación de la membrana reabsorbible de colágeno por vestibular y C) adaptación por lingual

Se liberó el colgajo con incisiones sobre el periostio hasta lograr una adaptación de los tejidos sin tensión. Finalmente se colocó sutura de PTFE de 4-0, usando puntos simples y colchonero continuo para lograr el cierre primario.

El posoperatorio a 2 meses mostró una adecuada cicatrización de los tejidos, disminución de la profundidad al sondeo ([Fig. 1 C, D](#)) y una evidencia radiográfica de llenado del defecto y

formación ósea a los 4 meses ([Fig. 3](#)), que posibilitó el control de la inflamación y su paso a terapia de mantenimiento.

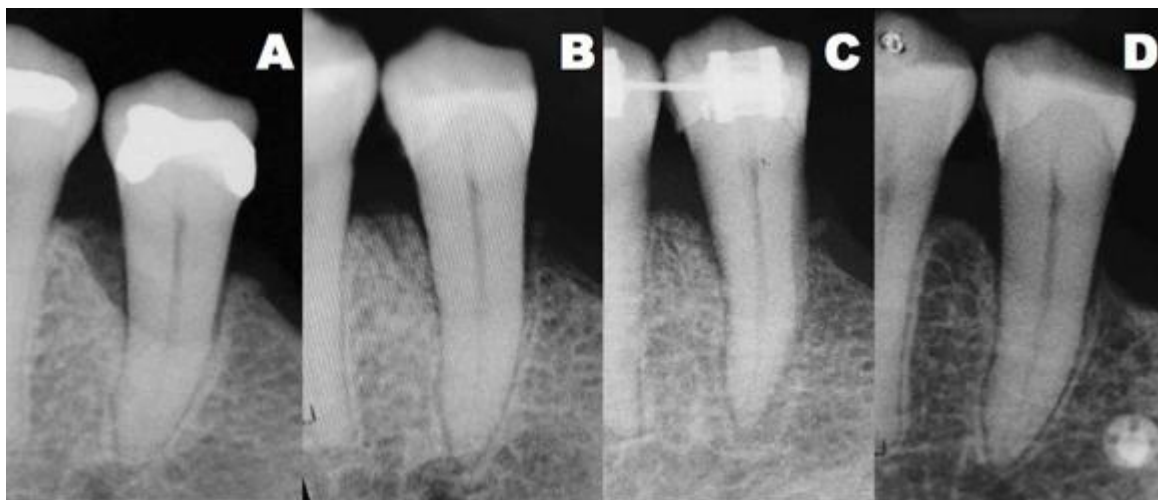


Fig. 3 A) Radiografía preoperatoria B) evidencia radiográfica de llenado del defecto a los 2 meses C) formación ósea a los 4 meses D) radiografía de control a los 12 meses

DISCUSIÓN

Un control glicémico pobre deteriora la condición periodontal directamente, mediante la hiperglicemia e indirectamente por los productos finales de glucosilación avanzada (*Advanced Glucosilation End Products AGEs*). Los AGEs producidos por la hiperglucemia crónica incitan una hiperactividad en las respuestas inflamatorias, un aumento de la apoptosis celular, modificaciones vasculares, aumento de la resorción ósea que en conjunto se traduce en cicatrización alterada y predisposición aumentada a las infecciones.¹⁶ Estas alteraciones en la respuesta inflamatoria y cicatricial hacen de los pacientes diabéticos descontrolados pacientes contraindicados para someterse a procedimientos quirúrgicos periodontales⁹, donde estas respuestas son cruciales para la predictibilidad y el éxito del tratamiento.

Existe evidencia de que un paciente con presencia de ambas enfermedades se verá beneficiado de un tratamiento periodontal no quirúrgico y un control metabólico, al reducir los niveles de glucemia y mejorar los parámetros periodontales.^{17,18} No obstante, en cuestión de procedimientos quirúrgicos regenerativos existe controversia, ya que mientras unos estudios demuestran una cicatrización alterada, una aposición mineral ósea menor y capacidades físicas disminuidas del nuevo hueso formado,^{19,20} otros indican que un paciente diabético con un buen control metabólico tiene la misma capacidad regenerativa que un paciente sistémicamente sano. Pacientes con descontrol metabólico tienen la capacidad de una neo formación ósea, pero con menor

predictibilidad de resultados y mayor incidencia de complicaciones infecciosas.²¹ Una mejora del control metabólico promueve un ambiente favorable para el reclutamiento y diferenciación celular, que hace del paciente diabético un candidato aceptable para una terapia periodontal completa, la cual puede incluir procedimientos quirúrgicos regenerativos.²²

En el presente caso, el buen control metabólico, junto a una fase de higienización previa al procedimiento quirúrgico, logró estabilizar la condición periodontal, gracias a lo cual no se tuvieron complicaciones de ningún tipo durante la cicatrización del procedimiento de regeneración tisular guiada. Queda demostrado que el tratamiento periodontal de un paciente diabético con buen control metabólico resulta similar a uno sin diabetes, que hace predecible el resultado de la terapia periodontal regenerativa con el uso de barrera de membrana reabsorbible y aloinjerto óseo, logra un llenado del defecto, reducción de la profundidad al sondeo y eliminación del sangrado al sondeo.

REFERENCIAS BIBLIOGRÁFICAS

1. Slots J, MacDonald ES, Nowzari H. Infectious aspects of periodontal regeneration. *Periodontol* 2000. 1999 [citado 23 may 2016];19(1):164-172. Disponible en: <http://onlinelibrary.wiley.com/doi/10.1111/j.1600-0757.1999.tb00154.x/abstract;jsessionid=611AF1E4B575DEA2D46E542D516E3140.f04t01>
2. Peña Lage M, Manresa Reyes L, Rodríguez Legrá E. Enfermedad periodontal y síndrome metabólico. *CCM*. 2014[citado 23 may 2016];18(2): 324-326. Disponible en: http://scielo.sld.cu/scielo.php?script=sci_arttext&pid=S1560-43812014000200014&lng=es
3. Taylor GW, Burt BA, Becker MP, Genco RJ, Shlossman M, Knowler WC, *et al*. Severe periodontitis and risk for poor glycemic control in patients with non-insulin-dependent diabetes mellitus. *J Periodontol*. 1996[citado 23 may 2016];67(10 Supl):1085–1093. Disponible en: <http://www.joonline.org/doi/abs/10.1902/jop.1996.67.10s.1085>
4. Taylor GW. Bidirectional interrelationships between diabetes and periodontal diseases: an epidemiologic perspective. *Ann Periodontol*. 2001 [citado 2 jun 2016];6(1):99–112. Disponible en: <http://www.joonline.org/doi/abs/10.1902/annals.2001.6.1.99?journalCode=annals>
5. King GL. The role of inflammatory cytokines in diabetes and its complications. *J Periodontol*. 2008[citado 2 jun 2016]; 79(8)Supl:1527–1534. Disponible en: <http://www.joonline.org/doi/pdf/10.1902/jop.2008.080246>

6. Navarro Sánchez AB, Faria Almeida R, Bascones Martínez A. Relación entre diabetes mellitus y enfermedad periodontal. *Av Periodoncia*. 2002[citado 23 may 2016];14(1):9-19. Disponible en: http://scielo.isciii.es/scielo.php?script=sci_arttext&pid=S1699-65852002000100002&lng=es
7. Miller LS, Manwell MA, Newbold D, Reding ME, Rasheed A, Blodgett J, *et al*. The relationship between reduction in periodontal inflammation and diabetes control: a report of 9 cases. *J Periodontol*. 1992[citado 2 jun 2016]; 63(10):843–848. Disponible en: <http://www.joponline.org/doi/abs/10.1902/jop.1992.63.10.843?journalCode=jop>
8. Preshaw PM, Alba AL, Herrera D, Jepsen S, Konstantinidis A, Makrilakis K, *et al*. Periodontitis and diabetes: a two-way relationship. *Diabetologia*. 2012 [citado 23 may 2016];55(1):21–31. Disponible en: https://www.ncbi.nlm.nih.gov/pmc/articles/PMC3228943/pdf/125_2011_Article_2342.pdf
9. Rees TD. Periodontal management of the patient with diabetes mellitus. *Periodontol 2000*. 2000 [citado 23 may 2016];23(1):63–72. Disponible en: <http://onlinelibrary.wiley.com/doi/10.1034/j.1600-0757.2000.2230105.x/abstract>
10. Zander HA, Polson AM, Heijl LC. Goals of periodontal therapy. *J Periodontol*. 1976[citado 23 may 2016]; 47(5):261–266. Disponible en: <http://www.joponline.org/doi/abs/10.1902/jop.1976.47.5.261?journalCode=jop>
11. Trombelli L. Which reconstructive procedures are effective for treating the periodontal intraosseous defect? *Periodontol 2000*. 2005 [citado 23 may 2016]; 37(1):88–105. Disponible en: <http://onlinelibrary.wiley.com/doi/10.1111/j.1600-0757.2004.03798.x/abstract>
12. Polimeni G, Xiropaidis AV, Wikesjö UME. Biology and principles of periodontal wound healing/regeneration. *Periodontol 2000*. 2006 [citado 2 jun 2016]; 41(1):30–47. Disponible en: <http://onlinelibrary.wiley.com/doi/10.1111/j.1600-0757.2006.00157.x/abstract>
13. Gottlow J, Nyman S, Karring T, Lindhe J. New attachment formation as the result of controlled tissue regeneration. *J Clin Periodontol*. 1984[citado 23 may 2016]; 11(8):494–503. Disponible en: <http://onlinelibrary.wiley.com/doi/10.1111/j.1600-051X.1984.tb00901.x/abstract>
14. Haney JM, Nilvéus RE, McMillan PJ, Wikesjö UME. Periodontal repair in dogs: expanded polytetrafluoroethylene barrier membranes support wound stabilization and enhance bone

regeneration. J Periodontol. 1993[citado 2 jun 2016]; 64(9):883–890.Disponible en:

<http://www.joonline.org/doi/abs/10.1902/jop.1993.64.9.883?journalCode=jop>

15. Standards of medical care in diabetes-2015: summary of revisions. Diabetes Care. 2015 [citado 23 may 2016]; 38(Supl1):S4.Disponible en:

http://care.diabetesjournals.org/content/38/Supplement_1/S4

16. Iacopino AM. Periodontitis and diabetes interrelationships: role of inflammation. Ann Periodontol. 2001[citado 8 dic 2016]; 6(1):125–137. Disponible en:

<http://www.joonline.org/doi/abs/10.1902/annals.2001.6.1.125?journalCode=annals>

17. Engebretson S, Kocher T. Evidence that periodontal treatment improves diabetes outcomes: a systematic review and meta-analysis. J Periodontol. 2013[citado 8 dic 2016];84(4Supl):153–163. Disponible en: <http://www.joonline.org/doi/pdf/10.1902/jop.2013.1340017>

18. Kiran M, Arpak N, Unsal E, Erdogan MF. The effect of improved periodontal health on metabolic control in type 2 diabetes mellitus. J Clin Periodontol. 2005 [citado 8 dic 2016]; 32(3):266–272.Disponible en: <http://onlinelibrary.wiley.com/doi/10.1111/j.1600-051X.2005.00658.x/abstract>

19. Oswal SK, Dwarkanath CD, Ramesh AV. Evaluation of periodontal surgical procedures in type-2 diabetic patients: A comparative clinical study. Int J Stomatol Occlusion Med. 2011[citado 2016 Diciembre 8]; 4(2):59–66. Disponible en: <http://link.springer.com/article/10.1007/s12548-011-0013-8>

20. Retzepi M, Lewis MP, Donos N. Effect of diabetes and metabolic control on de novo bone formation following guided bone regeneration. Clin Oral Implants Res. 2010 [citado 8 dic 2016]; 21(1):71–79. Disponible en: <http://onlinelibrary.wiley.com/doi/10.1111/j.1600-0501.2009.01805.x/abstract>

21. Chang PC, Chung MC, Wang YP, Chien LY, Lim JC, Liang K, *et al*. Patterns of Diabetic Periodontal Wound Repair: A Study Using Micro-Computed Tomography and Immunohistochemistry. J Periodontol. 2012[citado 8 dic 2016];83(5):644–652. Disponible en: <http://www.joonline.org/doi/abs/10.1902/jop.2011.110325>

22. Donos N, Dereka X, Mardas N. Experimental models for guided bone regeneration in healthy and medically compromised conditions. *Periodontol 2000*. 2015[citado 8 dic 2016];68(1):99–121. Disponible en: <http://onlinelibrary.wiley.com/doi/10.1111/prd.12077/abstract>.

Recibido: 23 de mayo de 2016

Aprobado: 18 de octubre de 2016

Dr. *Daniel Martínez Gutiérrez*. Universidad Popular Autónoma del Estado de Puebla. Puebla. México.

Correo electrónico: mdaniel.martinez02@upaep.edu.mx