

Revascularización arterial total con arteria mamaria interna izquierda

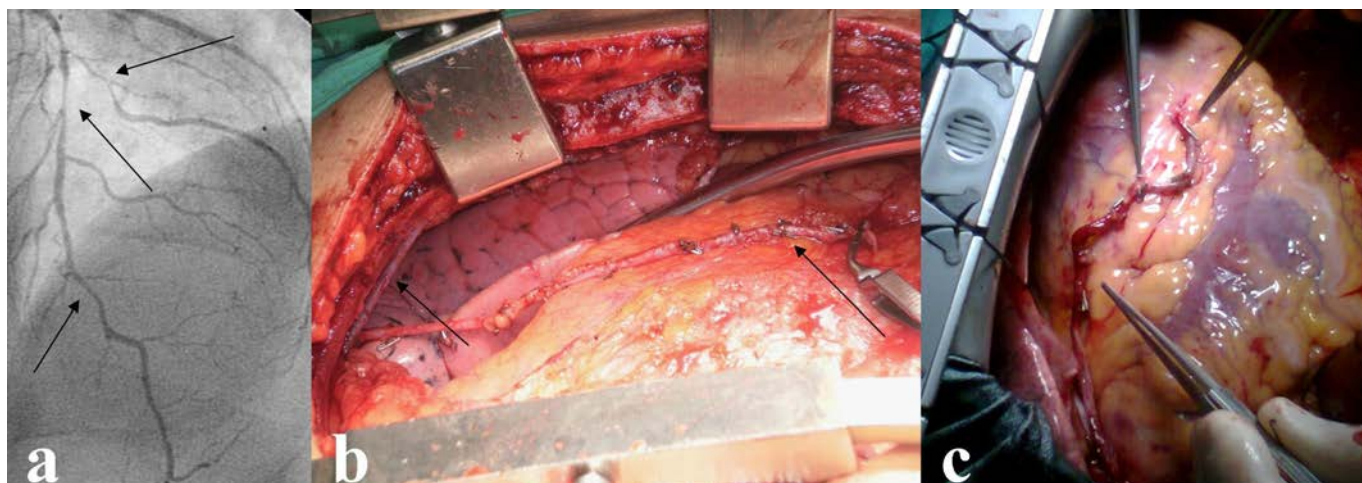
Total arterial revascularization with left internal mammary artery

MSc. Dr. Carlos M. Osorio Gómez, Dr.C. Francisco J. Vázquez Roque[✉] y MSc. Dr. Yuri Medrano Plana

Servicio de Cirugía Cardiovascular. Cardiocentro “Ernesto Che Guevara”. Villa Clara, Cuba.

Full English text of this article is also available

Palabras Clave: Revascularización miocárdica quirúrgica, Injertos arteriales, Arteria mamaria
Key words: Surgical myocardial revascularization, Arterial grafts, Mammary artery



Paciente masculino de 65 años de edad, con antecedentes de diabetes mellitus insulino-dependiente, hi-

pertensión arterial, cardiopatía isquémica y hábito de fumar, al que se le realiza un estudio coronariográfico y se evidencian lesiones proximal y distal de la arteria descendente anterior y proximal en su ramo diagonal (**Panel A**, flechas). Se decide realizar cirugía de revascularización coronaria a corazón latiendo sin el uso de circulación extracorpórea. Se disecó, de forma esquelonizada, la arteria mamaria interna izquierda (AMII),


✉ FJ Vázquez Roque
Cardiocentro Ernesto Che Guevara
Cuba 610, e/ Barcelona y Capitán Velasco. Santa Clara, CP 50200. Villa Clara, Cuba
Correo electrónico: javier@cardiovc.sld.cu

para obtener su máxima longitud y preservar la irrigación esternal (**Panel B**, la flecha izquierda muestra la vena mamaria conservada y la flecha derecha la AMII esqueletonizada). Se realizaron los injertos secuenciales con la AMI: primero anastomosis latero-lateral a la primera arteria diagonal y luego a saltos, también latero-lateral, al segmento medio de la arteria descen-

dente anterior; por último, se efectuó la anastomosis término-lateral al segmento distal de la descendente anterior, con lo cual se logró la revascularización arterial completa con el uso de la AMII (**Panel C**, las pinzas muestran el sitio de los tres injertos secuenciales). Seis meses después el paciente mantenía una evolución satisfactoria.

Total arterial revascularization with left internal mammary artery

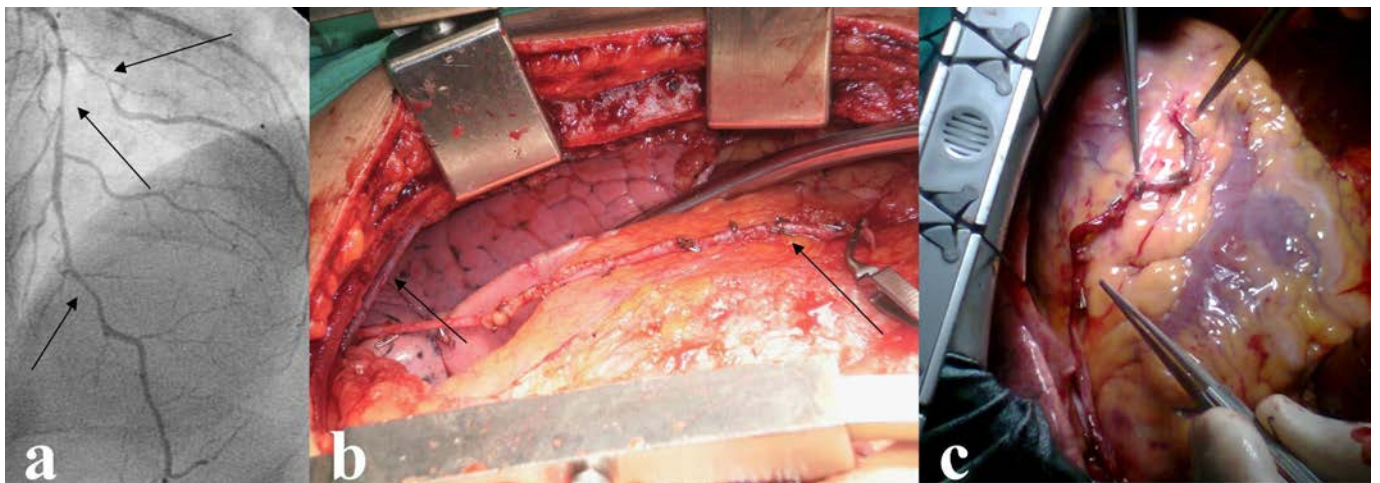
Revascularización arterial total con arteria mamaria interna izquierda

Carlos M. Osorio Gómez, MD, MSc; Francisco J. Vázquez Roque , PhD; and Yuri Medrano Plana, MD, MSc

Department of Cardiovascular Surgery. Cardiocentro Ernesto Che Guevara. Villa Clara, Cuba.


Este artículo también está disponible en español

Key words: Surgical myocardial revascularization, Arterial grafts, Mammary artery
Palabras Clave: Revascularización miocárdica quirúrgica, Injertos arteriales, Arteria mamaria



A 65-year-old male patient, with a history of insulin-dependent diabetes mellitus, hypertension, ischemic

heart disease and smoking, underwent a coronary angiography that showed proximal and distal lesions in the left anterior descending artery, and proximal in the diagonal branch (**Panel A**, arrows). It was decided to perform a coronary artery bypass graft surgery, on a beating heart, without the use of cardiopulmonary bypass. The left internal mammary artery (LIMA) was dissected, skeletonized, to obtain its maximum length

 FJ Vázquez Roque
Cardiocentro Ernesto Che Guevara
Cuba 610, e/ Barcelona y Capitán Velazco. Santa Clara, CP 50200. Villa Clara, Cuba
E-mail address: javier@cardiovc.sld.cu

and preserve sternal perfusion (**Panel B**, the left arrow shows the preserved mammary vein and the right arrow the skeletonized LIMA). Sequential grafts were performed: first a latero-lateral anastomosis to the first diagonal artery, and then, by jumps, a latero-lateral anastomosis to the middle segment of the anterior descending artery. Finally, an end-side anasto-

mosis to the distal segment of the anterior descending artery was performed, achieving complete arterial revascularization with the use of a LIMA (**Panel C**, the clamps show the site of the three sequential grafts). Six months later, the patient continued showing a satisfactory outcome.