

Miocarditis como forma de presentación de dengue: Informe de un caso

Dra. Blanca C. Piedra Herrera¹ , Dra. Yanet Acosta Piedra² , Dra. Teresa Suárez Díaz² ,
Dr. Roberto Gómez Castellanos³ y Dr. Raciél Díaz Albelo⁴

¹ Universidad de Ciencias Médicas de Matanzas. Matanzas, Cuba.

² Servicio de Medicina Interna, Hospital Militar Docente Dr. Mario Muñoz Monroy. Matanzas, Cuba.

³ Servicio de Terapia Intensiva, Hospital Militar Docente Dr. Mario Muñoz Monroy. Matanzas, Cuba.

⁴ Servicio de Cardiología, Hospital Militar Docente Dr. Mario Muñoz Monroy. Matanzas, Cuba.

Full English text of this article is also available

INFORMACIÓN DEL ARTÍCULO

Recibido: 9 de diciembre de 2019
Aceptado: 14 de enero de 2020

Conflicto de intereses

Los autores declaran que no existen conflictos de intereses.

Imágenes

Las imágenes de exámenes complementarios se muestran con el consentimiento del paciente.

Abreviaturas

CPK: creatinfosfoquinasa

ECG: electrocardiograma

FEVI: fracción de eyección del ventrículo izquierdo

RESUMEN

El dengue es una enfermedad viral febril aguda producida por el virus del dengue, transmitido, principalmente, por la picadura de mosquitos del género *Aedes*. Puede cursar con o sin síntomas, hasta ocasionar cuadros clínicos graves. Se presenta el caso de un hombre de 47 años de edad, que ingresó por fiebre de tres días de evolución, erupción cutánea (*rash*), náuseas, tos seca y lipotimias. Dos días después empeoró la erupción y apareció bradicardia extrema. El ecocardiograma demostró disfunción del ventrículo izquierdo, con fracción de eyección de 38%. El paciente fue egresado a 14 días con el diagnóstico de dengue complicado con miocarditis. Es evidente que fue una miocarditis viral desde el comienzo de los síntomas, descrita como inusual en la literatura; la tos y las lipotimias fueron la expresión del bajo gasto cardíaco, que unidas a la bradicardia y las alteraciones electro y ecocardiográficas, ayudaron a establecer el diagnóstico.

Palabras clave: Dengue, Complicaciones, Miocarditis

Myocarditis as a presentation form of dengue: A case report

ABSTRACT

Dengue is an acute febrile viral disease produced by the dengue virus, mainly transmitted by the bite of mosquitoes of the genus Aedes. It can take place with or without symptoms and it can cause serious clinical conditions. The case of a 47-year-old man is presented, who was admitted due to fever of three days of evolution, skin rash, nausea, dry cough and lipothymias. Two days later, the rash worsened and extreme bradycardia appeared. The echocardiogram showed left ventricular dysfunction, with an ejection fraction of 38%. The patient was discharged after 14 days with the diagnosis of dengue complicated by myocarditis. It is evident that it was a viral myocarditis from the beginning of symptoms, which is described as unusual in the bibliography; cough and lipothymias were the expression of the low cardiac output, that together with the bradycardia, and the electro- and echocardiographic alterations, helped to establish the diagnosis.

Keywords: Dengue, Complications, Myocarditis

✉ BC Piedra Herrera
Calle 145 # 14202 A, e/ 142 y 154
Rpto Reynold García
Matanzas. Cuba.
Correo electrónico:
bcpiedra.mtz@infomed.sld.cu

INTRODUCCIÓN

El dengue es una enfermedad viral febril aguda producida por los cuatro serotipos del virus del dengue, los cuales son transmitidos por la picadura

de mosquitos del género *Aedes* y, en segundo término, del género *Albopictus*¹. Se estima que al año se presentan 390 millones de infecciones en el mundo y que puede cursar de forma asintomática y subclínica, hasta ocasionar cuadros clínicos graves^{2,3}. Esta enfermedad está ampliamente diseminada en países tropicales y subtropicales^{4,5}. En grandes epidemias en la India se han informado cambios en los serotipos productores de dengue y, en algunas, la reunión de varios de ellos. Este fenómeno obliga a monitorizar el germen^{6,7}.

De acuerdo con la clasificación de la Organización Mundial de la Salud de 2009, el dengue puede ser dividido en: no grave sin signos de alarma, no grave con signos de alarma y grave³. El dengue es una enfermedad que tiene tres fases, no tres tipos diferentes, como señalaban en la clasificación anterior de 1997: fiebre por dengue, dengue hemorrágico y *shock* por dengue⁸.

La infección por el virus del dengue se ha asociado a afectación cardíaca, lo demuestran los informes de miocarditis aguda, pericarditis y trastornos del ritmo cardíaco². Se señala a la miocarditis como una complicación común del dengue grave y su frecuencia aumenta en proporción directa con la gravedad de la enfermedad³. Se indica que la afectación cardíaca no es rara y que a menudo es transitoria, pero que puede ser una causa significativa de muerte⁵.

CASO CLÍNICO

Hombre de 47 años de edad, que ingresó por fiebre elevada (39 - 39,5 °C) de tres días de evolución, acompañado de erupción cutánea (*rash*), náuseas, tos seca y lipotimias. Al ingreso se constató un paciente febril con exantema, que tenía tos y sudoración cuando adoptaba la posición de bipedestación. No tenía estertores pulmonares y se constató bradicardia con frecuencia cardíaca de 40 - 50 latidos por minuto (lpm).

La fiebre cedió dos días después del ingreso y la erupción cutánea, que se había hecho petequial, luego de desaparecer la fiebre, se hizo equimótica (**Figura 1**). El paciente mantuvo tos seca persistente a los cambios de posición y, al cuarto día de hospitalización, presentó lipotimia y bradicardia extrema (38 lpm), por lo que fue trasladado a la unidad de cuidados intensivos; donde se le administró oxígeno por catéter nasal y fue tratado con dobutamina, pero no fue preciso mantener este fármaco por tener

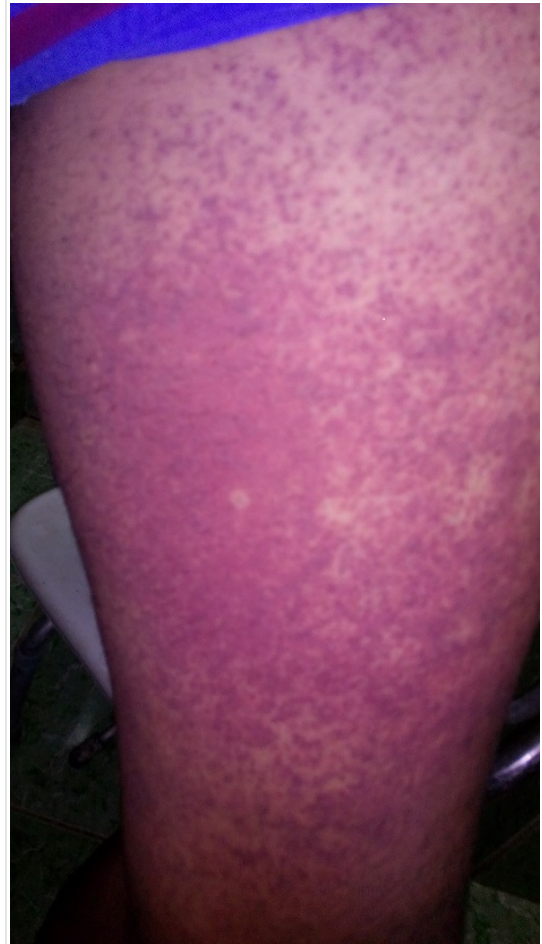

Figura 1. Fotografía del muslo izquierdo del paciente donde se evidencia la intensa vasculitis por dengue.

una reacción hipertensiva discreta (TA 160/90 mmHg), razón por la cual, se continuó tratamiento con furosemida endovenosa y medidas de sostén, más observación estricta.

En la radiografía de tórax se observó opacidad de los senos costofrénicos, sin otros datos relevantes. El electrocardiograma (ECG) demostró microvoltaje generalizado, bradicardia sinusal con frecuencia cardíaca entre 38 y 40 lpm, y ondas Q en varias derivaciones (**Figura 2**).

En el ecocardiograma inicial se observó hipoquinesia global del ventrículo izquierdo, a predominio del *septum*, con fracción de eyección (FEVI) de 38% y derrame pericárdico laminar. El estudio evolutivo, realizado cuatro días después, demostró la recuperación casi completa de la función miocárdica (FEVI 55%).

El paciente se mantuvo monitorizado y se le realizaron ECG cada 12 horas durante toda su estadía.

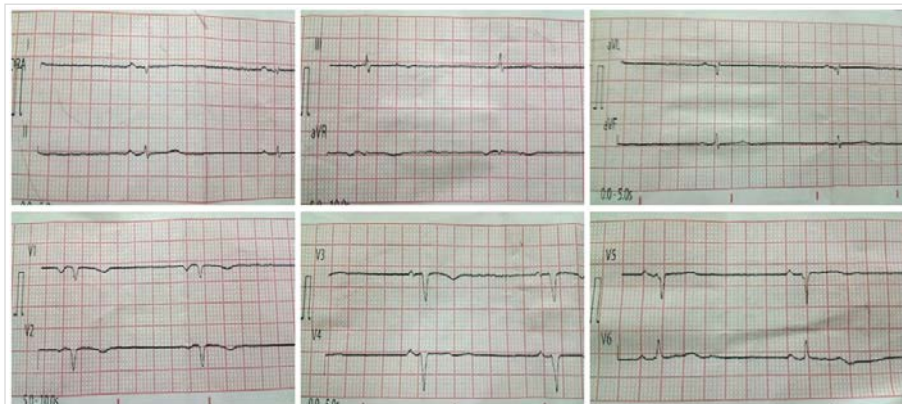


Figura 2. Electrocardiograma de 12 derivaciones que muestra microvoltaje, bradicardia sinusal y ondas Q en derivaciones aVL, V₁ y V₂, con r embrionaria en D₁ y de V₃ a V₅.

La creatinfosfoquinasa (CPK) fue normal y en los exámenes hematológicos se observó, como dato positivo, la presencia de leucopenia y discreta trombopenia que mejoraron a partir del cuarto día de hospitalización. El paciente hizo una vasculitis intensa en todo el cuerpo, que fue desapareciendo progresivamente a partir del séptimo día, mejoró todo su cuadro clínico y fue egresado, sin síntomas, a los 14 días del ingreso hospitalario.

COMENTARIO

La miocarditis se define como una enfermedad inflamatoria del músculo cardíaco y es una causa importante de insuficiencia cardíaca aguda, muerte súbita y miocardiopatía dilatada. Los virus son la causa de la mayoría de los casos de miocarditis o miocardiopatía inflamatoria, y pueden inducir una respuesta inmunitaria causante de inflamación, pese a haberse eliminado el patógeno.

Solamente la biopsia endomiocárdica permite establecer la naturaleza del agente etiológico. Este examen, tanto en ventrículo derecho como en el izquierdo, tiene una tasa de complicaciones muy baja cuando la realiza un operador experto⁹.

La miocarditis es una manifestación grave de la infección por virus del dengue^{3,10}, pero su forma asintomática aparece de manera común en esta infección viral y la norma es que revierta de forma espontánea⁵. La fisiopatología del daño de la célula cardíaca por el virus del dengue aún no está bien esclarecida. El ataque directo del virus al miocardiocito³ y la respuesta inmune con producción de citoquinas y otros mediadores², que pueden dar

como resultado la miocarditis, son los responsables de las manifestaciones cardíacas durante la infección. Otros autores señalan que el virus eleva los niveles de calcio dentro de la célula miocárdica, que abre poros en la membrana mitocondrial y activa la vía de la apoptosis. De esta manera el dengue aumenta la permeabilidad capilar, responsable de parte del cuadro clínico de la enfermedad^{5,9,11,12}.

Se sospecha daño miocárdico con síntomas clínicos como: dolor en el pecho, disnea, palpitaciones, amaurosis y síncope.

Se señala como frecuente en estos casos a la taquicardia y la fibrilación auricular³. El primer caso de disfunción del nodo sinusal se encontró en un niño de trece años, quien desarrolló hipotensión y bradicardia después de recuperarse de dengue hemorrágico³. En el estudio de Agudelo-Salas *et al.*², ningún paciente tuvo diagnóstico de miocarditis; sin embargo, se encontraron síntomas que predominan en los pacientes con miocarditis por dengue: bradicardia (15,4%), hipotensión (12,8%) y taquicardia (23,1%).

El efecto de la miocarditis no está limitado a mecanismos funcionales del corazón, puede involucrar también la conducción eléctrica, por lo que incluye fibrilación auricular, anomalías del segmento ST, disminución de la amplitud del QRS, bradicardia sinusal, bloqueo aurículo-ventricular de primer grado, y extrasístoles auriculares y ventriculares. Todo lo cual puede cursar de forma asintomática, pero puede acarrear arritmias cardíacas fatales¹¹.

Para el diagnóstico se combinan los síntomas, el ECG, las enzimas cardíacas y los métodos imagenológicos³. Es necesario un alto índice de sospecha para identificar tempranamente la afectación cardíaca. La presencia de anomalías electrocardiográficas puede sugerir el daño, pero la ecocardiografía es una investigación más útil⁵, pues se pueden demostrar hipoquinesia del ventrículo izquierdo o biventricular, disminución de la FEVI y pericarditis. Aslam *et al.*¹¹ señalan a un paciente con hipoquinesia generalizada y FEVI menor de 52%, sin evidencia de toma pericárdica¹¹. Además, aparece elevación de los marcadores de daño miocárdico (CPK total y su fracción MB [CPK-MB] y troponinas)^{2,3}.

El paciente que se presenta tuvo un cuadro febril intenso con dolor retroocular, pero sus síntomas no

semejaron una gripe como señalan algunos estudios revisados^{3,4}. Sí presentó los signos y síntomas clínicos generales (escalofríos, astenia, mialgias, artralgias, dolor retroocular, anorexia y erupción), que están perfectamente descritos^{1,2}. Como manifestación hemorrágica presentó un exantema (*rash*) petequeal y equimótico al séptimo día de evolución, luego de haber desaparecido la ligera trombopenia que apareció al segundo día, y creemos estuvo en relación con una vasculitis en el curso del proceso inmune desencadenado por el dengue. Esto coincide con otros estudios y con los mecanismos fisiopatológicos que se mencionan en esta enfermedad^{1,2,5,9}. El paciente no tuvo nunca dolor torácico ni disnea, lo que hubiera sugerido el daño miocárdico³, solo fue la tos y la presencia de bradicardia, que se hizo más marcada al cuarto día de la enfermedad, lo que indicó que el enfermo tenía un daño miocárdico evidente².

El diagnóstico se basó en el cuadro clínico descrito, los hallazgos del ECG (microvoltage, bradicardia y signos de necrosis) y la hipoquinesia del ventrículo izquierdo con disminución importante de la FEVI que apareció en el ecocardiograma, que fue, en definitiva, el examen que más corroboró el pensamiento médico^{3,11}. En este centro no se realiza biopsia endomiocárdica, que hubiera sido el diagnóstico de certeza⁹, pero pensamos que no fue necesaria; y no hubo aumento de la CPK, como se señala en estos pacientes².

En el caso que se presenta, no se utilizaron otros parámetros diagnósticos analíticos de la enfermedad, por limitaciones de la institución en que fue tratado. La gravedad del caso no permitió su traslado a un centro especializado para otros estudios, pero pudo ser diagnosticado y tratado de manera efectiva con los datos clínico-epidemiológicos con que se contó.

La miocarditis en el dengue no es infrecuente, pero se describe como complicación del curso grave de la enfermedad^{5,10-12}.

CONCLUSIONES

El caso fue discutido en varias ocasiones por los médicos de asistencia y concluido con el diagnóstico de una miocarditis por dengue grave que, felizmente, resolvió de manera espontánea, como algunos autores señalan⁵. La tos y el estado lipotímico fueron la expresión del bajo gasto cardíaco, pues la evolución clínica del paciente sugiere que la afecta-

ción cardíaca estuvo presente desde que comenzó la infección por el virus del dengue. La miocarditis, por tanto, fue la forma de presentación de la enfermedad, a pesar de ser considerada inusual.

BIBLIOGRAFÍA

1. Guo C, Zhou Z, Wen Z, Liu Y, Zeng C, Xiao D, *et al*. Global epidemiology of dengue outbreaks in 1990-2015: A systematic review and meta-analysis. *Front Cell Infect Microbiol* [Internet]. 2017 [citado 30 Nov 2019];7:317. Disponible en: <https://doi.org/10.3389/fcimb.2017.00317>
2. Agudelo-Salas IY, Quinceno N, Duque J, Bosch I, Restrepo BN. Actividad en suero de CK y CK-MB en pacientes con infección por el virus dengue. *Rev Salud Pública*. 2017;19(4):460-7.
3. Li Y, Hu Z, Huang Y, Li J, Hong W, Qin Z, Tong Y, Li J, Lv M, Li M, Zheng X, Hu J, Hua J, Zhang F, Xu DL. Characterization of the Myocarditis during the worst outbreak of dengue infection in China. *Medicine (Baltimore)* [Internet]. 2016 [citado 30 Nov 2019];95(27):e4051. Disponible en: <http://doi.org/10.1097/MD.0000000000004051>
4. Guzman MG, Gubler DJ, Izquierdo A, Martinez E, Halstead SB. Dengue infection. *Nat Rev Dis Primers* [Internet]. 2016 [citado 1 Dic 2019];2:16055. Disponible en: <https://www.nature.com/articles/nrdp201655>
5. Shivanthan MC, Navinan MR, Constantine GR, Rajapakse S. Cardiac involvement in dengue infection. *J Infect Dev Ctries*. 2015;9(4):338-46.
6. Patil JA, Alagarasu K, Kakade MB, More AM, Gadekar KA, Jadhav SM, Parashar D, Shah PS. Emergence of dengue virus type 1 and type 3 as dominant serotypes during 2017 in Pune and Nashik regions of Maharashtra, Western India. *Infect Genet Evol*. 2018;66:272-83.
7. Castonguay-Vanier J, Klitting R, Sengvilaipaseuth O, Piorkowski G, Baronti C, Sibounheuang B, *et al*. Molecular epidemiology of dengue viruses in three provinces of Lao PDR, 2006-2010. *PLoS Negl Trop Dis* [Internet]. 2018 [citado 4 Dic 2019];12(1):e0006203. Disponible en: <https://doi.org/10.1371/journal.pntd.0006203>
8. Lin CY, Huang CH, Chen YH. Classification of dengue: the clinical use of World Health Organization 2009 guideline. *J Formos Med Assoc*. 2013;112(2):61-3.
9. Dominguez F, Kühn U, Pieske B, Garcia-Pavia P, Tschöpe C. Actualización sobre miocarditis y

- miocardiopatía inflamatoria: el resurgir de la biopsia endomiocárdica. *Rev Esp Cardiol.* 2016; 69(2):178-87.
10. Pereda MG, López M, Mariluz M. Dengue complicado y miocarditis: comunicación de un caso. *Rev Chilena Infectol.* 2015;32(2):238-9.
11. Aslam M, Aleem NA, Zahid MF, Rahman AJ. Unusual presentation of Dengue Fever: A child with acute myocarditis. *Sultan Qaboos Univ Med J [Internet].* 2016 [citado 6 Dic 2019];16(1):e101-4. Disponible en: <https://www.ncbi.nlm.nih.gov/pmc/articles/PMC4746028/pdf/squmj1602-e101-104.pdf>
12. Abrar S, Ansari MJ. Acute fulminant myocarditis in a case of dengue fever: A case report. *Asian Pac J Trop Dis* 2016;6(4):328-9.

Myocarditis as a presentation form of dengue: A case report

Blanca C. Piedra Herrera¹ , MD; Yanet Acosta Piedra² , MD; Teresa Suárez Díaz² , MD; Roberto Gómez Castellanos³, MD; and Raciél Díaz Albelo⁴, MD

¹ Universidad de Ciencias Médicas de Matanzas. Matanzas, Cuba.

² Department of Internal Medicine, Hospital Militar Docente Dr. Mario Muñoz Monroy. Matanzas, Cuba.

³ Department of Intensive Care, Hospital Militar Docente Dr. Mario Muñoz Monroy. Matanzas, Cuba.

⁴ Department of Cardiology, Hospital Militar Docente Dr. Mario Muñoz Monroy. Matanzas, Cuba.

Este artículo también está disponible en español

ARTICLE INFORMATION

Received: December 9, 2019

Accepted: January 14, 2020

Competing interests

The authors declare no competing interests.

Figures

Images from complementary tests are shown with patient's consent.

Abbreviations

CPK: creatinephosphokinase

ECG: electrocardiogram

LVEF: left ventricle ejection fraction

ABSTRACT

Dengue is an acute febrile viral disease produced by the dengue virus, mainly transmitted by the bite of mosquitoes of the genus *Aedes*. It can take place with or without symptoms and it can cause serious clinical conditions. The case of a 47-year-old man is presented, who was admitted due to fever of three days of evolution, skin rash, nausea, dry cough and lipothymias. Two days later, the rash worsened and extreme bradycardia appeared. The echocardiogram showed left ventricular dysfunction, with an ejection fraction of 38%. The patient was discharged after 14 days with the diagnosis of dengue complicated by myocarditis. It is evident that it was a viral myocarditis from the beginning of symptoms, which is described as unusual in the bibliography; cough and lipothymias were the expression of the low cardiac output, that together with the bradycardia, and the electro- and echocardiographic alterations, helped to establish the diagnosis.

Keywords: Dengue, Complications, Myocarditis

Miocarditis como forma de presentación de dengue: Informe de un caso

RESUMEN

El dengue es una enfermedad viral febril aguda producida por el virus del dengue, transmitido, principalmente, por la picadura de mosquitos del género Aedes. Puede cursar con o sin síntomas, hasta ocasionar cuadros clínicos graves. Se presenta el caso de un hombre de 47 años de edad, que ingresó por fiebre de tres días de evolución, erupción cutánea (rash), náuseas, tos seca y lipotimias. Dos días después empeoró la erupción y apareció bradicardia extrema. El ecocardiograma demostró disfunción del ventrículo izquierdo, con fracción de eyección de 38%. El paciente fue egresado a 14 días con el diagnóstico de dengue complicado con miocarditis. Es evidente que fue una miocarditis viral desde el comienzo de los síntomas, descrita como inusual en la literatura; la tos y las lipotimias fueron la expresión del bajo gasto cardíaco, que unidas a la bradicardia y las alteraciones electro y ecocardiográficas, ayudaron a establecer el diagnóstico.

Palabras clave: Dengue, Complicaciones, Miocarditis

✉ BC Piedra Herrera
Calle 145 # 14202 A, e/ 142 y 154
Rpto Reynold García
Matanzas. Cuba.
E-mail address:
bcpiedra.mtz@infomed.sld.cu

INTRODUCTION

Dengue is an acute febrile viral disease produced by the four serotypes of

the dengue virus, which are transmitted by the bite of mosquitoes of the *Aedes* genus and, secondly, of the *Albopictus* genus¹. It is estimated that 390 million infections take place yearly worldwide, that it may occur in an asymptomatic and subclinical form and it can cause severe clinical pictures^{2,3}. This disease is widely spread in tropical and subtropical countries^{4,5}. In major epidemics in India, several changes in producing serotypes of dengue have been reported, and, in some, the gathering of several of them. This phenomenon makes it necessary to monitor the germ^{6,7}.

According to the 2009 classification of the World Health Organization, dengue can be divided into: non severe without warning signs, non-severe with warning signs and severe³. Dengue is a disease that has three phases, not three different types, as indicated in the previous 1997 classification: dengue fever, dengue hemorrhagic fever and dengue shock⁸.

Infection due to dengue virus has been associated with cardiac involvement, evidenced by the reports of acute myocarditis, pericarditis and cardiac rhythm disorders². Myocarditis is pointed as a common complication of severe dengue and its frequency increases in direct proportion to the severity of the disease³. It indicates that the cardiac involvement here is not rare and often transient, but it can be a significant cause of death⁵.

CASE REPORT

A 47-year-old man was admitted for high fever (39-39,5 °C) with three days of evolution, accompanied by skin rash, nausea, dry cough and lipothymias. On admission, the patient was feverish with a skin rash, he had cough and sweating when he assumed the standing position. He had no pulmonary rales, and bradycardia was found with a heart rate of 40-50 beats per minute (bpm).

The fever subsided two days after admission, and the skin rash, which had become petechial, after the fever disappeared became ecchymotic (**Figure 1**). The patient maintained a persistent dry cough to changes in position and, on the fourth day of hospitalization, he presented lipothymia and extreme bradycardia (38 bpm), for which he was transferred to the intensive care unit; there, oxygen was administered through a nasal catheter and he was treated with dobutamine, but it was not necessary to maintain this drug due to having a discrete hypertensive reaction (BP 160/90 mmHg), which is why a treat-

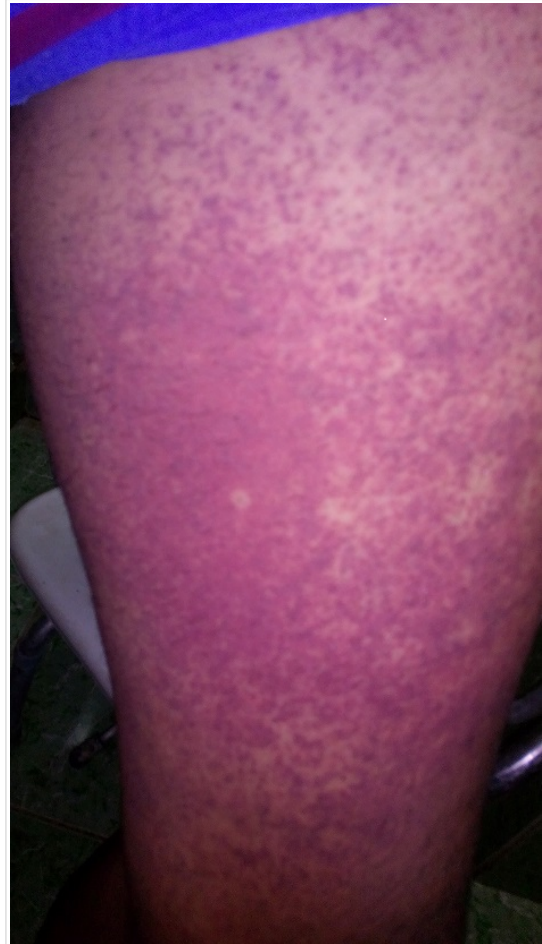

Figure 1. Photograph of the patient's left thigh showing intense vasculitis due to dengue.

ment with intravenous furosemide and supportive measures was continued, as well as a more strict observation.

The chest X-ray revealed opacity of the costophrenic sinuses, without other relevant data. The electrocardiogram (ECG) showed generalized microvoltage, sinus bradycardia with a heart rate between 38 and 40 bpm, and Q waves in several leads (**Figure 2**).

In the initial echocardiogram, a global hypokinesia of the left ventricle was exposed, predominantly the *septum*, with a left ventricular ejection fraction (LVEF) of 38% and laminar pericardial effusion. The evolutionary study, carried out four days later, showed almost complete recovery of myocardial function (LVEF 55%).

The patient was monitored and ECGs were performed every 12 hours throughout his stay. Creatinephosphokinase (CPK) was normal and the hae-

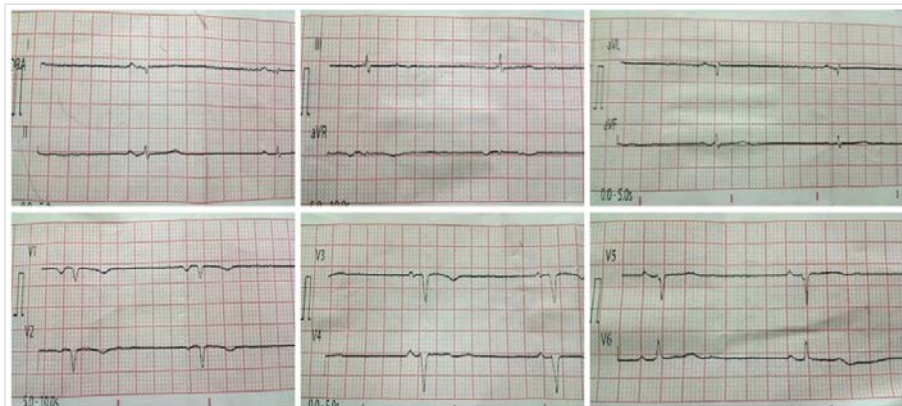


Figure 2. 12-lead electrocardiogram showing microvoltage, sinus bradycardia and Q waves in leads aVL, V1 and V2, with embryonic r in I and from V3 to V5.

matological tests showed, as a positive finding, the presence of leukopenia and mild thrombopenia that improved from the fourth day of hospitalization. The patient developed intense vasculitis throughout the body, which progressively disappeared from the seventh day on; his entire clinical picture improved and he was discharged, without symptoms, 14 days after the hospital admission.

COMMENT

Myocarditis is defined as an inflammatory disease of the heart muscle and it is a major cause of acute heart failure, sudden death, and dilated cardiomyopathy. Viruses are the cause of most cases of myocarditis or inflammatory cardiomyopathy, and they can induce an immune response that causes inflammation, despite the elimination of the pathogen.

Only the endomyocardial biopsy can establish the nature of the etiologic agent. This examination, both in the right and left ventricles, has a very low complication rate when performed by an expert operator⁹.

Myocarditis is a serious manifestation of dengue virus infection^{3,10}, but its asymptomatic form appears commonly in this viral infection and the standard is that it reverts spontaneously⁵. The pathophysiology of the cardiac cell's damage by dengue virus is not yet well elucidated. The direct attack of the virus on the cardiomyocyte³ and the immune response with production of cytokines and other mediators², which can result in myocarditis, are responsible for cardiac manifestations during infection. Other authors point out that the virus raises calcium levels within the

myocardial cell, which opens pores in the mitochondrial membrane and activates the apoptosis pathway. In this way, dengue increases capillary permeability, responsible for part of the clinical picture of the disease^{5,9,11,12}.

Myocardial damage is suspected with clinical symptoms such as: chest pain, dyspnea, palpitations, amaurosis, and syncope. What is designated as common in these cases are the tachycardia and atrial fibrillation³. The first case of sinus node dysfunction was found in

a thirteen-year-old boy, who developed low blood pressure and bradycardia after recovering from dengue hemorrhagic fever³. In the study by Agudelo-Salas *et al*², no patient had a diagnosis of myocarditis; however, symptoms that predominate in patients with dengue myocarditis were found, such as: bradycardia (15.4%), low blood pressure (12.8%) and tachycardia (23.1%).

The effect of myocarditis is not limited to functional mechanisms of the heart, it can also involve electrical conduction, therefore it includes atrial fibrillation, ST-segment abnormalities, decreased QRS amplitude, sinus bradycardia, first-degree atrioventricular block, and premature atrial and ventricular contractions. All of which can occur asymptotically, but can lead to fatal cardiac arrhythmias¹¹.

Symptoms, ECG, cardiac enzymes and imaging methods are combined for diagnosis³. A high index of suspicion is necessary to identify cardiac involvement early. The presence of electrocardiographic abnormalities may suggest damage, but the echocardiography is a more useful research method⁵ since hypokinesia of the left ventricle or biventricular, decreased LVEF, and pericarditis can be demonstrated. Aslam *et al*¹¹ report a patient with generalized hypokinesia and LVEF less than 52%, with no evidence of pericardial involvement¹¹. In addition, there is an increase in myocardial damage markers (total CPK and its fraction MB [Myocardial band] [CPK-MB] and troponins)^{2,3}.

The presented patient had an intense febrile picture with retroocular pain, but his symptoms did not resemble a flu as indicated by some studies reviewed^{3,4}. He did present the general clinical signs and symptoms (chills, asthenia, myalgia, arthralgia,

retroocular pain, anorexia and skin rash), which are perfectly described^{1,2}. As a hemorrhagic manifestation, he presented a petechial and ecchymotic rash on the seventh day of evolution, after the mild thrombopenia that appeared on the second day had disappeared, and we believe it was related to a vasculitis in the course of the immune process triggered by dengue. This coincides with other studies and with the pathophysiological mechanisms mentioned in this disease^{1,2,5,9}. The patient never had chest pain or dyspnea, which would have suggested myocardial damage³, it was only the cough and the presence of bradycardia, which became more marked on the fourth day of the disease, indicating that the patient had evident myocardial damage².

The diagnosis was based on the described clinical picture, the ECG findings (microvoltage, bradycardia and signs of necrosis) and the hypokinesia of the left ventricle with a significant decrease in LVEF that appeared on the echocardiogram, which was, ultimately, the examination that further corroborated the medical reasoning^{3,11}. In this center, an endomyocardial biopsy is not performed, which would have been a diagnosis of certainty⁹, but we think it was not necessary; and there was no increase in CPK, as reported in these patients².

In the case presented, no other analytical diagnostic parameters of the disease were used due to limitations of the institution where the patient was treated. The severity of the case did not allow its transfer to a specialized center for further studies, but he could be diagnosed and treated effectively with the available clinical-epidemiological data.

Dengue myocarditis is not uncommon, but it is described as a complication of the severe course of the disease^{5,10-12}.

CONCLUSIONS

The case was discussed on several occasions by the attending physicians and it was concluded with the diagnosis of severe dengue myocarditis which, happily, resolved spontaneously, as some authors point out⁵. The cough and the lipothymic state were the expression of the low cardiac output, since the clinical evolution of the patient suggests that the cardiac affection was present since the infection by the dengue virus began. Myocarditis, therefore, was the form of presentation of the disease, despite being considered unusual.

REFERENCES

1. Guo C, Zhou Z, Wen Z, Liu Y, Zeng C, Xiao D, *et al*. Global epidemiology of dengue outbreaks in 1990-2015: A systematic review and meta-analysis. *Front Cell Infect Microbiol* [Internet]. 2017 [cited Nov 30, 2019];7:317. Available at: <https://doi.org/10.3389/fcimb.2017.00317>
2. Agudelo-Salas IY, Quinceno N, Duque J, Bosch I, Restrepo BN. Actividad en suero de CK y CK-MB en pacientes con infección por el virus dengue. *Rev Salud Pública*. 2017;19(4):460-7.
3. Li Y, Hu Z, Huang Y, Li J, Hong W, Qin Z, Tong Y, Li J, Lv M, Li M, Zheng X, Hu J, Hua J, Zhang F, Xu DL. Characterization of the Myocarditis during the worst outbreak of dengue infection in China. *Medicine (Baltimore)* [Internet]. 2016 [cited Nov 30, 2019];95(27):e4051. Available at: <http://doi.org/10.1097/MD.0000000000004051>
4. Guzman MG, Gubler DJ, Izquierdo A, Martinez E, Halstead SB. Dengue infection. *Nat Rev Dis Primers* [Internet]. 2016 [citado Dec 1, 2019];2:16055. Available at: <https://www.nature.com/articles/nrdp201655>
5. Shivanthan MC, Navinan MR, Constantine GR, Rajapakse S. Cardiac involvement in dengue infection. *J Infect Dev Ctries*. 2015;9(4):338-46.
6. Patil JA, Alagarasu K, Kakade MB, More AM, Gadekar KA, Jadhav SM, Parashar D, Shah PS. Emergence of dengue virus type 1 and type 3 as dominant serotypes during 2017 in Pune and Nashik regions of Maharashtra, Western India. *Infect Genet Evol*. 2018;66:272-83.
7. Castonguay-Vanier J, Klitting R, Sengvilaipaseuth O, Piorkowski G, Baronti C, Sibounheuang B, *et al*. Molecular epidemiology of dengue viruses in three provinces of Lao PDR, 2006-2010. *PLoS Negl Trop Dis* [Internet]. 2018 [cited Dec 4, 2019];12(1):e0006203. Available at: <https://doi.org/10.1371/journal.pntd.0006203>
8. Lin CY, Huang CH, Chen YH. Classification of dengue: the clinical use of World Health Organization 2009 guideline. *J Formos Med Assoc*. 2013;112(2):61-3.
9. Dominguez F, Köhl U, Pieske B, Garcia-Pavia P, Tschöpe C. Actualización sobre miocarditis y miocardiopatía inflamatoria: el resurgir de la biopsia endomiocárdica. *Rev Esp Cardiol*. 2016; 69(2):178-87.
10. Pereda MG, López M, Mariluz M. Dengue complicado y miocarditis: comunicación de un caso.

- Rev Chilena Infectol. 2015;32(2):238-9.
11. Aslam M, Aleem NA, Zahid MF, Rahman AJ. Unusual presentation of Dengue Fever: A child with acute myocarditis. Sultan Qaboos Univ Med J [Internet]. 2016 [cited Dec 6, 2019];16(1):e101-4. Available at: <https://www.ncbi.nlm.nih.gov/pmc/articles/PMC4746028/pdf/squmj1602-e101-104.pdf>
12. Abrar S, Ansari MJ. Acute fulminant myocarditis in a case of dengue fever: A case report. Asian Pac J Trop Dis 2016;6(4):328-9.