










Lesión pulmonar aguda extrema producida por transfusión en el perioperatorio de cirugía cardíaca: Presentación de un caso

Dr. Alay Viñales Torres¹ , MSc. Dr. Gustavo de J. Bermúdez Yera²   ; MSc. Dr. Ernesto Chaljub Bravo² , MSc. Dr. Yolepsis F. Quintero Fleites² ; Dr. Rodolfo Morales Mato² ; Lic. Edixon Robaina Cabrera³ , Dr. Oliviert Nazco Hernández¹, Dr. Alain Moré Duarte³ , Dra. Aimé Luis González⁴ y Dra. Amanda Luis González⁴

¹ Departamento de Anestesiología, Servicio de Cirugía Cardiovascular, Cardiocentro Ernesto Guevara. Santa Clara, Villa Clara, Cuba.

² Servicio de Cirugía Cardiovascular, Cardiocentro Ernesto Guevara. Santa Clara, Villa Clara, Cuba.

³ Departamento de Perfusión Cardiovascular, Cardiocentro Ernesto Guevara. Santa Clara, Villa Clara, Cuba.

⁴ Facultad de Medicina, Universidad de Ciencias Médicas de Villa Clara. Santa Clara, Villa Clara, Cuba.

Full English text of this article is also available

INFORMACIÓN DEL ARTÍCULO

Recibido: 12 de enero de 2020

Aceptado: 20 de febrero de 2020

En línea: 13 de febrero de 2021

Conflicto de intereses

Los autores declaran que no existen conflictos de intereses.

Imágenes

Las imágenes de exámenes complementarios se muestran con el consentimiento de la paciente y sus familiares.

Abreviaturas

TRALI: lesión pulmonar aguda producida por transfusión (*transfusion-related acute lung injury*)

UCI: Unidad de Cuidados Intensivos

VAM: ventilación artificial mecánica

RESUMEN

La lesión pulmonar aguda producida por transfusión (*TRALI*, por sus siglas en inglés) es un síndrome clínico relativamente raro, que puede constituir una amenaza para la vida y que se caracteriza por insuficiencia respiratoria aguda, edema pulmonar no cardiogénico e hipotensión arterial durante o en el transcurso de 6 horas después de una transfusión de productos hemáticos. Aunque su verdadera incidencia es desconocida, se le ha atribuido 1 caso por cada 5000 transfusiones de cualquier producto hemático y ha sido una de las causas más frecuentes de muerte relacionada con la transfusión. Se presenta un caso de *TRALI* en el perioperatorio de una cirugía cardíaca con manifestaciones clínicas extremas, cuyo abordaje terapéutico fue extremadamente difícil para el equipo médico-quirúrgico, debido al contexto clínico en el que se presentó: cirugía cardíaca con circulación extracorpórea por diagnóstico de endocarditis infecciosa, lesión pulmonar previa y antecedente de otro tipo de reacción postransfusional.

Palabras clave: Lesión pulmonar aguda, Transfusión, Síndrome de dificultad respiratoria del adulto, Lesión pulmonar aguda producida por transfusión

Extreme transfusion-related acute lung injury in the perioperative period of cardiac surgery: Case Report

ABSTRACT

Transfusion-Related Acute Lung Injury (TRALI) is a relatively unusual, life-threatening clinical syndrome, characterized by acute respiratory failure, hypotension, and non-cardiogenic pulmonary edema during or within 6 hours after a blood product transfusion. Although its true incidence is unknown, it has been attributed one case per 5.000 transfusions of any blood product and has been one of the most frequent causes of transfusion-related death. We present a case of TRALI in the perioperative period of cardiac surgery with extreme clinical manifestations, whose therapeutic approach was extremely difficult for the medical-surgical team, due to its complex clinical setting: cardiac surgery with cardiopulmonary bypass due to diagnosis of infective endocarditis, previous lung injury and history of other post-transfusion reaction.

✉ GJ Bermúdez Yera
Calle Cuba N° 610, e/ Barcelona y
Capitán Velasco. Santa Clara 50200.
Villa Clara, Cuba.
Correo electrónico:
gustavodejesus@infomed.sld.cu

Keywords: Acute lung injury, Transfusion, Adult respiratory distress syndrome, Transfusion related acute lung injury

INTRODUCCIÓN

Al decidir la transfusión de algún componente hemático a un enfermo se deben considerar sus efectos fisiopatológicos, ya que la transfusión se considera como un trasplante de tejido alogénico de vida media corta, que conlleva los riesgos inherentes a un tejido transplantado¹.

La lesión pulmonar aguda producida por transfusión (*TRALI*, por sus siglas en inglés) es un síndrome clínico relativamente raro que puede constituir una amenaza para la vida y que se caracteriza por insuficiencia respiratoria aguda, edema pulmonar no cardiogénico e hipotensión arterial durante o en el transcurso de 6 horas después de una transfusión de productos hemáticos^{1,2}. Aunque su verdadera incidencia es desconocida, se le ha atribuido 1 caso por cada 5000 transfusiones de cualquier producto hemático y ha sido una de las causas más frecuentes de muerte relacionada con la transfusión durante 3 años consecutivos en EEUU y la segunda en el Reino Unido²⁻⁴.

Se presenta el caso de un paciente con *TRALI* en el perioperatorio de una cirugía cardíaca con circulación extracorpórea por endocarditis infecciosa.

CASO CLÍNICO

Mujer blanca de 35 años de edad, 47 kg de peso, 156 cm de estatura y antecedentes de salud aparente que comenzó con cuadro febril (40 °C) acompañado de mialgia, artralgia, cefalea y erupción (*rash*) cutánea abdominal. Se interpretó como una infección por virus del dengue y se trató en casa con tratamiento sintomático por vía oral. Persistió el cuadro febril con toma del estado general y una semana después aparecieron lesiones vesículo-papulosa en miembros inferiores, motivo por el cual ingresó para estudio y tratamiento con diagnóstico de dengue complicado.

Su evolución fue desfavorable y apareció insuficiencia respiratoria que

motivó su ingreso en la Unidad de Cuidados Intensivos (UCI) con necesidad de ventilación artificial mecánica (VAM). Al examen físico se constató soplo sistólico III/VI en borde esternal izquierdo, taquicardia y estertores crepitantes en ambos campos pulmonares. El estudio radiológico mostró signos de edema y lesiones inflamatorias en ambas bases pulmonares, y en el ecocardiograma transtorácico se observó una imagen redondeada de 10 × 12 mm en la válvula tricúspide con insuficiencia valvular e hipertensión pulmonar moderadas; lo que, sumado al aislamiento de un *Staphylococcus aureus* en hemocultivos, hicieron plantear el diagnóstico de endocarditis infecciosa, por lo que se inició tratamiento antibiótico adecuado y se trasladó al Cardiocentro de Villa Clara para tratamiento quirúrgico, tras resolver la insuficiencia respiratoria después de 7 días con VAM.

Se recibió a la paciente con estado general aceptable, afebril, sin dificultad respiratoria y con diuresis adecuada, pero se encontró anemia (Hb 8,8 g/dL), por lo que se le transfundieron 2 unidades de glóbulos rojos con el objetivo de mejorar el hematocrito preoperatorio; 8 horas después apareció hema-

Tabla. Exámenes complementarios realizados tras la reacción postransfusional.

Examen	Resultado
Prueba de Coombs directa e indirecta	Negativas
Grupo sanguíneo y factor Rh	O positivo
Hemoglobina postransfusional	10,1 g/dL
Leucograma	Conteo global normal con ligera linfocitosis
Lámina periférica	Hematíes normocíticos e hipocrómicos, linfocitosis
Coagulograma	Normal
Enzimas hepáticas	Gamma-glutamil transpeptidasa aumentada
Glucemia	Normal
Creatinina	Normal
Bilirrubina total	Ligeramente aumentada a expensas de la directa
Proteínas totales y fraccionadas	Normales
Ultrasonido abdominal	Normal

turia macroscópica, dificultad para la deglución de alimentos sólidos y retención urinaria. Se interpretó como una posible reacción postransfusional hemolítica, se trató con difenhidramina y se indicaron estudios complementarios (**Tabla**), pero el cuadro descrito no tuvo mayor trascendencia, la hematuria cedió al día siguiente y tres días después fue llevada a quirófano para tratamiento quirúrgico, donde se recibió a una paciente consciente, orientada y hemodinámicamente estable.

La premedicación, la técnica anestésica y los detalles de la evolución y el tratamiento de la paciente en el postoperatorio inmediato se muestran en el **material suplementario**.

Se realizó atriotomía derecha (**Figura 1**), resección de las vegetaciones, plastia del velo anterior de la válvula tricúspide y se comprobó la suficiencia valvular. Se salió del paro anóxico con ritmo sinusal y tras la salida de la derivación cardiopulmonar se administraron 2 unidades de glóbulos, pues el hematocrito había caído hasta 20%, con compromiso del transporte de oxígeno.

A pesar de la premedicación con esteroides y antihistamínicos, inmediatamente después de comenzar a infundir la primera unidad de glóbulos la paciente presentó hipotensión arterial grave, taquicardia sinusal, demanda de volumen y, lo más impresionante, aumento de la presión pico inspiratoria hasta 41 cmH₂O y expulsión de líquido a través del tubo endotraqueal, de aspecto amarillo cetrino que recordaba al plasma. Se desacopló momentáneamente de la VAM, con el objetivo de aspirar el tubo y dicho líquido salió «a chorros» espontáneamente, como agua que fluye de un grifo. Se interpretó como una *TRALI* y se administró el tratamiento oportuno (esteroides, reentrada en baipás, aumento de inotrópicos y vasopresores, volumen, corrección del medio interno y la acidosis metabólica) hasta que —con gran dificultad— se logró estabilizar el cuadro y se pudo trasladar a la UCI, donde se realizó radio-

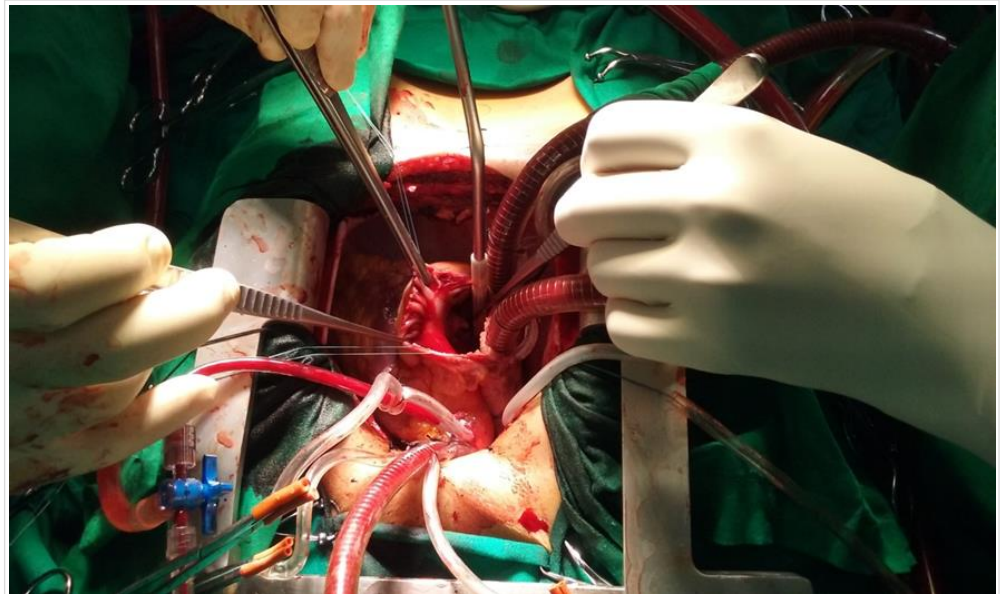


Figura 1. Paciente en circulación extracorpórea, observese la auriculotomía derecha y sobre la valva anterior de la válvula tricúspide una gran vegetación.

grafía de tórax, que confirmó la lesión pulmonar aguda (**Figura 2**). Posteriormente hizo parada cardiorrespiratoria secundaria a hipoxia, con necesidad de reapertura del tórax y masaje cardíaco interno

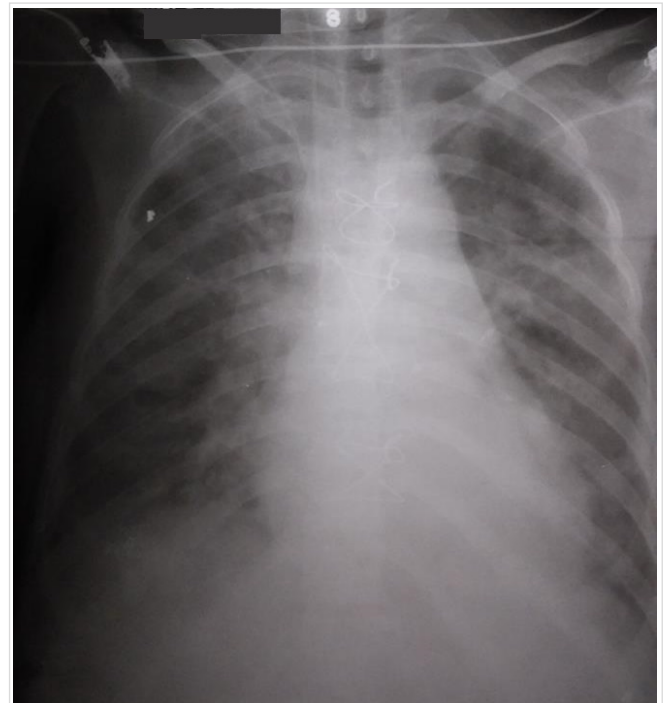


Figura 2. Radiografía de tórax del postoperatorio inmediato, observándose las lesiones parenquimatosas como muestra de la lesión pulmonar aguda.

con el que, tras 15 agónicos minutos, se logró estabilizar la hemodinámica, en situación de hipotensión arterial y necesidad de altas dosis de aminas vasoactivas.

Así se mantuvo durante toda la noche y a la mañana siguiente comenzaron a mejorar sus parámetros hemodinámicos y hemogasométricos. Al segundo día de estadía en UCI las dosis de fármacos eran ínfimas y la relación PaO₂/FiO₂ estaba por encima de 300.

COMENTARIO

Existen una serie de fenómenos, inmunológicos o no, que pueden ser desencadenados por una transfusión de hemoderivados y que pueden afectar negativamente la evolución de los pacientes (**Recuadro 1**)¹.

La lesión pulmonar aguda y el consecuente síndrome de insuficiencia respiratoria aguda o *distress* respiratorio (*ARDS*, por sus siglas en inglés), hacen referencia a la insuficiencia potencialmente fatal de este aparato, que tiene varios orígenes. La sepsis, la

neumonía y las transfusiones de sangre se encuentran entre las causas más frecuentes⁵⁻⁷.

La *TRALI*, como se ha mencionado previamente, es un síndrome clínico que presenta hipoxemia aguda y edema pulmonar no cardiogénico, y aparece durante o después de una transfusión de productos hemáticos^{1,2,8}. Todos los componentes sanguíneos se han implicado en su génesis y, con más frecuencia, aquellos que contienen plasma. Los concentrados de plaquetas obtenidos de sangre total han causado el mayor número de reacciones, seguido de plasma fresco congelado, concentrado de hematíes, sangre total, concentrados de plaquetas obtenidos por aféresis, granulocitos, crioprecipitados y gammaglobulina intravenosa^{2-4,9}.

Algunos autores¹⁻³ exponen que se ha implicado al plasma fresco congelado como el producto sanguíneo más frecuente, responsable de efectos adversos de la transfusión. Los datos muestran que el riesgo de *TRALI* es 6,9 veces más elevado para el plasma que para los glóbulos rojos³. Se ha postulado que la *TRALI* es secundaria a^{1,5,8-11}:

- Mecanismo inmune: La transferencia pasiva de aloanticuerpos del donante a través del plasma de los productos transfundidos (anti-HLA [antígeno leucocitario humano] y anti-HNA [antígenos de neutrófilos humanos]). La unión del anticuerpo a los leucocitos circulantes (y quizás también al endotelio pulmonar) provoca la activación celular y del complemento.
- Mecanismo no inmune: causada por la infusión de modificadores de la respuesta biológica en el componente de la sangre (citocinas [IL-6, IL-8, IL-1, TNF- α], lípidos con actividad de los neutrófilos y ligandos de CD40). Sustancias que se acumulan en los productos celulares de la sangre con un almacenamiento prolongado.

Según Peña-Pérez y Carrillo-Esper⁵, y otros autores¹¹⁻¹³, el consenso canadiense propone para el diagnóstico de *TRALI* los criterios que se exponen en el **recuadro 2**.

El único tratamiento específico consiste en suspender de inmediato la transfusión e instaurar medidas de sostén en cuidados intensivos, y se debe notificar al banco de sangre para solicitar un do-

Recuadro 1. Reacciones relacionadas a la transfusión de productos hemáticos, según Carrillo-Esper y Garnica-Escamilla¹.

Reacciones hemolíticas inmunes
a) Inmediatas: Causadas por incompatibilidad del grupo ABO.
b) Tardías: Causadas por anticuerpos preexistentes contra otros grupos antigénicos eritrocitarios.
Reacciones no hemolíticas inmunes
a) Reacción febril transfusional: Por anticuerpos antileucocitarios y anti-HLA o presencia de citoquinas.
b) Reacción anafiláctica: Por anticuerpos contra proteínas, anti-Ig.
c) Púrpura trombocitopénica postransfusional: Por aloanticuerpos antiplaquetarios.
d) Enfermedad de injerto <i>versus</i> huésped: Linfocitos de donante responden contra aloantígenos del receptor.
e) Inmunomodulación inducida por transfusión: Componente leucocitario y citoquinas.
f) Lesión pulmonar aguda producida por transfusión (<i>TRALI</i>): Por anticuerpos anti HNA o HLA, y otros mecanismos en estudio.
Reacciones no hemolíticas no inmunes
a) Metabólicas: Hipocalcemia, hipercaliemia.
b) Hemodinámicas: Sobrecarga circulatoria, edema pulmonar agudo cardiogénico, insuficiencia cardíaca congestiva.
c) Infecciosas: VIH, hepatitis B y C, Chagas, sífilis, bacterias, otras.

HLA, antígenos leucocitarios humanos; HNA, antígenos humanos de neutrófilos; *TRALI*, *transfusion-related acute lung injury*; VIH, virus de inmunodeficiencia humana.

Recuadro 2. Criterios diagnósticos de *TRALI* según el consenso canadiense, citado por varios autores^{5,11-13}.

1. Lesión pulmonar aguda
a) Comienzo agudo
b) Hipoxemia
- Relación PaO ₂ /FiO ₂ < 300
- Saturación de oxígeno < 90%
- Signos clínicos de hipoxemia
2. Radiografía de tórax con infiltrados bilaterales
3. Ausencia de hipertensión auricular izquierda
4. Función ventricular izquierda normal
5. Transfusión en las 6 horas previas al cuadro clínico
6. Sin lesión pulmonar aguda antes de la transfusión

PaO₂/FiO₂, cociente de la presión arterial de oxígeno y la fracción inspirada de este gas.

nante diferente y poner en cuarentena todas las unidades de ese donante. También se deben reexaminar todos los registros y evaluar, si es factible, los resultados de las pruebas de HLA del paciente. La mayoría de los enfermos se recuperan dentro de las siguientes 96 horas, aunque la *TRALI* continúa siendo la principal causa de muerte relacionada con la transfusión.

Recientemente se ha comunicado un extenso análisis de los factores de riesgo asociados que comprenden: concentraciones más altas de interleucina 8 (IL-8), cirugía hepática, abuso crónico de alcohol, *shock*, presiones pico más altas en las vías respiratorias durante la VAM, el tabaquismo y el equilibrio hídrico positivo. Respecto a lo concerniente a las transfusiones, se ha identificado la administración de plasma o sangre entera de donantes de sexo femenino. Según Miller⁴ y Otroock *et al.*¹⁴, la menor utilización de plasma de donantes de este sexo ha reducido la incidencia de *TRALI*.

Las reacciones postransfusionales son difíciles de prevenir debido a peculiaridades inmunes del receptor o a transferencia pasiva de anticuerpos del donante. Será posible actuar en la prevención cuando estas estén bien identificadas, diagnosticadas, notificadas y analizadas de forma sistemática. Por consiguiente, la decisión de transfundir a un paciente debe estar basada en una evaluación cuidadosa de los riesgos y beneficios; además, es muy importante contar con la destreza de reconocer y tratar las reacciones adversas o complicaciones que pueden aparecer⁶. No obstante, es importante señalar que Otroock *et al.*¹⁴ publicaron una actualización sobre las








medidas que se deben tener en cuenta para reducir el riesgo de *TRALI*, entre las que se encuentran el empleo de plasma predominantemente masculino y la realización de pruebas de anticuerpos HLA en las mujeres donantes que han tenido embarazos previos; además, también se contemplan otras estrategias como la reducción del volumen de plasma en los concentrados de plaquetas —para lo cual se pueden emplear soluciones isotónicas como sustitutos del plasma— y el lavado plasmático para reducir o neutralizar los anticuerpos. Aunque reconocen que estas últimas son costosas y es poco probable que tengan algún impacto en la reducción de la *TRALI* no mediada por anticuerpos.

BIBLIOGRAFÍA

1. Carrillo-Esper R, Garnica-Escamilla MA. Actualidades en transfusión. *Rev Mex Anest.* 2011;34(Supl 1):207-10.
2. Añón JM, García de Lorenzo A, Quintana M, González E, Bruscas MJ. Lesión pulmonar aguda producida por transfusión. *Med Intensiva.* 2010;34(2):139-49.
3. Niño de Arboleda MN. Transfusión de plasma y sus efectos adversos. *Acta Med Colomb.* 2013;38(3):113-5.
4. Miller RD. Manejo de la sangre del paciente: terapia transfusional. En: Miller RD, Cohen NH, Eriksson LI, Fleisher LA, Wiener-Kronish JP, Young WL, eds. *Miller Anestesia.* 8ª ed. Barcelona: Elsevier España; 2016. p. 1830-67.
5. Peña-Pérez CA, Carrillo-Esper R. Manejo de la hemorragia aguda en el transoperatorio. *Rev Mex Anesthesiol.* 2014;37(Supl 2):400-6.
6. González Bazart MA, Hidalgo Costa T, Álvarez Reinoso S, Santana Pando D, Méndez Díaz NE. Reacciones postransfusionales. Actualización para el mejor desempeño profesional y técnico. *Rev Cienc Méd Pinar Río [Internet].* 2017 [citado 9 Ene 2020];21(4):598-614. Disponible en: <http://www.revcmpinar.sld.cu/index.php/publicaciones/article/view/3119/pdf>
7. Semple JW, Rebetz J, Kapur R. Transfusion-associated circulatory overload and transfusion-related acute lung injury. *Blood.* 2019;133(17):1840-53. [DOI]
8. Jongerius I, Porcelijn L, van Beek AE, Semple JW, van der Schoot CE, Vlaar APJ, *et al.* The role of complement in Transfusion-Related Acute Lung Injury. *Transfus Med Rev.* 2019;33(4):236-42. [DOI]

9. Tariket S, Sut C, Hamzeh-Cognasse H, Laradi S, Garraud O, Cognasse F. Platelet and TRALI: From blood component to organism. *Transfus Clin Biol.* 2018;25(3):204-9. [DOI]
10. Aubron C, Aries P, Le Niger C, Sparrow RL, Ozier Y. How clinicians can minimize transfusion-related adverse events? *Transfus Clin Biol.* 2018;25(4):257-61. [DOI]
11. Toy P. Update on transfusion-related acute lung injury. *Clin Adv Hematol Oncol.* 2019;17(7):378-81.
12. Voelker MT, Spieth P. Blood transfusion associated lung injury. *J Thorac Dis.* 2019;11(8):3609-15. [DOI]
13. Kuldaneck SA, Kelher M, Silliman CC. Risk factors, management and prevention of transfusion-related acute lung injury: a comprehensive update. *Expert Rev Hematol.* 2019;12(9):773-85. [DOI]
14. Otrock ZK, Liu C, Grossman BJ. Transfusion-related acute lung injury risk mitigation: an update. *Vox Sang.* 2017;112(8):694-703. [DOI]

Extreme transfusion-related acute lung injury in the perioperative period of cardiac surgery: Case Report

Alay Viñales Torres¹ , MD; Gustavo de J. Bermúdez Yera² , MD, MSc; Ernesto Chaljub Bravo² , MD, MSc; Yolepsis F. Quintero Fleites² , MD, MSc; Rodolfo Morales Mato² , MD; Edixon Robaina Cabrera³ , BS; Oliviert Nazco Hernández¹, MD; Alain Moré Duarte³ , MD; Aimé Luis González⁴, MD; and Amanda Luis González⁴, MD

¹ Department of Anesthesiology, Cardiovascular Surgery Service, *Cardiocentro Ernesto Guevara*. Santa Clara, Villa Clara, Cuba.

² Cardiovascular Surgery Service, *Cardiocentro Ernesto Guevara*. Santa Clara, Villa Clara, Cuba.

³ Department of Cardiovascular Perfusion, *Cardiocentro Ernesto Guevara*. Santa Clara, Villa Clara, Cuba.

⁴ Faculty of Medicine, *Universidad de Ciencias Médicas de Villa Clara*. Santa Clara, Villa Clara, Cuba.

Este artículo también está disponible en español

ARTICLE INFORMATION

Received: January 12, 2020

Accepted: February 20, 2020

Online: February 13, 2021

Competing interests

The authors declare no competing interests.

Figures

Images of complementary tests are shown with the consent of the patient and her family.

Abbreviation

AIMV: artificial invasive mechanical ventilation

ICU: Intensive Care Unit

TRALI: transfusion-related acute lung injury

ABSTRACT

Transfusion-Related Acute Lung Injury (TRALI) is a relatively unusual, life-threatening clinical syndrome, characterized by acute respiratory failure, hypotension, and non-cardiogenic pulmonary edema during or within 6 hours after a blood product transfusion. Although its true incidence is unknown, it has been attributed one case per 5.000 transfusions of any blood product and has been one of the most frequent causes of transfusion-related death. We present a case of TRALI in the perioperative period of cardiac surgery with extreme clinical manifestations, whose therapeutic approach was extremely difficult for the medical-surgical team, due to its complex clinical setting: cardiac surgery with cardiopulmonary bypass due to diagnosis of infective endocarditis, previous lung injury and history of other post-transfusion reaction.

Keywords: Acute lung injury, Transfusion, Adult respiratory distress syndrome, Transfusion related acute lung injury

Lesión pulmonar aguda extrema producida por transfusión en el perioperatorio de cirugía cardíaca: Presentación de un caso

RESUMEN

La lesión pulmonar aguda producida por transfusión (TRALI, por sus siglas en inglés) es un síndrome clínico relativamente raro, que puede constituir una amenaza para la vida y que se caracteriza por insuficiencia respiratoria aguda, edema pulmonar no cardiogénico e hipotensión arterial durante o en el transcurso de 6 horas después de una transfusión de productos hemáticos. Aunque su verdadera incidencia es desconocida, se le ha atribuido 1 caso por cada 5000 transfusiones de cualquier producto hemático y ha sido una de las causas más frecuentes de muerte relacionada con la transfusión. Se presenta un caso de TRALI en el perioperatorio de una cirugía cardíaca con manifestaciones clínicas extremas, cuyo abordaje terapéutico fue extremadamente difícil para el equipo médico-quirúrgico, debido al contexto clínico en el que se presentó: cirugía cardíaca con circulación extracorpórea por diagnóstico de endocarditis infecciosa, lesión pulmonar previa

✉ GJ Bermúdez Yera
Calle Cuba N° 610, e/ Barcelona y
Capitán Velasco. Santa Clara 50200.
Villa Clara, Cuba.
E-mail address:
gustavodejesus@infomed.sld.cu

y antecedente de otro tipo de reacción postransfusional.

Palabras clave: Lesión pulmonar aguda, Transfusión, Síndrome de dificultad respiratoria del adulto, Lesión pulmonar aguda producida por transfusión

INTRODUCTION

Pathophysiological effects must be considered when deciding whether a patient should be transfused with blood products, since allogeneic blood transfusion can be viewed as a form of temporary transplantation, which carries the risks associated with transplanted tissue¹. Transfusion-Related Acute Lung Injury (TRALI) is an unusual, life-threatening clinical constellation of symptoms characterized by acute respiratory failure, hypotension, and non-cardiogenic pulmonary edema within six hours of a blood product transfusion^{1,2}. The incidence of TRALI is frequently reported as 1 occurrence for every 5000 blood component transfusions, although its true incidence is unknown. In the US, TRALI has been one of the most frequent causes of transfusion-related death for 3 consecutive years and the second most frequent in the UK²⁻⁴.

We present the case of a patient with TRALI in the perioperative period of cardiac surgery with cardiopulmonary bypass due to infective endocarditis.

artificial invasive mechanical ventilation (AIMV). Physical examination revealed systolic murmur III/VI in the left sternal border, tachycardia and rales in both lung fields. Radiological study showed signs of edema and inflammatory lesions in both lung bases. The transthoracic echocardiogram showed a 10 × 12 mm rounded image in the tricuspid valve with moderate valvular regurgitation and pulmonary hypertension; this, together with the isolation of *Staphylococcus aureus* in blood cultures, led to the diagnosis of infectious endocarditis, hence she was started on appropriate antibiotic treatment and transferred to the *Cardiocentro* in Vi-lla Clara for surgical treatment after respiratory failure resolved following seven days of AIMV.

Her general state on admission was acceptable, she was afebrile, with no respiratory distress and adequate diuresis; she was found to be anemic (Hb 8.8 g/dL), so 2 units of red blood cells were transfused with the aim of improving preoperative hematocrit. Macroscopic hematuria, difficulty in swallowing solid food and urinary retention appeared 8

CASE REPORT

We present the case of a 35-year-old white woman, 47 kg weight, 156 cm height, apparently healthy who started with fever (40 °C) along with myalgia, arthralgia, headache and abdominal rash. She was thought to have dengue and received oral symptomatic treatment at home. Fever and general malaise persisted and a week later vesicular and papular lesions appeared on the lower limbs, reason why she was admitted for further study and treatment with a diagnosis of complicated dengue.

She had an unfavorable clinical course and started with respiratory failure that led to her admission to the Intensive Care Unit (ICU) requiring

Table. Complementary examinations performed after post-transfusion reaction.

Test	Result
Direct/indirect Coombs test	Negative
Blood group and Rh factor	O Positive
Post-transfusion hemoglobin	10.1 g/dL
Leukogram	Normal and hypochromic red blood cells, lymphocytosis
Peripheral blood smear	Normal/hypochromic red blood cells, lymphocytosis
Coagulogram	Normal
Liver enzyme	Gamma-glutamyl transpeptidase increased
Blood glucose	Normal
Creatinine	Normal
Total bilirubin	Slightly increased at the expense of the direct one
Total and fractionated proteins	Normal
Abdominal ultrasound	Normal

hours later. Symptoms were interpreted as a possible post-transfusion hemolytic reaction. She was commenced on diphenhydramine and complementary tests were indicated (**Table**). However, her clinical picture did not worsen, hematuria receded the next day and three days later she was taken to the operating room for surgical treatment; she was conscious, alert, oriented and hemodynamically stable.

Premedication, anesthetic technique and details of the patient's immediate postoperative outcome and management are shown in the **supplementary material**.

Right atriotomy (**Figure 1**), resection of the vegetations and anterior tricuspid valve leaflet repair were performed; in addition, proper valvular function was confirmed. The patient emerged from her anoxic arrest with sinus rhythm and after cardiopulmonary bypass, 2 units of blood cells were administered, as the hematocrit had fallen to 20%, with compromised oxygen transport.

Despite premedication with steroids and antihistamines, immediately after being infused with the first unit of blood cells, the patient presented with severe arterial hypotension, sinus tachycardia, volume demand and most strikingly: increased peak inspiratory pressure to 41 cm H₂O and emission of a greenish-yellow, plasma-like fluid through the endotracheal tube. She was momentarily weaned from mechanical ventilation in order to suction the endotracheal tube and fluid spontaneously "squirted" out like water flowing from a faucet. On suspicion of TRALI, appropriate treatment was commenced (corticosteroids, bypass reentry, increased inotropic agents and vasopressors, volume replacement, correction of the internal environment and metabolic acidosis) until –after fierce endeavor– the patient was stabilized and transferred to the ICU. Chest X-ray confirmed acute lung injury (**Figure 2**). Subsequently, she suffered cardiorespiratory arrest secondary to hypoxia; so we decided to reopen the

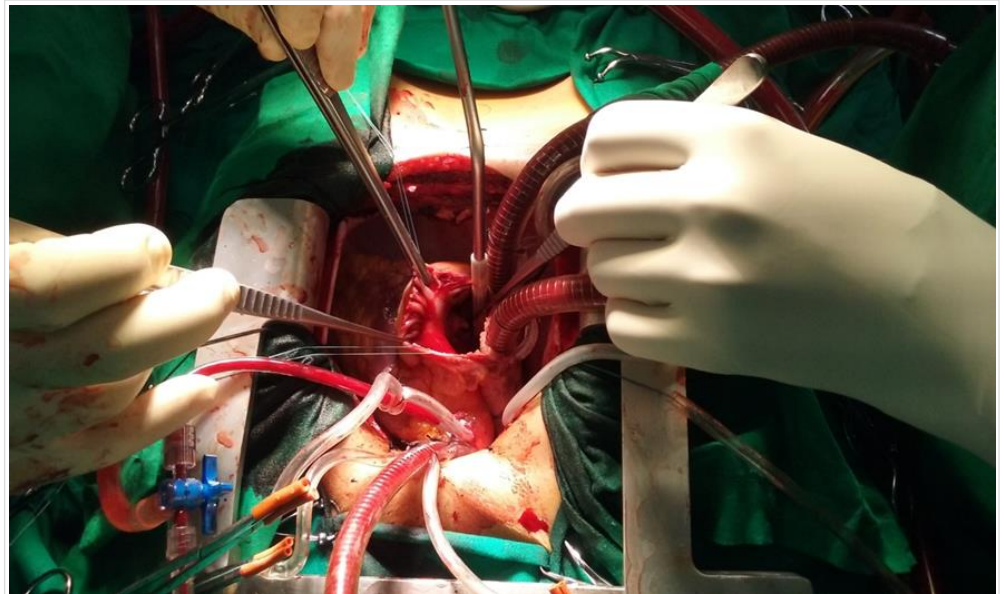


Figure 1. Patient undergoing cardiopulmonary bypass; note the right atriotomy and a large vegetation on the anterior leaflet of the tricuspid valve.

thorax to start internal cardiac massage. Hemodynamic stabilization was achieved after 15 agonizing minutes, facing arterial hypotension and the need for

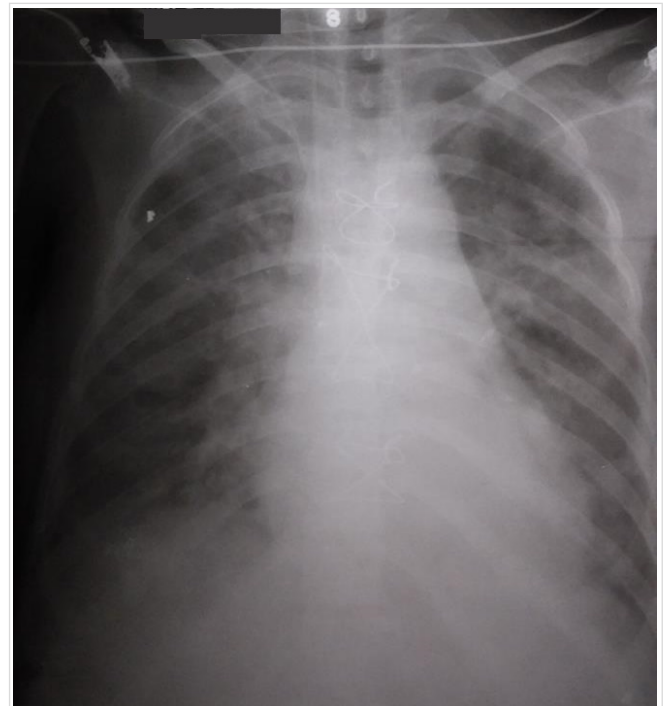


Figure 2. Immediate postoperative chest X-ray, note the parenchymal injury as evidence of acute lung injury.

high doses of vasoactive amines.

Hemodynamic and blood gases parameters began to improve the following morning. On 2-day ICU stay, drug doses were minimal and the PaO₂/FiO₂ ratio was above 300.

COMMENT

There are a number of phenomena, immunologic or otherwise, that can be triggered by blood product transfusion and that can adversely affect patient outcomes (**Box 1**)¹.

Acute lung injury and consequent acute respiratory distress syndrome (ARDS) refer to a potentially fatal failure of this organ system with a number of pathogenesis. Sepsis, pneumonia and blood transfusions are among the most frequent causes⁵⁻⁷.

As previously mentioned TRALI is a clinical syndrome in which patients exhibit signs of acute hypoxemia and non-cardiogenic pulmonary edema during or after receiving a blood component trans-

fusión^{1,2,8}. Products typically implicated in TRALI are whole blood and more frequently, those containing plasma: platelet concentrates obtained from whole blood account for the greatest number of reactions, followed by fresh frozen plasma, packed red blood cells, whole blood, platelet concentrates, apheresis platelets, granulocytes, cryoprecipitates and intravenous gamma globulin^{2,4,9}.

According to some authors, most adverse transfusion effects are associated with fresh frozen plasma¹⁻³. Reports show that the risk of TRALI is 6.9 times higher for plasma than for red blood cells³; TRALI has been postulated to occur after^{1,5,8-11}:

- Immune mechanism: passive transfer of donor alloantibodies through the plasma of transfused products (anti-HLA [human leukocyte antigen] and anti-HNA [human neutrophil antigens]). Binding of the antibody to circulating leukocytes (and perhaps also to the pulmonary endothelium) causes cellular and complement activation.
- Non-immune mechanism: caused by infusion of biological response modifiers into the blood component (cytokines [IL-6, IL-8, IL-1, TNF- α], neutrophil-active lipids and CD40 ligands). Substances that accumulate in the blood cells components during prolonged blood storage.

According to Peña-Pérez and Carrillo-Esper⁵ and other authors¹¹⁻¹³, the Canadian Consensus proposes the criteria for the diagnosis of TRALI as shown in **box 2**.

The only specific treatment is to stop the transfusion immediately and begin oxygen and supportive therapy. The blood bank should be notified to request a different donor and quarantine all units from that donor. All records should be reexamined and the patient's HLA test results evaluated if feasible. Most cases will resolve in less than 96 hours, although TRALI remains the leading cause of transfusion-related death.

An extensive analysis of associated risk factors has recently been reported including: Increased levels of interleukin-8, liver surgery, chronic alcohol abuse, shock, higher peak airway pressure while being mechanically ventilated, smoking and positive fluid balance. Regarding transfusions, the use of plasma or whole

Box 1. Reactions related to transfusion of blood products, according to Carrillo-Esper and Garnica-Escamilla¹¹.

Immune hemolytic reactions
a) Immediate: Caused by ABO group incompatibility.
b) Late: Caused by pre-existing antibodies against other erythrocyte antigenic groups.
Non-hemolytic immune reactions
a) Febrile transfusion reaction: Due to anti-leukocyte and anti-HLA antibodies or presence of cytokines.
b) Anaphylactic reaction: Due to antibodies against proteins, anti-Ig.
c) Post-transfusion thrombocytopenic purpura: Due to anti-platelet alloantibodies.
d) Graft versus host disease: donor lymphocytes respond against alloantigens of the receptor.
e) Transfusion-induced immunomodulation: leukocyte component and cytokines.
f) Transfusion-Related Acute Lung Injury (TRALI): By anti-HNA or HLA antibodies, and other mechanisms under study.
Non-immune non-hemolytic reactions
a) Metabolic: Hypocalcemia, hyperkalemia.
b) Hemodynamic: circulatory overload, acute cardiogenic pulmonary edema, congestive heart failure.
c) Infectious: HIV, hepatitis B and C, Chagas, syphilis, bacteria, others.

HIV, human immunodeficiency virus; HLA, human leukocyte antigens; HNA, human neutrophil antigens; TRALI, transfusion-related acute lung injury.

blood from female donors has been identified. According to Miller⁴ and Otrrock *et al.*¹⁴ reducing or excluding plasma from female donors, have helped reduce the incidence of TRALI.

Box 2. Diagnostic criteria for TRALI according to the Canadian Consensus, cited by several authors^{5,11-13}.

1. Acute lung injury
a) Acute onset
b) Hypoxemia
- PaO ₂ /FiO ₂ ratio < 300
- Oxygen saturation < 90%
- Clinical signs of hypoxemia
2. Bilateral pulmonary infiltrates on frontal chest x-ray
3. Absence of left atrial hypertension
4. Normal left ventricular function
5. TRALI within 6 hours after transfusion
6. No acute lung injury prior to transfusion

PaO₂/FiO₂, ratio of the partial pressure of arterial oxygen to the fraction of inspired oxygen concentration.

Post-transfusion reactions are difficult to prevent due to immune peculiarities of the recipient or passive infusion of donor antibodies. Prevention will be possible only when they are well identified, diagnosed, reported and systematically analyzed. Therefore, the decision to transfuse a patient should be based on a careful evaluation of all risks and benefits; in addition, it is important to have the skill to recognize and treat adverse reactions or complications⁶. Update approaches on reducing the risk of TRALI, by Otrrock *et al.*¹⁴, have included the use of predominantly male plasma and HLA antibody testing in female donors who have had previous pregnancies; moreover, other strategies such as reducing the volume of plasma in platelet concentrates –for which isotonic solutions can be used as plasma substitutes– and plasma washing to reduce or neutralize antibodies are also considered. Although they recognize that the latter are expensive and unlikely to have any impact on the reduction of non-antibody-mediated TRALI.

REFERENCES

- Carrillo-Esper R, Garnica-Escamilla MA. Actualidades en transfusión. *Rev Mex Anest.* 2011;34(Supl 1):207-10.
- Añón JM, García de Lorenzo A, Quintana M, González E, Bruscas MJ. Lesión pulmonar aguda producida por transfusión. *Med Intensiva.* 2010;34(2):139-49.
- Niño de Arboleda MN. Transfusión de plasma y sus efectos adversos. *Acta Med Colomb.* 2013;38(3):113-5.
- Miller RD. Manejo de la sangre del paciente: terapia transfusional. En: Miller RD, Cohen NH, Eriksson LI, Fleisher LA, Wiener-Kronish JP, Young WL, eds. *Miller Anestesia.* 8ª ed. Barcelona: Elsevier España; 2016. p. 1830-67.
- Peña-Pérez CA, Carrillo-Esper R. Manejo de la hemorragia aguda en el transoperatorio. *Rev Mex Anesthesiol.* 2014;37(Supl 2):400-6.
- González Bazart MA, Hidalgo Costa T, Álvarez Reinoso S, Santana Pando D, Méndez Díaz NE. Reacciones postransfusionales. Actualización para el mejor desempeño profesional y técnico. *Rev Cienc Méd Pinar Río* [Internet]. 2017 [cited Jan 9, 2020];21(4):598-614. Available at: <http://www.revcmpinar.sld.cu/index.php/publicaciones/article/view/3119/pdf>
- Semple JW, Rebetz J, Kapur R. Transfusion-associated circulatory overload and transfusion-related acute lung injury. *Blood.* 2019;133(17):1840-53. [DOI]
- Jongerus I, Porcelijn L, van Beek AE, Semple JW, van der Schoot CE, Vlaar APJ, *et al.* The role of complement in Transfusion-Related Acute Lung Injury. *Transfus Med Rev.* 2019;33(4):236-42. [DOI]
- Tariket S, Sut C, Hamzeh-Cognasse H, Laradi S, Garraud O, Cognasse F. Platelet and TRALI: From blood component to organism. *Transfus Clin Biol.* 2018;25(3):204-9. [DOI]
- Aubron C, Aries P, Le Niger C, Sparrow RL, Ozier Y. How clinicians can minimize transfusion-related adverse events? *Transfus Clin Biol.* 2018;25(4):257-61. [DOI]
- Toy P. Update on transfusion-related acute lung injury. *Clin Adv Hematol Oncol.* 2019;17(7):378-81.
- Voelker MT, Spieth P. Blood transfusion associated lung injury. *J Thorac Dis.* 2019;11(8):3609-15. [DOI]
- Kuldane SA, Kelher M, Silliman CC. Risk factors, management and prevention of transfusion-re-

lated acute lung injury: a comprehensive update.
Expert Rev Hematol. 2019;12(9):773-85. [DOI]
14. Otrrock ZK, Liu C, Grossman BJ. Transfusion-

related acute lung injury risk mitigation: an update. Vox Sang. 2017;112(8):694-703. [DOI]