

## Melasma. Cómo lo trato

Melasma. How I treat it

JAIME PIQUERO-MARTÍN

El melasma es la hiperpigmentación facial más frecuente en la consulta dermatológica. Aparece comúnmente en mujeres de origen latino o asiático que habitan en áreas tropicales o subtropicales, lo cual no descarta que pueda verse también en hombres, en otras razas y en zonas de menor incidencia solar.

El diagnóstico es relativamente fácil y netamente clínico. Sinónimos: cloasma, máscara del embarazo.

### Diagnóstico diferencial

Cuando sospecho la afección realizo el siguiente algoritmo:

*Melanosia de Riebl*: pigmentación gris pardusca reticular de cara, cuello, sienes, mejillas, barbilla y dorso de nariz; provocada por cosméticos o elementos que tengan alquitrán mineral.

*Poiquidermia de Civatte*: se aprecia en mujeres perimenopáusicas como una pigmentación oscura, irregular, con distribución reticular sobre una piel eritematosa, localizada en regiones laterales e inferiores de cuello. También se ha asociado a uso de cosméticos, exposición solar y factores endocrinos.

*Eritromelanosia de cara y cuello*: trastorno eritemato-pigmentario que afecta folículos. Se aprecia una pigmentación marrón rojiza simétrica y definida que afecta áreas preauriculares y maxilares, con eritema y pápulas foliculares.

*Eritosis pigmentaria peribucal de Brocq*: pigmentación marrón rojiza alrededor de la boca que llega al surco nasolabial, a veces como anillo perioral. Se debe a uso de corticoides o de cosméticos con sustancias fotodinámicas.

*Línea fusca*: pigmentación amarillopardusca cerca de la línea de implantación del pelo, en la frente y áreas temporales. Hay que descartar factores exógenos como cosméticos y cintas de sombreros.

*Lentigos en piel fotodañada*: en algunas oportunidades la piel fotoenvejecida puede inducir gran cantidad de lentigos actínicos coalescentes que pueden confundirse con el melasma.

*Hiperpigmentación por cosméticos*: se produce por perfumes o agua de colonia que contienen bergamota, o al contacto con césped, entre otros fitofotoestimulantes.

*Ocronosis*: pigmentación exógena inducida por la hidroquinona en altas concentraciones. Se expresa como hiperpigmentaciones más oscuras que el melasma e incluso pápulas.

*Hiperpigmentación inducida por medicamentos (eritema fijo medicamentoso)*: mancha color plomizo especialmente localizada alrededor de la boca que se exacerba cuando se ingiere la droga inductora.

*Melanodermia residual a otras afecciones inflamatorias*: lupus eritematoso, infecciones de la piel, reacciones fotosensibilizantes, dermatitis atópica, dermatitis por contacto, entre otras afecciones inflamatorias.

*Biopsia*: no es necesaria; sólo he tenido necesidad de realizar biopsia en un paciente que sospechaba con ocronosis. Sólo con fines de investigación.

*Disposición del melasma*: malar (20%), centrofacial (60-65%), mandibular (15%).

*Evolución*: es un punto importante, ya que a mayor tiempo de duración del melasma, será más difícil de erradicar.

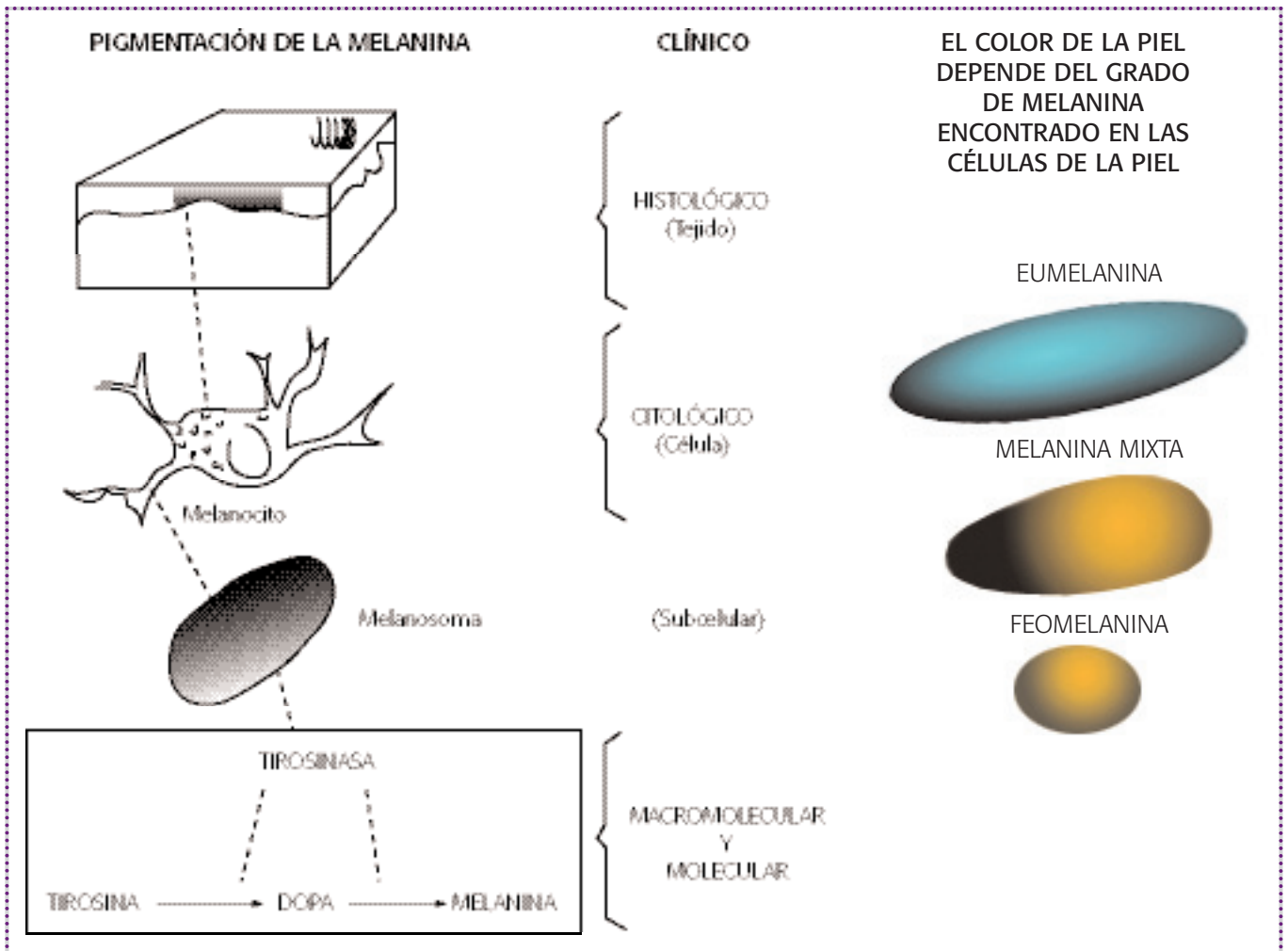
*Fototipo*: debe ser bien precisado, ya que a fototipo más alto, mayor posibilidad de erradicarlo.

*Tono de pigmentación*: el oscuro es más difícil de erradicar que el claro.

*Luz de Wood*: teóricamente sirve para evaluar si se trata de un melasma epidérmico, dérmico o mixto, ya que si el melasma es evidente, cuando se expone a la luz de Wood es superficial o epidérmico; pero si el contraste con la piel normal circundante no es evidente, decimos que se trata de un melasma profundo o dérmico.

Con los años he llegado a la conclusión de que todo es una ilusión óptica y su expresión tiene que ver, más bien, con la piel no pigmentada alrededor; si ésta es clara, el melasma será más evidente, y si es oscura, el contraste no será claro. De todas maneras lo sigo haciendo como rutina. Tipos según luz de Wood: epidérmico, dérmico, mixto y no precisado.

*Área de superficie afectada*: es un examen importante, ya que permite evaluar al paciente en cada consulta. Para realizarlo utilizo papel celofán o una lámina de acetato. Hago una impronta en la mancha, calcándola con un marcador



y luego la coloco sobre un papel carbón y abajo papel milimetrado; de esa manera puedo saber el área de superficie afectada y en las subsiguientes consultas ver si se ha reducido.

**Manejo terapéutico**

El tratamiento del melasma y de otras hiperpigmentaciones siempre ha sido problemático y desalentador. Además de la protección solar con protectores de amplio espectro y filtros solares físicos se han usado agentes aclarantes o despigmentantes, con resultados variables. No son muchos los nuevos agentes despigmentantes, pero sí las alternativas de combinación entre éstos lo que está dando mejores resultados.

**Puntos básicos en mi manejo**

En la primera consulta hago un estimado de la duración del tratamiento y número de consultas que ameritará, y se lo digo al paciente.

No doy esperanzas de erradicación total del melasma, siempre digo que aclararé la mancha y que si en el intento se la quito totalmente, es una ganancia extra.

Sugiero evitar inductores de la melanogénesis, como el uso de cosméticos, la ingesta de anticonceptivos y sobre todo la exposición solar. Hago hincapié en que un día de falta de un buen protector solar será suficiente para revertir el tratamiento. Le planteo al paciente una terapia de domicilio y un tratamiento en consultorio.

**¿Cuáles agentes despigmentantes utilizo?**

Combino despigmentantes que actúen en diferentes sitios.

*Inhibidores de tirosinasa*

- ▶ Hidroquinona
- ▶ Arbutina
- ▶ Ácido kójico
- ▶ Ácido fítico

- ▶ Uva ursi (Melfade)
- ▶ Vitamina C y derivados
- ▶ Vitamina E

Agentes citotóxicos del melanocito

- ▶ Ácido azelaico

Por inhibición de endotelinas

- ▶ Camomila

Otros de acción no precisada

- ▶ Tretinoína
- ▶ Betacarotenos en nanotalasferas
- ▶ Hidroxiácidos: alfa, glicólico; beta, salicílico
- ▶ Resorcinol

*Hidroquinona*: del 2-6%, sola o en combinación, continúa siendo una excelente alternativa, a pesar de que está cuestionada en otros países.

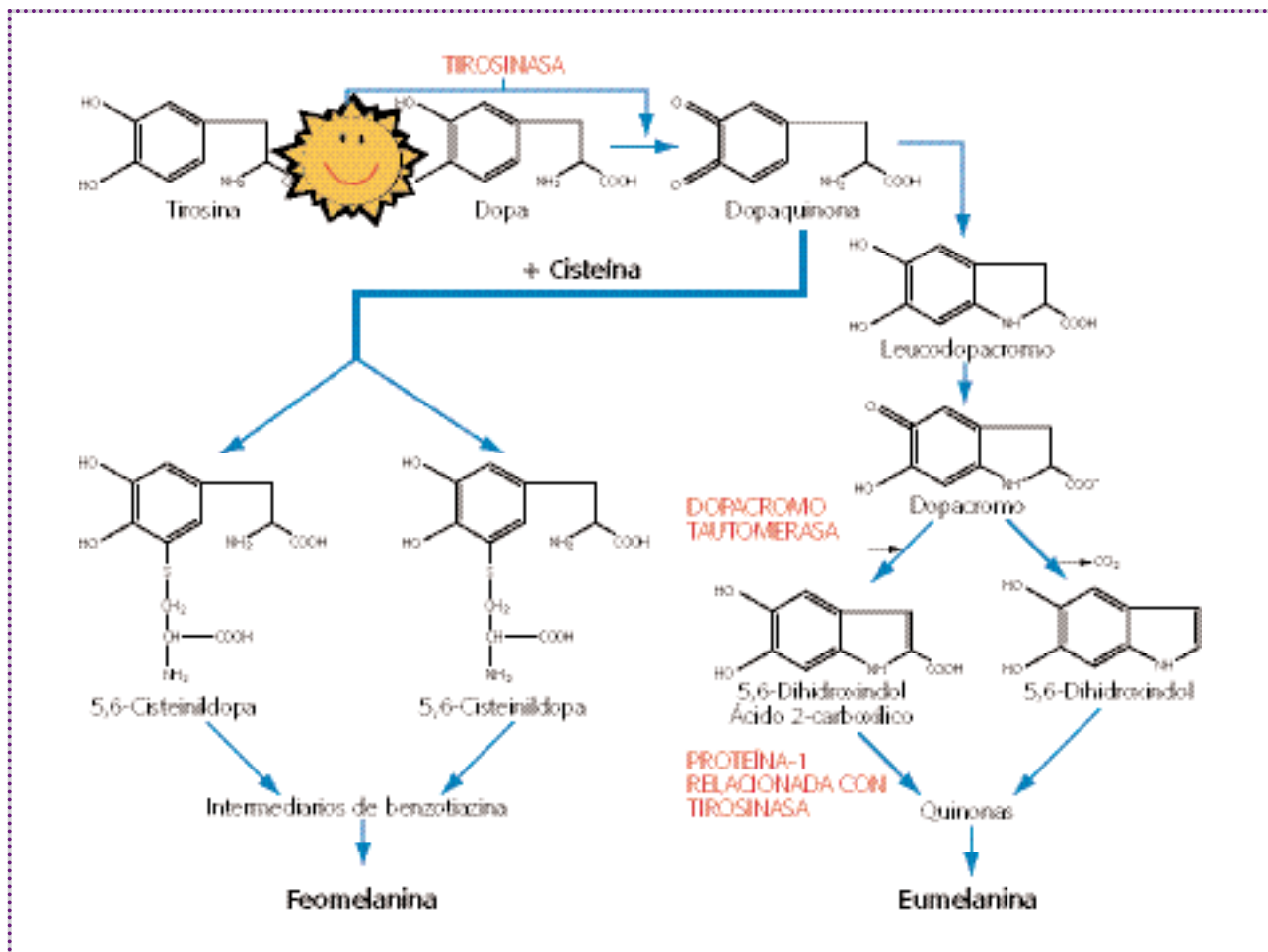
*Ácido azelaico*: al 15-20%: puede ser tan eficaz como la HQ. *Tretinoína* sola o en combinación sigue siendo usada con buenos resultados, además de ser ideal cuando concomitantemente la piel se encuentra fotodañada.

*Ácido kójico*: solo o en combinación, por su acción como inhibidor de tirosinasa ha demostrado dar buenos resultados en concentraciones de 0,5-4%; diversos trabajos demuestran que la adición de ácido kójico a formulaciones con HQ aumentan su poder despigmentante.

*Ácido fítico*: quelante de cobre y hierro, es inhibidor de la tirosinasa; usado en concentraciones de 0,5-2% se asocia a otros compuestos.

*Exfoliantes químicos y alfabidroxiaácidos*: son elementos importantes y complementarios del tratamiento.

Actualmente lo más aceptado en el tratamiento combinado son las formulaciones con mezclas de diferentes elementos que de una u otra forma han demostrado su efecto despigmentante. La aplicación puede ser en una sola formulación o iniciarse con tretinoína y betametasona por una



semana, luego se añade hidroquinona; o se combina, en forma secuencial, dexametasona, luego tretinoína 0.05% y por último la hidroquinona entre 3-5%.

Nuevos despigmentantes usados con buenos resultados: Gigawhite, Melfade J (Ver cuadro anexo).

**Algunas combinaciones interesantes que he usado**

- ▶ HQ 5%, dexametasona 0.1%, tretinoína 0.1% (fórmula de Kligman)
- ▶ HQ 6%, acetónido de triamcinolona 0.05%, tretinoína 0.05%, ácido ascórbico 0.1% (Guevara, Pandya. *Melasma treated with hydroquinone, tretinoin, and a fluorinated steroid*. Int J Dermatol 2001, 40 (3): 212-215)
- ▶ HQ 4%, betametasona (fórmula de Gano y García)
- ▶ HQ 5%, hidrocortisona 1%, tretinoína 0.1% (fórmula de Kahn)
- ▶ HQ 4%, triamcinolona 0.1%, ácido retinoico 0.01%
- ▶ HQ 2%, tretinoína 0.05% a 0.1% (Pathak)
- ▶ HQ 2-5%, beta o dexametasona 0.1%, vitamina C
- ▶ HQ 2%, ácido glicólico 10% (neostrata)
- ▶ HQ 4%, ácido glicólico 10% (Guevara, Pandya. *Safety and efficacy of 4% hydroquinone combined with 10% glycolic acid, antioxidants, and sunscreen in the treatment of melasma*. Int J Dermatol 2003; 42 (12): 966-972)
- ▶ HQ 2%, ácido glicólico 10%, ácido kójico 2%
- ▶ HQ 2%, ácido kójico 2%, valerato de betametasona al 0.1%

- ▶ HQ 2%, ácido kójico 2%, extracto de gayuba 2% (arbutin), alfa-hidroxiácidos 10%
- ▶ Ácido kójico 4%, ácido retinoico 0.05%
- ▶ Ácido kójico 2%, ácido glicólico 5%
- ▶ Ácido azelaico 20%, ácido retinoico 0.05%
- ▶ Mezcla de despigmentantes provenientes de plantas: *uva ursi*, alpha arbutina, Gigawhite, Melawhite, entre otros.

**Utilizo en lo posible formulaciones magistrales preparadas para cada paciente**

Considero que la eficacia de una formulación dependerá de

1. Ingrediente activo
2. Concentración
3. Combinación de los ingredientes en la fórmula
4. Capacidad de penetración (capacidad exfoliante)
5. Incorporación de antioxidantes adecuados
6. Vehículo adecuado

**Peelings**

Solos no producen la mejoría esperada, pero sí son buenos complementarios del tratamiento médico indicado en casa. Deben realizarse en el consultorio y en general son varios, con aplicaciones semanales, quincenales o mensuales. Los más utilizados en melasma y otras hiperpigmentaciones son:

- ▶ Ácido glicólico en concentraciones del 20 al 70% (Hurley M et al. *Efficacy of glycolic acid peels in the treatment of melasma*. Arch Dermatol 2002; 138: 1578-1582)

Rango de comparación de los aclarantes Pentapharm

Alpha-Arbutin	Melfade®-J	Gigawhite™	Melawhite®
Sintético, cristalino Componente simple (content > 97%)	purificado, incoloro, extracto acuoso de las hojas de <i>bearberry</i> en combinación con fosfato de ascorbil magnesio	solución acuosa clara color ámbar de extractos de plantas de los Alpes Suizos: <i>Malva Sylvestris</i> , <i>Mentha piperita</i> , <i>Primula veris</i> , <i>Alchemilla vulgaris</i> , <i>Veronica officinalis</i> , <i>Melissa officinalis</i> , <i>Achillea millefolium</i>	Solución clara amarillo pálido de los péptidos de origen animal (Extracto leucocitario)
Patentado por PENTAPHARM Japón	Muy popular en Asia y Sudamérica para despigmentación de la piel	Muy exitoso en América, Europa, Sudáfrica, Malasia, y China para despigmentar la piel y remover las manchas de la edad	Más exitoso despigmentante en Filipinas (aplicación en cremas, lociones, tónicos, jabones, etc.)
▶ Aclarante de la piel muy efectivo después de 1 mes ▶ Más eficiente que otras monosustancias ▶ Eficiente a bajas dosis	Alta eficacia como despigmentante después de un periodo de 3 meses	▶ Alta eficacia como despigmentante después de un periodo de 3 meses ▶ Contiene polisacáridos, saponinas, polifenoles, flavonoides, taninos	Efectivo despigmentante en combinación con AHA
Minimiza las manchas	Ayuda a remover la hiperpigmentación	Ayuda a remover las manchas de la edad	

- ▶ Ácido salicílico en concentraciones de 20-30%
- ▶ Jessner: mezcla de resorcinol 14 gr, ácido salicílico 14 gr, ácido láctico 14 gr y etanol al 95%
- ▶ Ácido tricloroacético en concentraciones del 15 al 75%. Hay muchas modalidades de aplicación: quelado, combinado con otros como HQ, tretinoína, hidrocortisona, *blue peel*, etc.
- ▶ Combinación de ácido glicólico y ácido kójico
- ▶ Combinación de HQ, AK, AG (*melaspeel*)
- ▶ Ácido salicílico 30%
- ▶ Ácido retinoico al 3%, 5%, 7%

### Microdermabrasión

Muy buenos resultados en melasma, sobre todo cuando se usa asociado a *peelings*. El procedimiento es realizar primero un *peeling* salicílico y luego pasar el microdermabrador.

### Ejemplo de manejo

- ▶ Primera consulta: Sin tratamiento previo, hidroquinona 4%
- ▶ Segunda consulta (tres semanas después): agregar ácido retinoico 0.01%-0.02%
- ▶ Tercera consulta (tres semanas después): aumentar concentración de ácido retinoico 0.05% y mantener hasta semana 18
- ▶ En cada visita: *peeling* químico. Si hay eritema, aplicar hidrocortisona
- ▶ Paciente que ya ha sido tratado sin buena respuesta: ácido azelaico 20% (día), ácido retinoico (noche); o ácido azelaico 20% (noche), ácido glicólico 10% (día).

### Terapia de otras hiperpigmentaciones

#### *Melanosis de Riehl*

- ▶ Eliminar el agente causal
- ▶ Uso de filtros solares

- ▶ Cremas con HQ del 2-5 % asociadas a tretinoína o ácido glicólico

#### *Poiquilodermia de Civatte*

- ▶ Uso de filtros solares
- ▶ Evitar factores desencadenantes
- ▶ Cremas aclarantes
- ▶ Peeling con ácido kójico, HQ, ácido láctico, ácido cítrico

#### *Eritromelanosis de cara y cuello*

- ▶ No se ha encontrado ningún tratamiento eficaz

#### *Eritosis pigmentaria peribucal de Broca*

- ▶ Eliminar el factor causal
- ▶ Camuflaje de lesión
- ▶ Filtros solares
- ▶ Aclarantes para melasma

#### *Línea fusca*

- ▶ Eliminar la causa
- ▶ Uso de protectores solares

#### *Hiperpigmentaciones por cosméticos*

- ▶ Eliminación del agente causal
- ▶ Uso de filtros solares
- ▶ Tratar igual que el melasma

### BIBLIOGRAFÍA RECOMENDADA

1. Piquero-Martín J. *Melasma in Central and South America*. Clin Drug Invest 1995, 19 (suppl 2): 41-45
2. Piquero-Martín, Rothe J, Beniamini DI. *Estudio clínico doble ciego en el tratamiento del melasma entre ácido azelaico vs hidroquinona*. Med Cut ILA 1988, 15: 511-514
3. Piquero-Martín J, Piquero-Casals J. *Diagnóstico y tratamiento del melasma*. Piel 2000; 15: 182-187