Golden Peel Plus en el tratamiento de las estrías distensas

Golden Peel in the treatment of striae distensae

Karina Vélez Ubau, Enrique Hernández-Pérez

Centro de Dermatología y Cirugía Cosmética, San Salvador

Fecha de aceptación: noviembre 2005

Resumen

Antecedentes: El Golden Peel, formulación que contiene 53% y 24% de resorcina, ha sido utilizado durante muchos años. Es útil para el tratamiento de problemas cosméticos como acné activo, cicatrices de acné, cicatrices atróficas, fotodaño y envejecimiento intrínseco.

En el Golden Peel Plus se combinan la fórmula anterior con la solución de Jessner. En nuestra Clínica lo hemos usado durante años para el tratamiento de problemas cosméticos, entre otros en las estrías distensas. Sin embargo, su uso en esta última entidad se ha llevado a cabo sólo partiendo de bases eminentemente teóricas.

Objetivo: Confirmar la eficacia del Golden Peel Plus en el tratamiento de las estrías distensas a través de hechos clínicos, microscópicos y estadísticos.

Métodos: Estudio prospectivo en diez mujeres con estrías distensas localizadas en abdomen, glúteos y cintura, en quienes se realizaron un total de 5 sesiones de Golden Peel Plus, una cada dos semanas. Se tomaron biopsias punch de piel de 3 mm, siempre del lado izquierdo, y fotografías pre y postratamiento. La evaluación clínica pre y postratamiento, así como de los posibles efectos adversos, se llevó a cabo por tres observadores, y la evaluación microscópica por dos dermatopatólogos. Todas las pacientes firmaron una hoja de consentimiento informado.

Resultados: Todas las pacientes presentaron mejoría clínica y microscópica de las estrías distensas en cada uno de los parámetros medidos. El t-test para pequeñas muestras pareadas mostró una diferencia estadísticamente significativa ($p<0.01$)

Palabras clave: *Golden Peel, peeling, estrías distensas*

Abstract

Background: Golden Peel Plus, a formula containing 53% and 24% resorcin, has been utilized for many years. It is useful in the treatment of cosmetic problems such as active acne, acne scars, and atrophic scars, as well as intrinsic and sun damage.

In the Golden Peel Plus we combine the previous formulation with Jessner's solution. In our office we have used it for many years in the treatment of cosmetic problems, among others, in striae distensae. However, in this last entity it has been used only upon theoretical basis.

Objective: To confirm the efficacy of Golden Peel Plus in the treatment of striae distensae, through clinical, microscopical and statistical facts.

Methods: Prospective study in 10 women with striae distensae localized on abdomen, gluteus and waist, in whom a total of 5 sessions of Golden Peel Plus were performed, once every two weeks. Two punch biopsies were taken, 3 mm each one, at the beginning and at the end, all from the left side, and photographs pre and post-treatment. Pre and post-treatment clinical assessment, as well as evaluation of possible side effects were carried out by 3 observers and the microscopical examination by 2 dermatopathologists. All the patients signed an informed consent sheet.

Results: All the patients showed clinical and microscopical improvement in the striae distensae in each one of the measured parameters. The t-test for small paired samples showed a statistical significative difference ($p<0.01$).

Key words: *Golden Peel, peelings, striae distensae*

Introducción

Las estrías distensas son lesiones cutáneas comunes caracterizadas por bandas lineales de piel atrófica. Son comúnmente vistas en adolescentes y adultos jóvenes, especialmente en mujeres embarazadas.[1, 2, 3] Delgadas y rosadas inicialmente, después adquieren una coloración rojo púrpura. Finalmente adoptan una apariencia blanca y deprimida. Parte de la dificultad en determinar la etiología de las estrías es la variabilidad de situaciones clínicas en las que aparecen. Aparentemente se deben a daño en la matriz extracelular por estiramiento continuo y progresivo, tal como ocurre en el embarazo, el crecimiento exagerado de la adolescencia, la obesidad o el uso de corticoides tópicos o sistémicos.[1, 2, 3]

Los hallazgos histopatológicos varían dependiendo de la evolución de las lesiones. En la *etapa temprana* presentan infiltrado perivascular superficial y profundo de linfocitos alrededor de las vénulas. Las bandas de colágeno en la dermis reticular muestran adelgazamiento y alineamiento paralelo a la superficie de la piel. En la *etapa tardía* hay adelgazamiento de la epidermis. La pérdida de las fibras colágenas y elásticas es un requisito para el desarrollo de esta condición. Al final hay disminución del espesor de la dermis.[4, 5]

El tratamiento de las estrías distensas representa un reto para el dermatólogo. El uso de retinoides tópicos ha dado resultados variables. En el estudio de Kang *et al*., los retinoides tópicos mejoraron la apariencia clínica de las estrías durante el estadio activo; sin embargo, fue poco efectivo en las estrías maduras (striae alba).[3, 6]

La terapia con láser (IPL) en el tratamiento de las estrías ha dado buenos resultados, pero es un procedimiento costoso.[1] También se ha sugerido la microdermabrasión, pero sus costos son altos y sus resultados no siempre iguales.[7]

En bases puramente teóricas hemos usado por años el Golden Peel Plus (solución de Jessner más Golden Peel) en el tratamiento de las estrías distensas, aparentemente con buenos resultados. La solución de Jessner, también conocida como solución de Combes, contiene 14% de resorcinol, ácido salicílico y ácido láctico en etanol.[8] La fórmula del Golden Peel contiene resorcina 53%, monoestearato de glicerilo 5%, alcohol cetílico 5% y agua deionizada 37%.[8-13] Su mecanismo de acción es a través de la inducción de queratolisis y precipitación de las proteínas. Cuando se aplica tópicamente, separa las capas más superficiales de la epidermis de las profundas.[10]

El Golden Peel Plus permite una penetración más profunda con mejoría en léntigos, queratosis actínicas superficiales, acné activo, cicatrices de acné, fotodaño, envejecimiento intrínseco, así como en flaccidez mamaria.[10-13] En un estudio se revisó el efecto del Golden Peel Plus en fotodaño. La histopatología mostró mejoría en el grosor epidérmico, así como reducción de la atrofia, los tapones de queratina, la pérdida de la polaridad y la vacuolización de las células basales.[8, 10-13]

El presente estudio pretende confirmar la eficacia del Golden Peel Plus en el tratamiento de las estrías distensas, apoyándose en hechos clínicos, microscópicos y estadísticos.

Material y métodos

Se realizó un estudio prospectivo en diez mujeres de origen hispánico con edades de entre 14 y 53 años (media, 30 años), con estrías distensas en abdomen, glúteos o región trocantérica. Se excluyeron pacientes con historia de tratamiento de las estrías en los dos meses previos, historia de alergias a los componentes del peeling, embarazo, lactancia o enfermedad sistémica importante. Todas firmaron una hoja de consentimiento informado.

El fototipo de piel fue III en 20% y IV en 80%. El peso varió de 47.5 kg a 98.5 kg (media, 66.7 kg). La estatura fue de 1.52 cm a 1.73 cm. Se tomaron fotografías previas tanto del lado derecho como del izquierdo de las áreas afectadas, pero para comparación, el peeling sólo se practicó en el izquierdo. La evolución de las estrías osciló de 1 a 30 años (media, 14.5 años). Las estrías fueron blancas en el 100% de las pacientes.

Los datos clínicos y los resultados fueron evaluados por tres observadores: la paciente misma, una enfermera y un médico. Los daños clínicos pretratamiento fueron clasificados como *leves* (+), *moderados* (++) y *severos* (+++). El aspecto clínico de las estrías fue evaluado inmediatamente después de cada sesión de peeling, cada dos semanas, y dos semanas después del último peeling.

Las sesiones de Golden Peel se repitieron cada dos semanas hasta un total de cinco. Antes de cada peeling la piel fue preparada limpiándola con un astringente suave (agua de rosas), y practicando abrasión con gránulos de polietileno. Se aplicó inicialmente solución de Jessner en el área de las

Correspondencia:
Dr. Enrique Hernández-Pérez.
Club VIP No 369; 7801 NW, 37th St; Miami, Florida
33166-6559, USA. Tel: 011 503 2226 0034; Fax: 011 503 2226 1382
E-mail: enrimar@vip.telesal.net

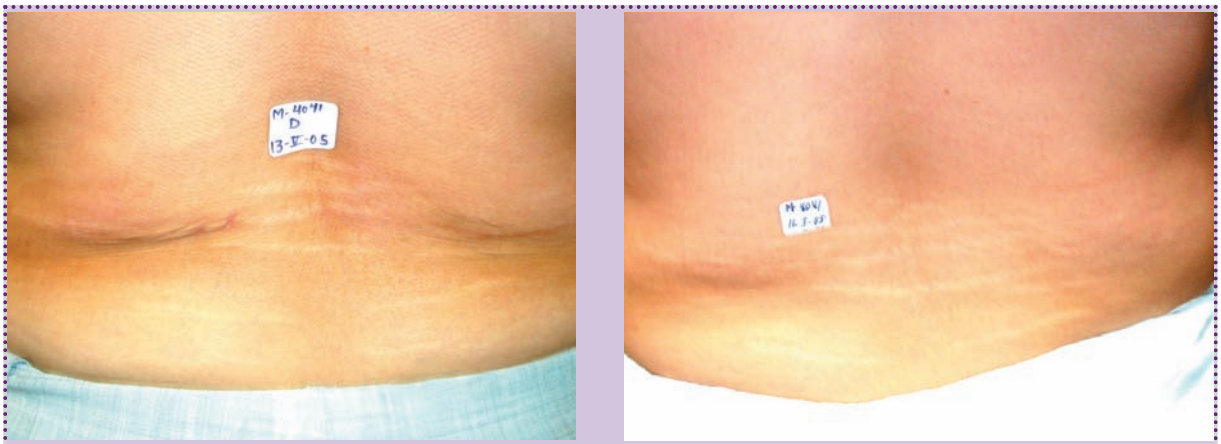

Fotos 1a y 1b. Estrías distensas en la cintura (antes y después).

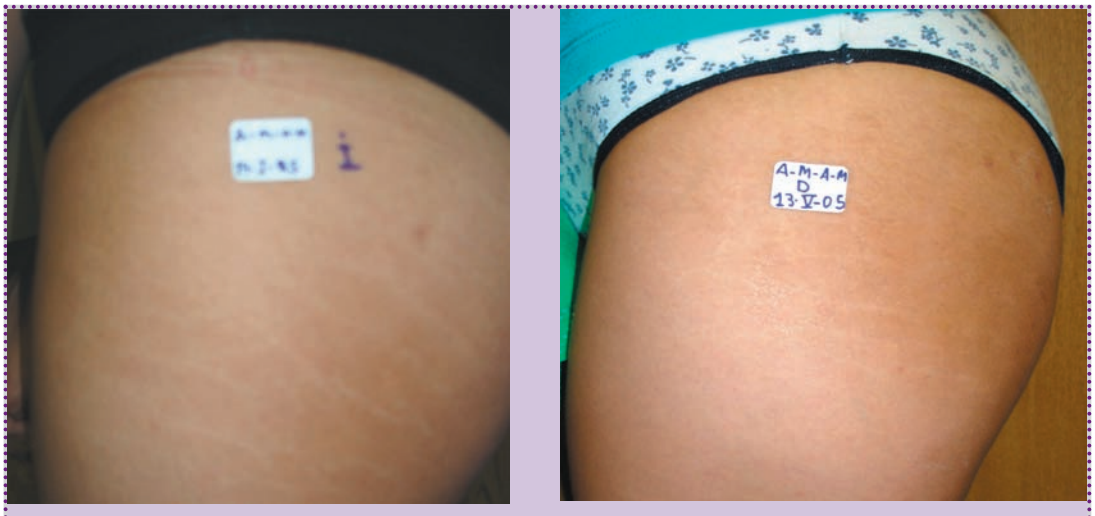

Fotos 2a y 2b. Estrías distensas en glúteos (antes y después).

estrías con frotamiento por dos minutos, y luego inmediatamente la pasta de resorcina al 53% por dos minutos más. Estos tiempos fueron subsecuentemente incrementados en un minuto por cada sesión o de acuerdo con la tolerancia de la piel de cada paciente. Luego se removió la pasta con solución astringente suave; al retirarla, la piel presentó edema y eritema de leve a moderado, y algunos pacientes, blanqueamiento en el centro. Los parámetros *objetivos* evaluados fueron: eritema, blanqueamiento y descamación; y los *subjetivos:* ardor, dolor y sensación de hormigueo. Para la clasificación se usaron cruces, así: ausente 0, mínimo +, moderado ++, severo +++.

El estudio histopatológico de cada paciente fue realizado mediante dos biopsias de la piel, la primera inmediatamente antes del primer peeling y la segunda dos semanas después del quinto. Fueron tomadas siempre del lado izquierdo del área afectada, con punch #3, y se tiñeron con hematoxilina y eosina, así como con Verhoeff para elásticas; posteriormente fueron evaluadas por dos dermatopatólogos.

Los hallazgos microscópicos en dermis (elastosis, edema, telangiectasias, inflamación, daño de las colágenas y elásticas) se cuantificaron de acuerdo con los siguientes parámetros: ausente 0, leve +, moderado ++, severo +++. Los grosores epidérmico y dérmico fueron medidos en milímetros usando un micrómetro óptico.

El único efecto secundario que se presentó fue la hiperpigmentación, cuantificándose en leve +, moderada ++ y severa +++. La mejoría clínica fue evaluada así: nula 0,

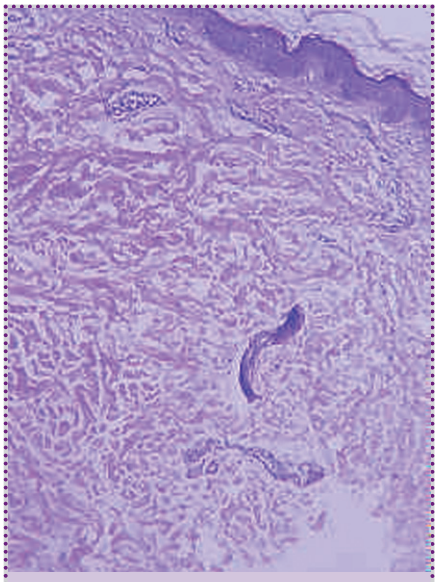

Foto 3a. Epidermis atrófica y rectificada. Importante daño de las colágenas. La dermis está adelgazada (H & E, 10 X).

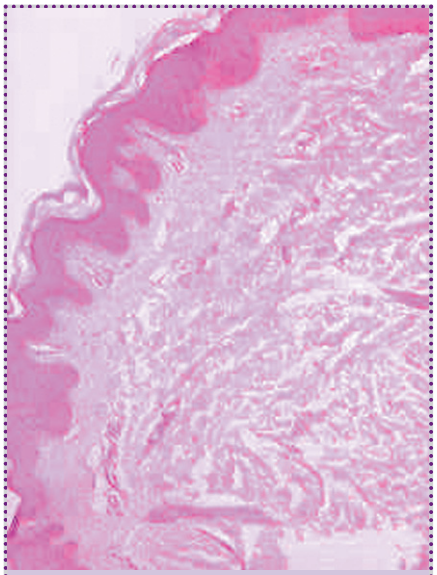

Foto 3b. Después del tratamiento, la epidermis está más gruesa y presenta aparición de crestas interpapilares. Las fibras colágenas muestran mejor aspecto fibrilar y tintorial (H & E, 10 X).

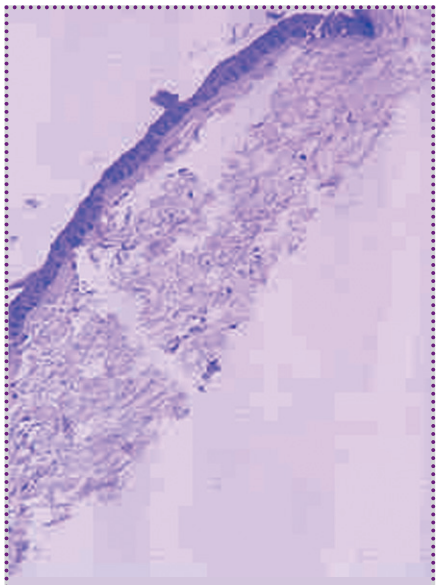

Foto 4a. Epidermis atrófica y rectificada. Importante daño de las fibras colágenas. La dermis está adelgazada (H & E, 10X).

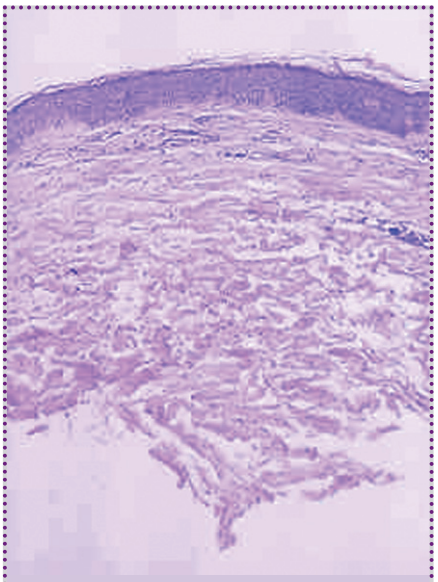

Foto 4b. Después del tratamiento, la epidermis está más gruesa y con crestas interpapilares. Fibras muestran mejor aspecto fibrilar y tintorial. (H & E, 10X).

leve +, moderada ++, buena +++ y muy buena ++++. Los resultados fueron sometidos al análisis estadístico usando el t-test para pequeñas muestras pareadas.

Resultados

El tiempo necesario para la obtención del efecto fue de dos a siete minutos para el Jessner (promedio, 3.6) y también de dos a siete minutos para la resorcina (promedio, 3.6). Los parámetros clínicos objetivos y subjetivos en cada sesión se resumen a continuación.

a) Hallazgos clínicos

En relación con los *síntomas objetivos* se observó que el *eritema* durante la primera semana fue mínimo en cuatro pacientes (40%) y moderado en seis (60%). A la quinta semana fue severo en cinco pacientes (50%) y moderado en cinco (50%). La *descamación* se fue incrementando en todas las pacientes.

Durante la primera semana fue mínima en cinco pacientes (50%) y moderada en cinco (50%). Durante la quinta semana fue moderada en cuatro pacientes (40%) y severa en seis (60%). El *blanqueamiento* tuvo un comportamiento variable durante el transcurso de las semanas en todas las pacientes.

Entre los *síntomas subjetivos*, durante la primera semana el *ardor* fue mínimo en ocho pacientes (80%) y moderado en dos (20%). Comparado con la quinta semana, se incrementó a severo en cuatro pacientes (40%), moderado en cuatro (40%)y mínimo en dos (20%).

La mejoría clínica fue moderada en un paciente (10%), buena en tres (30%) y muy buena en seis (60%) (Gráfica 2).

b) Hallazgos microscópicos

Epidermis

1) Pretratamiento
Se notó atrofia en todos los casos, severa en tres pacientes (30%) y moderada en siete (70%). El grosor varió de 0.02 mm a 0.07 mm, con una media de 0.04 mm (Cuadro 1).

2) Postratamiento
La atrofia estuvo ausente en siete pacientes (70%), fue leve en dos (20%) y moderada en una (10%). El grosor fue de 0.08 mm a 0.7 mm, con una media de 0.22 mm (Cuadro 1).

Dermis

1) Pretratamiento
La elastosis fue severa en las diez pacientes (100%). El edema fue severo en cinco pacientes (50%) y moderado en cinco (50%). Las telangiectasias se consideraron severas en las diez pacientes (100%). La inflamación estuvo ausente en siete pacientes (70%) y fue leve en tres (30%). El daño a las fibras colágenas fue severo en siete pacientes (70%) y moderado en tres (30%). El grosor varió de 0.2 mm a 4.4 mm, con una media de 2.6 mm (Cuadro 1). El grado de severidad en las estrías fue severo en seis pacientes (60%) y moderado en cuatro (40%) (Gráfica 1).

2) Postratamiento
La elastosis estuvo ausente en tres pacientes (30%), fue leve en cinco (50%) y moderada en dos (20%). El edema fue leve en cinco pacientes (50%), moderado en cuatro (40%) y severo en una (10%). Las telangiectasias fueron leves en una paciente (10%), moderadas en tres (30%) y severas en seis (60%). La inflamación estuvo ausente en seis pacientes (60%) y fue leve en cuatro (40%). El daño a las fibras colágenas estuvo ausente en tres pacientes (30%), fue leve en seis (60%) y severo en una (10%) (Cuadro 2). El grosor de la dermis varió entre 0.9 mm y 5.2 mm, con una media de 3.4 mm (Cuadro 1). Sólo una paciente (10%) presentó como efecto secundario hiperpigmentación postinflamatoria leve, que cedió con el uso de una crema de urea al 10%.

Cuadro 1

Cambios microscópicos en epidermis y dermis antes y después del tratamiento, medidos con micrómetro óptico (mm)

CAMBIOS EN EL GROSOR	EPIDERMIS pre / post	DERMIS pre / post
MÍNIMO	0.02/0.08	0.2/0.9
PROMEDIO	0.04/0.22	2.6/3.6
MÁXIMO	0.07/0.7	4.4/5.2

Cuadro 2

Hallazgos microscópicos en dermis

VARIABLES	PRE	POST
Elastosis	Severa 100%	Mod 20%; Leve 50%; Nada 30%
Edema	Severo 50%; Mod 50%	Severo10%; Mod 40%; Leve 50%
Telangiectasias	Severa 100%	Severa 60%; Mod 30%; Leve 10%
Inflamación	Nada 70%; Leve 30%	Leve 40%; Nada 60%
Daño del colágeno	Leve 70%; Mod 30%	Severo 10%; Leve 60%; Nada 30%

Discusión

Las estrías distensas han constituido siempre un reto terapéutico. Aunque se han ensayado diferentes tratamientos, siempre ha habido dificultades, ya sea por lo complejo de los mismos, por sus costos o por la escasa eficacia demostrada. El Golden Peel Plus aplicado en sesiones cada dos semanas parecería ser una opción terapéutica efectiva y de bajo costo, capaz de competir con las anteriores o tal vez superarlas.

Nuestro estudio mostró mejoría progresiva en la apariencia clínica después de cada sesión. Al final del quinto peeling la respuesta fue de buena a muy buena en 90% de las pacientes. Aquéllas que tenían entre 14 y 25 años de edad presentaron los cambios clínicos y microscópicos más relevantes en comparación con las de mayor edad. Probablemente esto se correlacione con un mayor tiempo de evolución.

Los cambios microscópicos fueron igualmente significativos en todas. En algunos casos, el grosor de la epidermis se incrementó hasta el doble comparado con la medición

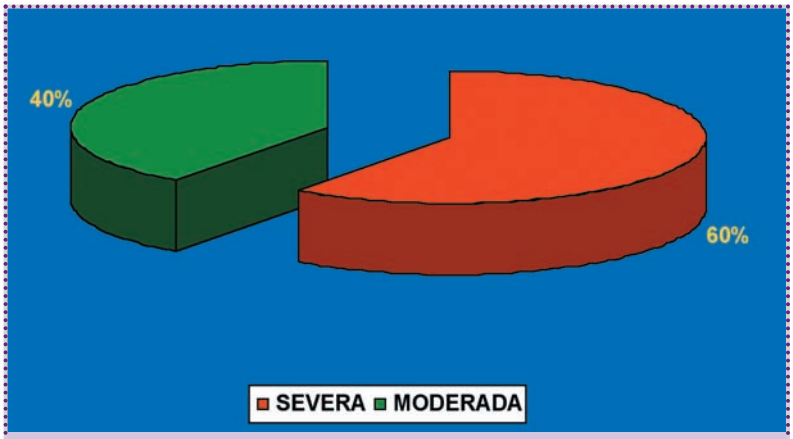

Gráfica 1. Daño clínico pretratamiento.

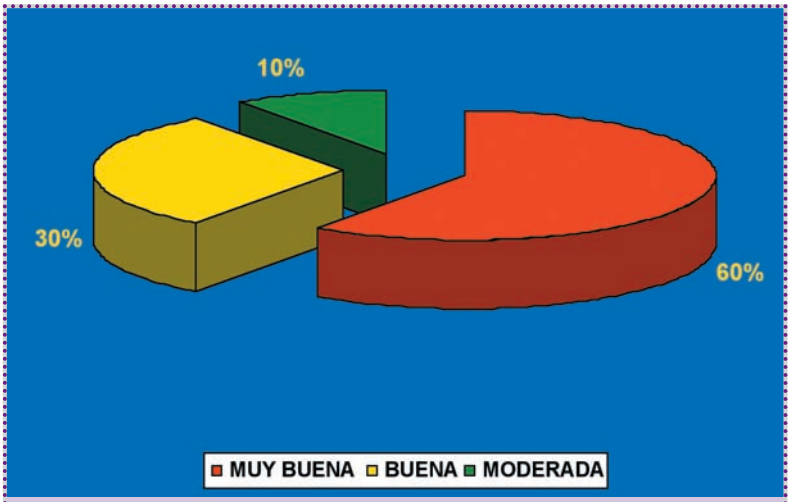

Gráfica 2. Mejoría clínica postratamiento fue buena a muy buena en 90%. En ningún caso los resultados fueron considerados no mejoría.

inicial (0.04 mm pre y 0.7 mm post). Fue también muy llamativa la aparición de crestas interpapilares en una epidermis previamente atrófica y rectificada.

Ya que no observamos ningún cambio postratamiento en el número aparente de las fibras elásticas, asumimos que el aumento en el grosor dérmico ocurrió como resultado del incremento en las fibras colágenas. Por otra parte, éstas mostraron un aspecto fibrilar más cercano a lo normal y mejores características tintoriales.

Seguramente la mejoría clínica notada por los tres observadores se correlacione con el aumento en el grosor epidermis-dermis, así como por la mejoría en la calidad de las fibras colágenas.

Por razones de tiempo y para concluir el presente estudio, sólo se realizaron cinco sesiones de Golden Peel Plus. Cabría preguntarnos si no sería posible obtener mejores resultados al aumentar el número de sesiones (¿10 tal vez?). Lo dejamos planteado para futuro estudios.

Conclusiones

El Golden Peel Plus es un procedimiento de oficina, versátil, sencillo y de muy bajo costo, que además de su eficacia en el fotodaño parece presentar un especial interés en el tratamiento de las estrías distensas.

Referencias

1. Hernández–Pérez E, Colombo-Charrier E, Valencia-Ibiett E. *Intense pulsed light in the treatment of striae distensae*. Dermatol Surg 2002; 28: 1124-1130
2. Requena L, Sánchez–Yus E. *Striae distensae*. Dermatopathol Pract Concept 1997; 3: 197-202
3. Kang S, Kwang JK *et al. Topical tretinoin (retinoic acid) improves early stretch marks.* Arch Dermatol 1996; 132: 519-526
4. Ackerman AB, Chongchitnant N, Sánchez J, Guo Y *et al. Histologic diagnosis of inflammatory skin diseases.* 2nd ed., Pennsylvania, 1997: 734-736
5. Elder D, Elenitsas R, Johnson BL, Murphy GF. *Lever´s histopatology of the skin*. 9th ed. Philadelphia: Lippincott Raven, 2005: 410
6. Elson ML. *Treatment of striae distensae whith topical tretinoin*. J Dermat Surg Oncol 1990; 16: 267-270
7. Hernández-Pérez E, Valencia Ibiett E. *Gross and microscopic findings in patients undergoing microdermabrasion for facial rejuvenation*. Dermatol Surg 2001; 27: 637-640
8. Hernández-Pérez E, Juárez–Arce V. *Gross and microscopic findings whith a combination of Jessner solution plus 53% resorcinol paste in chemical peels.* Am J Cosmet Surg 2000; 17: 85-89
9. Brandy DA. *Medium-deep chemical peel utilizing Jessner's solution, 20% TCA, and Backer's phenol solution*. Am J Cosm Surg 1997; 14: 41- 48
10. Hernández–Pérez E. *El versátil Golden Peel*. Act Terap Dermatol 2002; 25: 90-97
11. Hernández-Pérez E, Carpio E. *Resorcinol peels: Gross and microscopic study*. Am J Cosm Surg 1995; 12 : 337-340
12. Hernández-Pérez E. *Different grades of chemical peels.* Am J Cosm Surg 2001; 6: 101-105
13. Hernández–Pérez E. *Resorcinol peel as a part of facial rejuvenation program*. Am J Cosm Surg 1997; 14: 35-40