

## ¿Cuál es su diagnóstico?

What is your diagnosis?

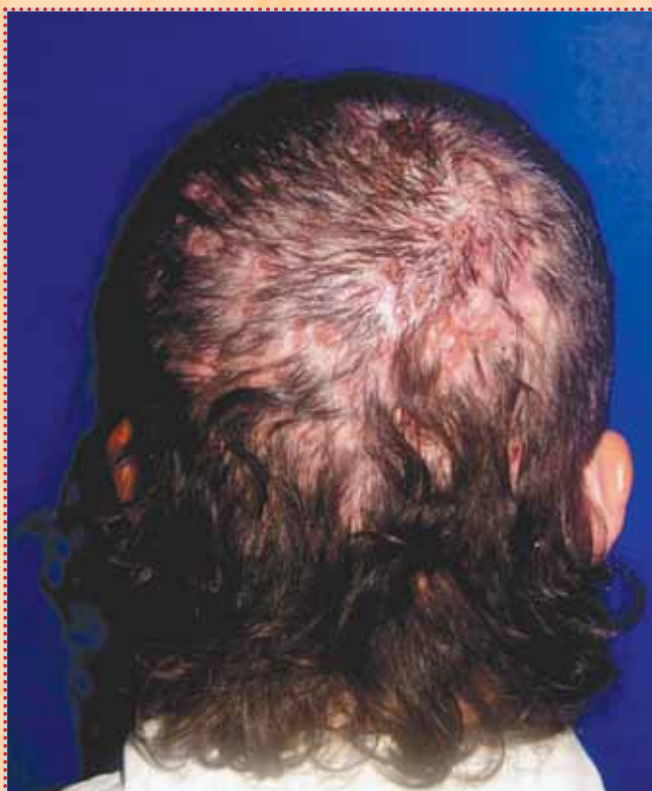
Eduardo David Poletti,\* Leidy Zulett Lima Gálvez,\*\*  
María del Rocío Muñoz Sandoval\*\*\*

*\*Profesor de prácticas clínicas de Medicina Interna y Dermatología del Centro Biomédico de la Universidad Autónoma de Aguascalientes.*

*\*\*Asistente en Clínica Dermanorte de Aguascalientes*

*\*\*\*Asistente en Dermanorte de Aguascalientes*

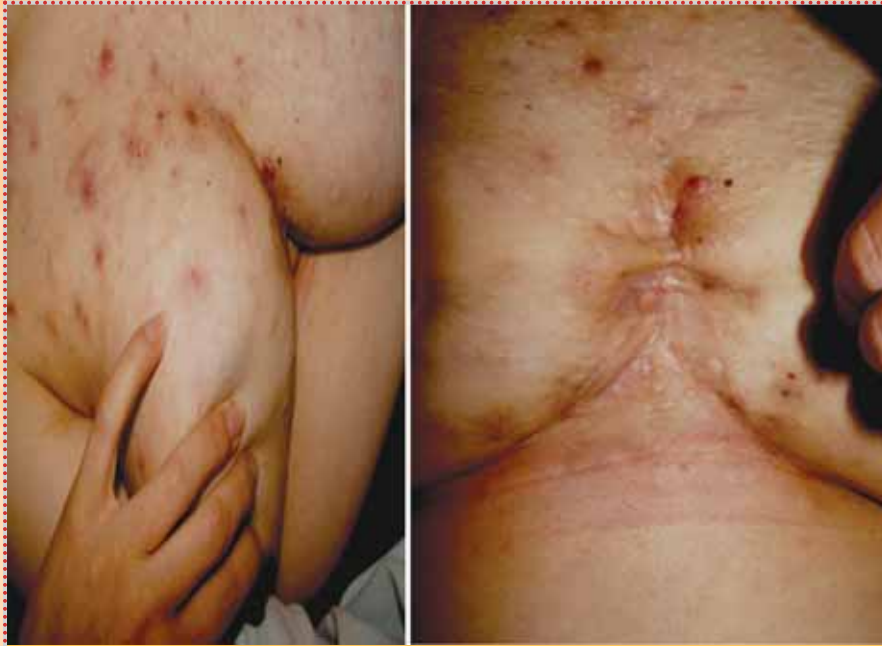Observe las siguientes fotografías y emita un diagnóstico.  
En la página 66 encontrará la respuesta.



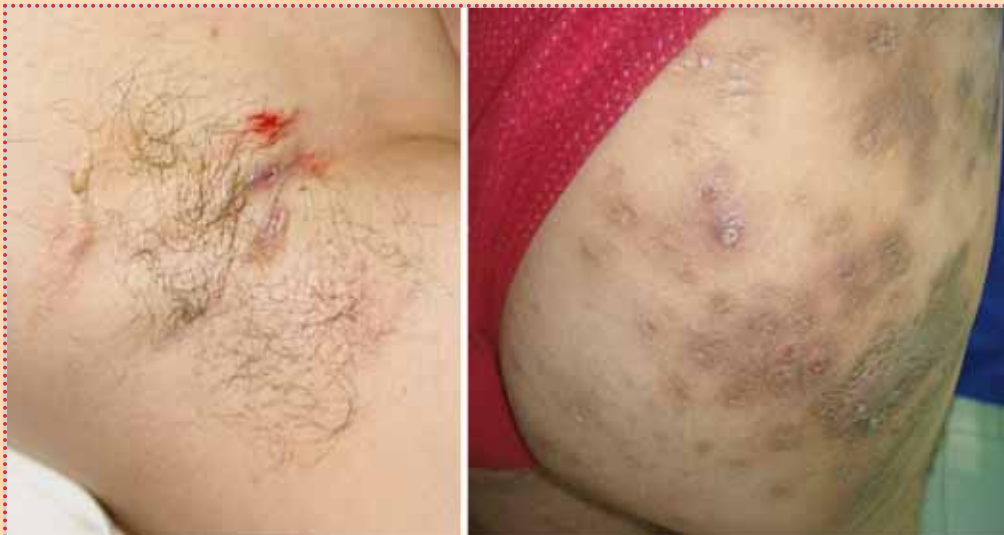**Fotografía 1.** Piel cabelluda a nivel de vértex y occipucio con placas alopécicas y nódulo-quistes múltiples interconectados por fistulas.

### Correspondencia:

Dr. Eduardo David Poletti.  
Profesor de prácticas clínicas de Medicina Interna  
y Dermatología del Centro Biomédico de la Universidad  
Autónoma de Aguascalientes  
Correo electrónico: drpoletti@dermanorte.com.mx



**Fotografía 2.** Acné inflamatorio severo en piel del tronco anterior y quiste pilonidal con cicatrices “en puente” en piel supraesternal.



**Fotografía 3.** En una axila presencia de nódulos, quistes y fistulas. Uno de los glúteos con lesiones múltiples nódulo-quísticas, pústulas y cicatrices hiperpigmentadas.