

Reconstrucción mamaria con técnica de Souza Pinto e implantes asimétricos de siliconas

Post-mastectomy reconstruction technique of Souza Pinto and addition of asymmetric implants of silicon.

GUILLERMO BLUGERMAN*, DIEGO SCHAVELZON*, LORENA MARTÍNEZ*,
 AUGUSTO PONTON*, ANASTASIA CHOMYSZYN*, ANDRÉS GALFRASCOLI*,
 GABRIEL BONESANA*

*Cirujano plástico, Clínica B&S de Excelencia en Cirugía Plástica, Buenos Aires

RESUMEN

EL OBJETIVO DE ESTE TRABAJO ES COMUNICAR LA EXPERIENCIA CON UNA TÉCNICA DE RECONSTRUCCIÓN MAMARIA POST-MASTECTOMÍA, SENCILLA, DE BAJO RIESGO Y MORBILIDAD, CON EXCELENTES RESULTADOS.

SE BASA EN LA TÉCNICA DE COLGAJOS LOCALES, PUBLICADA EN 1998 POR EWALDO BOLÍVAR DE SOUZA PINTO, QUE HA DEMOSTRADO SER UNA CIRUGÍA POCO INVASIVA, LO QUE RESULTA DE GRAN IMPORTANCIA PARA PACIENTES QUE HAN PASADO POR EL TRAUMA QUIRÚRGICO Y PSICOLÓGICO DE LA MASTECTOMÍA DE LOS QUE LA MAYORÍA HA TENIDO QUE REALIZAR SESIONES DE RADIOTERAPIA Y QUIMIOTERAPIA, POR LO QUE CONSIDERAMOS NO DEBERÍAN SOMETERSE A NUEVOS TRAUMAS.

ESTA ES UNA TÉCNICA SIMPLE, DE FÁCIL EJECUCIÓN, CON RESULTADOS REPRODUCIBLES, QUE SE HACE EN UNA SOLA SESIÓN QUIRÚRGICA, ECONÓMICA, CON UNA RÁPIDA REINSERCIÓN LABORAL Y SOCIAL, QUE NO PRODUCE SECUELAS EN OTRAS ÁREAS CORPORALES, Y CON UN ALTO PORCENTAJE DE SATISFACCIÓN DE LOS PACIENTES.

A ESTA IDEA AÑADIMOS UN NUEVO CONCEPTO DE IMPLANTES ANATÓMICOS PRODUCIDOS EN FRANCIA POR EL LABORATORIO PIP (*Poly Implant Prosthesis, La Seyne-sur-Mer*), QUE DENOMINAMOS “IMPLANTES INTELIGENTES”.

PALABRAS CLAVE: MASTECTOMÍA, RECONSTRUCCIÓN MAMARIA, IMPLANTES

ABSTRACT

OUR GOAL IS TO REPORT THE EXPERIENCE WITH A POST-MASTECTOMY RECONSTRUCTION TECHNIQUE, OF LOW RISK AND MORBIDITY.

THIS IS A TECHNIQUE OF LOCAL FLAPS PUBLISHED IN 1998 BY EWALDO BOLÍVAR DE SOUZA PINTO. IT HAS SHOWN TO BE A NON-AGGRESSIVE PROCEDURE, ESPECIALLY WELCOME FOR MASTECTOMY PATIENTS WHO HAS BEEN UNDERWENT AN IMPORTANT SURGERY AND PSYCHOLOGICAL TRAUMA, SOMETIMES PLUS RADIOTHERAPY AND CHEMOTHERAPY.

THIS IS A SIMPLE TECHNIQUE, EASY TO PERFORM IN ONE SESSION, NON-EXPENSIVE, WHICH ALLOWS A QUICK RETURN TO THE JOB, WITH NO SIDE EFFECTS AND A HIGH PATIENT'S AND COLLEAGUES' SATISFACTION.

TO THIS GREAT IDEA WE ADDED THE FRENCH ANATOMICAL AND ASYMMETRIC IMPLANTS PRODUCED BY PIP LABORATORY —POLY IMPLANT PROSTHESIS, LA SEYNE-SUR-MER—, ALSO CALLED “INTELLIGENT IMPLANTS”.

KEYWORDS: MASTECTOMY, RECONSTRUCTION, IMPLANTS

CORRESPONDENCIA:

Laprida 1579, Capital Federal, Buenos Aires, Argentina
 www.clinicabys.com

Introducción

La técnica de colgajos locales, publicada en 1998 por el doctor Ewaldo Bolívar de Souza Pinto, ha demostrado ser una cirugía poco invasiva para reconstrucción mamaria en pacientes que han pasado por un trauma quirúrgico y psicológico muy grande,^{1,2,3,4} el de la mastectomía. Además, la mayoría ha tenido que realizar sesiones de radioterapia y quimioterapia, por lo que consideramos no deberían someterse a nuevos traumas con el solo afán de demostrar las habilidades quirúrgicas de los cirujanos.

La técnica que se propone es simple, de fácil ejecución, con resultados reproducibles, en una sola sesión quirúrgica, económica, con una rápida reinserción laboral y social, que no produce secuelas en otras áreas corporales, y con un alto porcentaje de satisfacción de los pacientes, observación que coincide con la de otros colegas.

En este trabajo añadimos un nuevo concepto de implantes anatómicos producidos en Francia por el laboratorio PIP (*Poly Implant Prosthesis 337, Av. de Bruxelles 83507, La Seyne-sur-Mer*), aquellos anatómicos asimétricos que denominamos “implantes inteligentes”.

La reconstrucción mamaria constituye un desafío para los cirujanos plásticos. Como en toda materia concerniente a la cirugía, cuando hay muchas técnicas es porque ninguna satisface los criterios de la mayoría de los cirujanos para considerarse la más indicada.

Desde nuestro punto de vista, la técnica quirúrgica ideal sería la que cumpla con los parámetros que listamos a continuación:

1. Mínima agresión
2. Resultados naturales
3. Reproducible fácilmente por otros cirujanos
4. Económica y con materiales disponibles
5. Rápida recuperación
6. Reinserción laboral y social en el corto plazo
7. No interferir con diagnósticos futuros
8. No interferir con los tratamientos de la enfermedad de base
9. No producir secuelas estéticas o físicas en otras áreas corporales
10. Ambulatoria
11. Anestesia local
12. Una sola sesión quirúrgica.

Tras una investigación bibliográfica, llegamos a la conclusión de que la técnica del doctor Ewaldo Bolívar de Souza

Pinto, de 1998,¹ cumple con todos estos requisitos, por lo cual la adoptamos de inmediato como técnica elegida para las pacientes que requieren una reconstrucción mamaria postmastectomía.

Desde 1999 hasta la fecha, realizamos 32 reconstrucciones mamarias en pacientes sometidas a diferentes tipos de mastectomía y tratamientos complementarios por carcinoma de mama. Todos los casos fueron unilaterales.

La mayoría de las pacientes recibió radioterapia en el postoperatorio de la mastectomía.

El momento de la reconstrucción fue decisión de la paciente, pues la consulta respondió a su interés en recobrar el volumen mamario faltante. Se solicitó en todos los casos una autorización del médico de cabecera.

La mayoría presentaba cicatrización hialina con cierto grado de atrofia del tejido subcutáneo subyacente. En nuestra casuística, ocho pacientes presentaban cicatriz oblicua, y 24, cicatriz horizontal sobre el tórax.

La presencia del músculo pectoral mayor, nos posibilitó trabajar incluso en presencia de radiodermitis.

En referencia a los implantes, queremos señalar que, desde el desarrollo de los primeros modelos en 1963 por Cronin-Gerow y durante más de 40 años, los fabricantes de implantes mamarios habían ofrecido implantes de una sola forma, útil indistintamente para ambos lados del tórax. La única diferencia de forma se reducía al contorno: redondo o en gota.

Este concepto, basado sólo en una cuestión comercial, al aplicarse en la anatomía humana es tan absurdo como unos guantes simétricos que sirvieran para ambas manos, o zapatos iguales para ambos pies.

Estos nuevos implantes están diseñados específicamente para los lados izquierdo o derecho del tórax, y brindan un resultado mucho más natural que los implantes redondos, incluso mejor, que los implantes anatómicos específicos para reconstrucción mamaria.

Como en la mayoría de las cirugías, el resultado mejora con el paso del tiempo, y se considera que se estabiliza a los seis meses de la intervención.

Técnica quirúrgica

Con la paciente de pie, se realizan las fotografías de documentación.

Se efectúan las correspondientes marcaciones y diseño de los colgajos cutáneos con base en las medidas matemáticas sugeridas por Souza Pinto, que se presentan en la figura 1. La marcación es la etapa más importante del procedimiento.

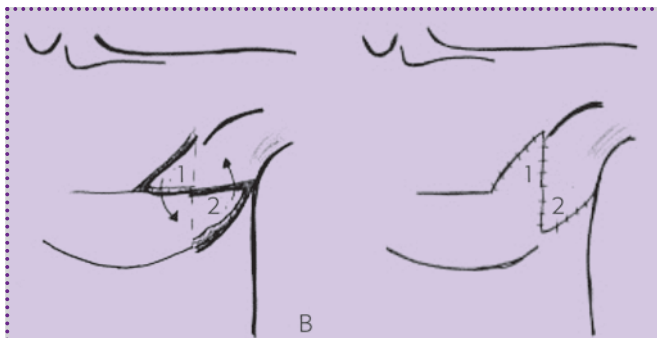


Figura 1. Marcaciones a realizar sobre el tórax al planear la reconstrucción (LM).

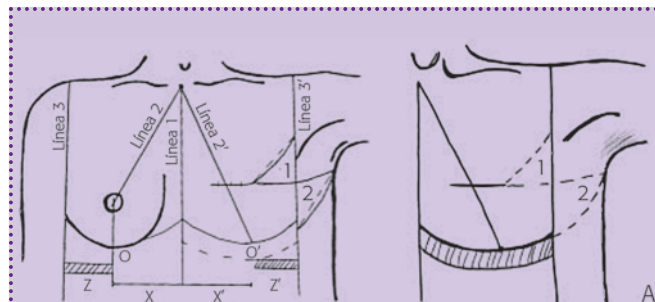


Figura 2. Entrecruzamiento de los colgajos sobre la línea axilar anterior (LM).

En primer término se identifica la cicatriz de la mastectomía, con especial atención a su ubicación, dirección y longitud. También se explora la mama contralateral para valorar volumen y altura, así como la ubicación del surco submamario.

Se marca una línea (figura 1) desde el punto medio del hueco supraesternal hasta el apéndice xifoides. Luego se traza una segunda línea (figura 2) desde el hueco supraesternal hasta el pezón de la mama sana, y se continúa hasta el surco submamario en forma vertical. En este nivel se genera el punto O, que divide la glándula mamaria en dos mitades iguales.

Se diseña el lugar de emplazamiento del neo-surco en la mama por reconstruir y se le ubica a 2 cm por debajo del surco de la mama sana.

Se marca la línea axilar anterior en el lado mastectomizado y, a partir del entrecruzamiento de una línea, que continúa a la cicatriz y hacia la axila, se marcan los dos colgajos triangulares: uno de piel suprapectoral de base superior, y otro de piel axilar de base inferior, que deben tener medidas semejantes para facilitar su transposición. La incisión correspondiente al borde inferior del colgajo axilar culmina a la altura del neosurco submamario, por lo que, al transpo-

nerse dicho colgajo, pasa a formar la piel lateral de la mama y permite la contención segura del implante.

Después, se coloca a la paciente en posición de decúbito dorsal, con ambos brazos a 90°, y con una vía venosa se administra la medicación necesaria a cargo del anestesiólogo. Se suministran antibióticos profilácticos con 1 g de cefalotina IV durante la cirugía.

Tras colocar los campos quirúrgicos estériles, se procede a la infiltración con anestesia tumescente entibiada hasta alcanzar la temperatura corporal, compuesta por 1000 ml de solución fisiológica, 800 mg de lidocaína, 1 cc de adrenalina 1:1000, y 15 ml de bicarbonato 1 molar.

El plano de infiltración es submuscular, por debajo del músculo pectoral y de las digitaciones torácicas del serrato y del recto abdominal. Esto se realiza con una cánula de diseño especial, de 3 mm de diámetro y cuatro orificios cercanos a la punta (figura 3), adosada por una conexión Luerlock a la tubuladura de la bomba peristáltica B&S. En total se suelen precisar, más o menos, 400 ml de esta solución para una buena hidrodissección de los colgajos sobre el plano costal.

Terminada la infiltración, se procede al labrado y elevación de ambos colgajos triangulares hasta identificar el borde lateral del músculo pectoral mayor.

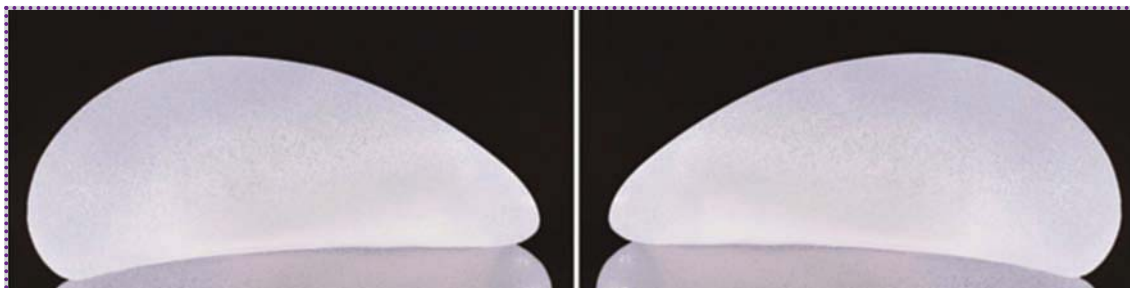


Figura 3. Perfil de los implantes asimétricos PIP.

Después de identificar el músculo, se diseccionan las fibras musculares un centímetro por dentro del borde externo. A través de dicha apertura se busca el plano entre la cara posterior del músculo y la pared costal.

Abrimos la cavidad que alojará el implante con manio-
bras de disección digital y con las guías de las marcaciones previas sobre la piel.

Una vez lograda la disección del bolsillo, se controla la hemostasia y se deja un tapón con gasas, cuya función es absorber parte del fluido tumesciente y producir al mismo tiempo una expansión intraoperatoria rápida, así como controlar el sangrado capilar por compresión.

Transcurridos 10 minutos se retira el tapón y se controla de nuevo la hemostasia, las dimensiones y la regularidad del bolsillo.

Se procede entonces a colocar, a través de una contra-
apertura, un tubo de siliconas de drenaje, que permanecerá para drenar toda acumulación de líquido que pudiera coleccionarse alrededor del implante.

Se introduce del implante asimétrico para ese lado, con especial atención a la ubicación correcta del implante, lo que se corrobora con las marcas externas que sirven de guía.

Elección del implante

Durante los primeros años en los que pusimos en práctica esta técnica recurrimos a implantes redondos de perfil alto, lisos o texturizados, según el caso.

Con los implantes asimétricos nos adherimos por completo al concepto propuesto por los fabricantes franceses y los comenzamos a utilizar en las pacientes de reconstrucción mamaria.

Los implantes anatómicos asimétricos se caracterizan por simular, en todas sus dimensiones y volúmenes, a la glándula mamaria de cada lado. Además, por la forma cóncava de la cara posterior del implante, se apoya sobre las costillas siguiendo su contorno sin deformar la cara anterior del implante.

Esto nos permite conseguir con mayor facilidad una mama reconstruida de forma muy natural, anatómicamente llena y estéticamente muy agradable.

Estas prótesis poseen una superficie macro-texturizada de 400 poros por cm^2 y están rellenas de gel de siliconas de alta cohesividad de nivel 3, con una penetrabilidad de 14 a 20 mm.


El implante presenta diferentes marcas en la superficie anterior y posterior, que nos permiten asegurar su correcto emplazamiento antes de continuar con la cirugía (fotografía 1).

Se debe tener cuidado con el personal de enfermería en la selección y pasaje del implante para evitar errores en su selección.

Cuando el volumen necesario es mayor al disponible en este tipo de implantes asimétricos, utilizamos los implantes para reconstrucción mamaria de la misma fábrica que, a pesar de no tener todas las características anteriores, al presentar una forma muy similar a la de la mama, con menor altura y mayor proyección, también brindan un resultado muy satisfactorio.¹

La selección del volumen del implante depende de la comparación de la mama contralateral con implantes de muestra o de la medición de la mama sana mediante una prueba de volumen al sumergirla en un recipiente con agua.

Una vez introducido el implante se procede al cierre del plano muscular con una sutura de vicryl 2/0, con el cuidado de proteger el implante con un instrumento (PIF) que diseñamos para tal fin (figuras 4, 5 y 6).



Fotografía 1. Marcas que poseen los implantes para facilitar su correcta ubicación en el bolsillo (fotografía de los implantes).

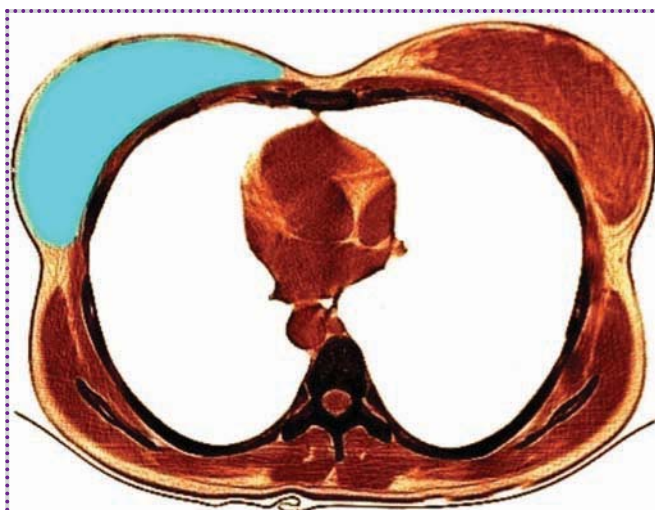


Figura 4. Corte tomográfico, que muestra las bases anatómicas que justifican la forma de los implantes asimétricos.

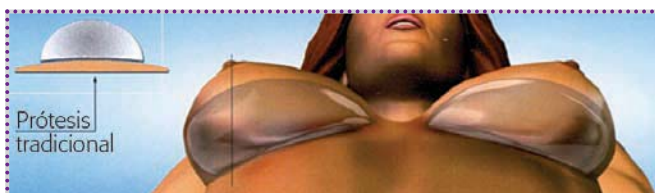

Figura 5. Proyección de la ubicación de los implantes en el plano retromamario.

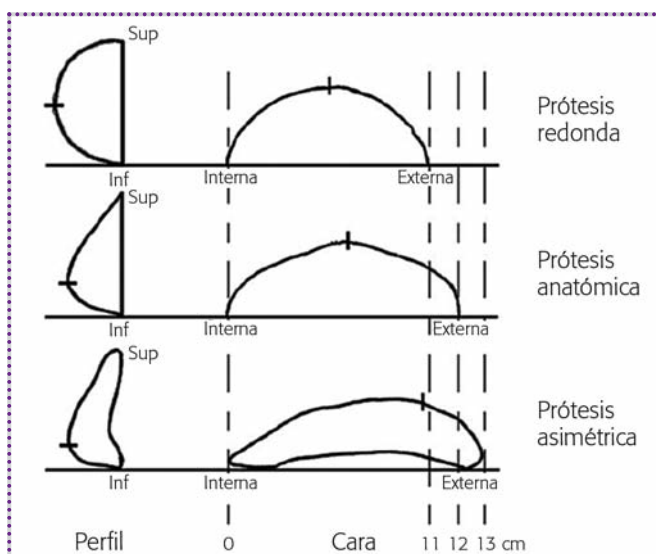


Figura 6. Comparación de las formas y de las proyecciones de los implantes redondos, anatómicos y asimétricos.

Entrecruzamiento de colgajos

Para finalizar la cirugía se entrecruzan los colgajos triangulares, que se suturan entre sí en el plano subcutáneo, dermis y piel con monocryl 3/0.

Somos partidarios de mantener una cura plana microporosa sobre la piel para disminuir la tensión sobre los bordes de la cicatriz. Luego de la extracción del drenaje, que se suele realizar entre las 24 y 48 horas postoperatorias, se permite a la paciente una ducha seguida de secado de la cura microporosa con alcohol y aire caliente.

Durante las primeras dos semanas se debe mantener una compresión suave sobre la zona operada con una prenda de compresión elástica especial.

Por lo general, diferimos la reconstrucción del complejo areolomamilar hasta los seis meses postoperatorios, con el fin de asegurarnos de su correcto emplazamiento. Comúnmente recurrimos a la construcción de un neo-pezón con un colgajo según la técnica de J. W. Little.² La areola se reconstruye con micropigmentación.

Resultados

Los resultados de combinar una técnica quirúrgica muy segura y confiable, como la de Souza Pinto, con implantes anatómicos asimétricos nos ha dado grandes satisfacciones, por la naturalidad alcanzada. El grado de satisfacción del paciente es muy alto y la recuperación también, sin secuelas en otras áreas corporales.

La posibilidad de reconstrucción mamaria en una sola sesión quirúrgica que brinda esta técnica es muy bien acogida por los pacientes y sus familias.

Complicaciones

En nuestra casuística hemos observado una incidencia muy baja de complicaciones postoperatorias. Las dividimos en inmediatas y alejadas. Las inmediatas se refieren a:

- Hematoma peri-implante (un caso). El caso se presentó en una paciente con antecedentes de hipertensión arterial, quien desarrolló una crisis de hipertensión al cuarto postoperatorio. Se diagnostica mediante la clínica y la correspondiente imagen ecográfica al sexto día postoperatorio (imagen hipocóica laminar peri-implante de 0.3 cm de espesor; se adopta conducta expectante con reabsorción total del líquido en los sucesivos controles ecográficos).
- Seroma subcutáneo por debajo de los colgajos (dos casos). Ambos casos presentaban un engrosamiento de

la piel cercano a los bordes de la herida, acompañada de tumefacción sin flogosis, correlacionándose con imagen ecográfica de aspecto líquido de más o menos 3 cm por 1 cm, la cual se drenó por punción dirigida por ecografía, con la obtención de líquido seroso y resolución total del cuadro sin recidiva.

- Dehiscencia de la herida (dos casos). En ambos casos se trató de una dehiscencia parcial y superficial, que comprometía sólo el plano de piel de cerca de 3 cm de longitud, en uno de los casos, y de 5 cm en el otro. Debido a que, en ambos casos, la dehiscencia ocurrió durante las primeras 48 horas del postoperatorio, con una herida limpia y seca, se optó por suturar ambas heridas, con buena evolución del cuadro.
- Necrosis de piel (un caso). Se ubicó en el vértice superior y extremo del colgajo que rota hacia la cara anterior del tórax de forma triangular, de cerca de 3 cm × 2 cm × 2 cm de espesor total de piel, con bordes definidos y mismo espesor aproximado a los 12 días del postoperatorio. Se decidió escarectomía y cicatrización por segunda, con resolución total del cuadro.
- Cicatrización hipertrófica (un caso). La desarrolló una paciente con grado 3 en la clasificación de Fitzpatrick.³ Se optó por una infiltración de 5-fluoruracilo en dos sesiones.⁴

Las alejadas, a:

- Mala posición del implante
- Contractura capsular

- Volumen mal calculado
- Oreja de perro posterior

En todos los casos se manejaron bien las complicaciones, sin necesidad en ningún caso de retirar el implante del lado reconstruido, lo cual habría significado el fracaso de la cirugía.

Conclusiones

Se presenta nuestra propuesta terapéutica para el tratamiento de las pacientes que busquen una reconstrucción del volumen mamario después de una mastectomía.

Los resultados, con la combinación de una técnica de colgajos locales y la colocación de implantes asimétricos, han sido francamente satisfactorios para nuestras pacientes.

Agradecimientos

Agradecemos a la doctora Lorena Martínez los dibujos realizados, y a Constanza Di Leo su colaboración en la búsqueda bibliográfica e iconográfica.

BIBLIOGRAFÍA:

1. Mira JA. "Anatomic asymmetric prostheses: Shaping the breast". *Aesth Plast Surg* 2003; 27: 94.
2. Little JW III. "Nipple-areola reconstruction". *Clinical Plastic Surgery* 1984; 11: 351.
3. Fitzpatrick T. *Dermatología en medicina general*. 5a. ed. Tomo II. New York. Panamericana 2001, 1690-1694.
4. Blugerman G, Schavelzon D, Dreszman D. "Intralesional use of 5-FU in subcutaneous fibrosis". *Journal Drugs in Dermatologie* 2003; 2: 169-171.