

# Las alteraciones de la superficie del plato ungueal

## Alterations of the surface of the nail plate

Dra. Patricia Chang<sup>1</sup>

<sup>1</sup> Dermatóloga Hospital General de Enfermedades IGSS

### RESUMEN

**ANTECEDENTE:** la superficie del plato ungueal puede verse afectada por múltiples causas que es importante conocer.

**OBJETIVO:** presentar la experiencia clínica de las alteraciones de la superficie del plato ungueal.

**METODOLOGÍA:** se realizó estudio descriptivo para conocer la frecuencia de las alteraciones de la superficie del plato ungueal en los pacientes de los servicios de Medicina Interna y Cirugía del Hospital General de Enfermedades IGSS que se encontraban hospitalizados, sin importar edad, sexo, ni motivo de hospitalización. Este estudio se llevó a cabo durante el mes de mayo del 2010. A todos los pacientes se les realizó examen dermatológico de las uñas de manos y pies, con énfasis en las alteraciones de la superficie del plato ungueal, sin tomar en cuenta ninguna otra alteración del aparato ungueal.

**RESULTADOS:** de los 100 pacientes hospitalizados, 59 eran del sexo masculino (59%), y 41 (41%) del femenino.

La alteración de la superficie del plato ungueal se presentó en uñas de manos y pies de 51 (51%) pacientes; 34 (34%) en uñas de manos; 16 (16%) en uñas de pies.

En la superficie del plato ungueal de las uñas de las manos se observó: onicorrexis 71 (71%), con mayor frecuencia; surcos transversales 11 (11%); y piqueteado 4 (4%).

En el nivel podal, predominaron los surcos transversales en 23 pacientes (23%); onicorrexis en 14 (14%); y estrías longitudinales en 13 (13%).

En un caso, los surcos transversales en los pies estuvieron relacionados con la quimioterapia; y en el nivel de manos, por una eritrodermia psoriásica, dos secundarias a trauma, y uñas brillosas por rascado crónico por ictericia obstructiva.

**CONCLUSIÓN:** las alteraciones del plato ungueal pueden manifestarse de varias maneras y es importante conocerlas

### ABSTRACT

**BACKGROUND:** The surface of the nail plate can be affected by multiple causes which are important to know.

**OBJECTIVE:** To present the clinical experience of hospitalized patients with alterations of the surface of the nail plate.

**METHODS:** We carried out a descriptive study to find out the frequency of alterations of the surface of the nail plate in 100 patients from the Internal Medicine and Surgery Services of the Hospital General de Enfermedades IGSS of Guatemala city. Neither age nor sex or diseases that caused hospitalization were used as criteria for the inclusion of a patient in the study, which took place during the month of May 2010. We performed dermatological examination of finger and toenails of all patients, exclusively looking for the alterations of the surface of the nail plate.

**RESULTS:** Of the 100 patients studied, 59 were male (59%) and 41 (41%) female.

The surface of the nail plate of the finger and toenails were affected in 51 patients (51%); the fingernails in 34 (34%), and the toenails in 16 (16%).

Onychorrhexis was predominant on finger nails, found on 71 (71%) of the patients. While 11 (11%) presented transverse grooves, and 4 (4%) presented pitting.

Transversal grooves on toenails was predominant, they were found in 23 (23%) patients, 14 (14%) had onychorrhexis, and 13 patients (13%) had longitudinal lines.

In one case the transverse grooves of the surface of the toenail plate were related to chemotherapeutic drugs, and on the finger nail they were related to psoriatic erythrodermia, to *unguis lucidus* due to obstructive jaundice, one case for each, and two cases were due to trauma.

**CONCLUSION:** Nail plate changes may manifest in several im-

### CORRESPONDENCIA

Patricia Chang ■ pchang2622@gmail.com  
2ª Av. 14-74 zona 1, Hospital Ángeles, 01001, Guatemala.

para poderlas distinguir de otros padecimientos del aparato ungueal.

**PALABRAS CLAVE:** superficie del plato ungueal, líneas o estrías longitudinales, depresiones, piqueteado, surcos transversales o líneas de Beau, onicomadesis, unguis lucidus, traquioniquia, onicorrexis, onicosquicia, fisuras.

### Introducción

La superficie del plato ungueal es lisa, de coloración rosada, la cual depende de la vascularidad debajo de la misma; la pueden afectar diversas causas, algunas de origen exógeno y otras de tipo endógeno.

El presente trabajo da a conocer la experiencia clínica de las alteraciones de la superficie del plato ungueal estudiada en cien pacientes hospitalizados en los Servicios de Medicina Interna y Cirugía del Hospital General de Enfermedades del IGSS, estudiados en el mes de mayo de 2010.

### Material y métodos

Se realizó estudio descriptivo para conocer la frecuencia de las alteraciones de la superficie del plato ungueal en pacientes de los servicios de Medicina Interna y Cirugía del Hospital General de Enfermedades IGSS, que se encontraban hospitalizados, sin importar edad, sexo o motivo de hospitalización, durante el mes de mayo de 2010. A todos los pacientes se les realizó examen dermatológico de las uñas de manos y pies, con énfasis en las alteraciones de la superficie del plato ungueal, sin tomar en cuenta ninguna otra alteración de las uñas. El diagnóstico de las alteraciones de la superficie del plato ungueal fue realizado por la autora del trabajo y solamente se basó en el cuadro clínico de las onicopatías, sin realizar ningún examen complementario ni tomar en cuenta ninguna otra afección ungueal presente.

### Resultados

Se estudiaron 100 pacientes hospitalizados, tomados al azar, del Servicio de Medicina, 71 (71%), y de Cirugía, 29 (29%). De éstos, 59 eran del sexo masculino (59%), y 41 (41%) del femenino.

Los grupos de edad afectados fueron: 0-20 años, 1 paciente (10%); 21-40, 12 (12%); 41-60, 32 (32%); 61-80, 37 (37%); y 81+, 18 pacientes (18%).

Las causas de hospitalización fueron por enfermedades: quirúrgicas 29 pacientes (29%); endócrinas 15 (15%); infecciosas 10 (10%); enfermedad renal crónica, 9 (9%); cardíacas 8 (8%), pulmonares 6 (6%); neurológicas 6 (6%); hematológicas 4 (4%); oncológicas 4 (4%); reumatológicas 3 (3%); y por eritrodermia psoriásica, 2 (2%).

important ways that need to be known in order to distinguish them from other disorders of the nail apparatus.

**KEYWORDS:** Surface of the nail plate, longitudinal lines or striations, depressions, pitting, transverse grooves or Beau's lines, onychomadesis, unguis lucidus, trachyonychia, onychorrhexis, onychoschizia, fissures.

La alteración de la superficie del plato ungueal se presentó en uñas de manos y pies: 51 casos (51%); uñas de manos, 34 (34%); y uñas de pies, 16 (16%).

En el nivel de la superficie del plato ungueal de las uñas de las manos se observó onicorrexis en 71 pacientes (71%); surcos transversales, 11 (11%); piqueteado, 4 (4%); onicosquicia, 4 (4%); surco longitudinal único y uñas brillosas por rascado, 1 de cada uno (1%) (cuadro I).

En el nivel podal predominaron los surcos transversales 23 casos (23%); onicorrexis 14 (14%); estrías longitudinales 13 (13%); onicogrifosis 9 (9%); pterigión 4 (4%); onicomiosis blanca superficial 2 (2%); depresiones, uña acanalada, y uña cuadrículada, 1 de cada una (1%) (cuadro II).

**Cuadro I.** Alteraciones de la superficie del plato ungueal de las uñas de las manos (fotografías 1 a 11).

	CANTIDAD	%
Onicorrexis	71	71%
Surco Transversal	11	11%
Piqueteado	4	4%
Onicosquicia	4	4%
Onicomadesis	2	2%
Surco longitudinal único	1	1%
Uñas brillosas por rascado	1	1%

**Cuadro II.** Alteraciones de la superficie del plato ungueal de las uñas de los pies (fotografías 12 a 32).

	CANTIDAD	%
Surcos transversales	23	23%
Onicorrexis	14	14%
Estrías longitudinales	13	13%
Onicogrifosis	9	9%
Fisuras lineales	6	6%
Pterigión	4	4%
Onicomiosis blanca superficial	2	2%
Depresiones	1	1%
Uña cuadrículada	1	1%
Uña acanalada	1	1%

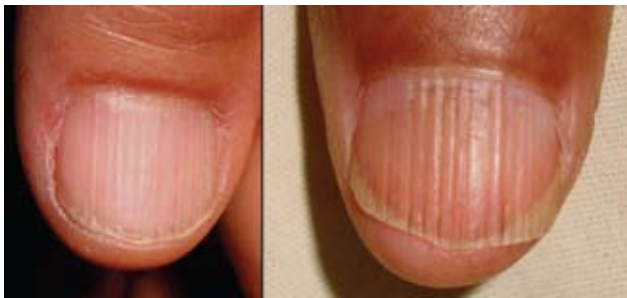En cinco de los pacientes estudiados, tres tenían relación con su enfermedad motivo de hospitalización: surcos transversales múltiples a nivel podal secundarios a quimioterapia por linfoma no Hodgking, a nivel de uñas de manos por eritrodermia exfoliativa, uno con uñas brillosas por rascado crónico secundario a ictericia obstructiva, y dos asociados a trauma (surco transversal y onicomadesis). El resto de las alteraciones de la superficie del plato ungueal no presentaron ninguna relación con su motivo de hospitalización, todas las alteraciones de la uña fueron encontradas debido al estudio realizado.

**Discusión**

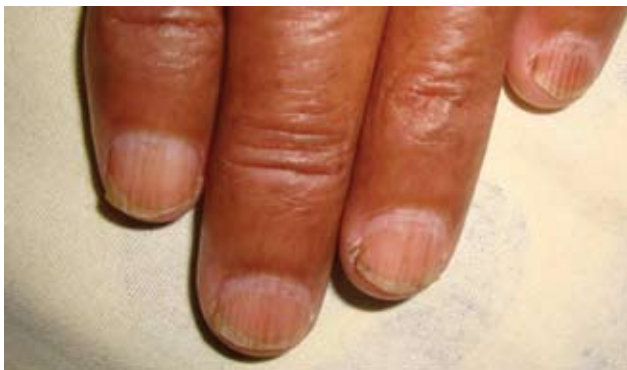El plato ungueal, también llamado uña o lámina ungueal, está compuesto por una capa de células epiteliales queratinizadas, estrechamente adheridas, sin núcleos.

Tiene una forma más o menos rectangular y descansa sobre el lecho ungueal, rodeada de pliegues en el nivel proximal y lateral, bilateral, que la delimitan.

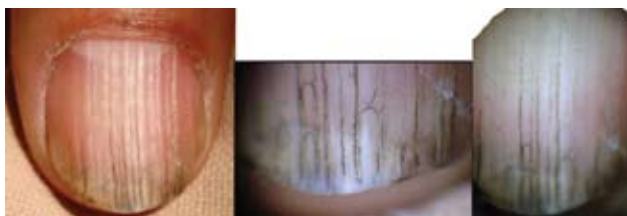Las uñas de las manos pueden usarse como herramienta para realizar diferentes funciones, para prender, para proteger, tocar, como elemento estético, e incluso como arma de defensa; las de los pies fungen como protección,



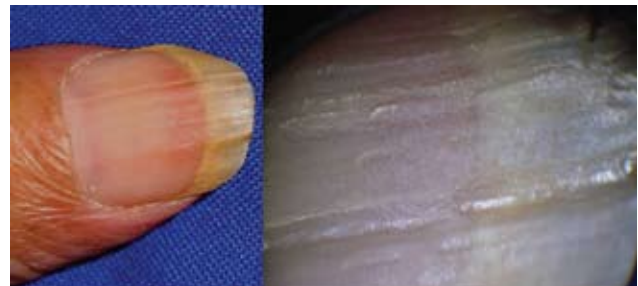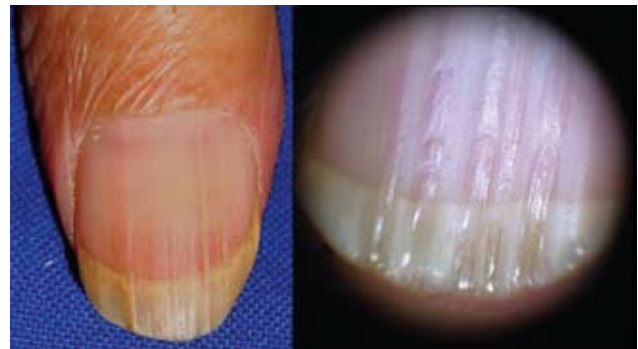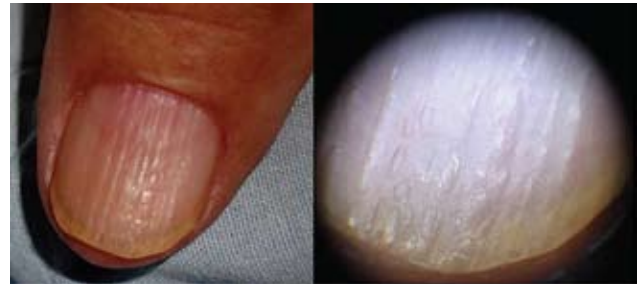Fotografía 1. Onicorrexis superficial y profunda.



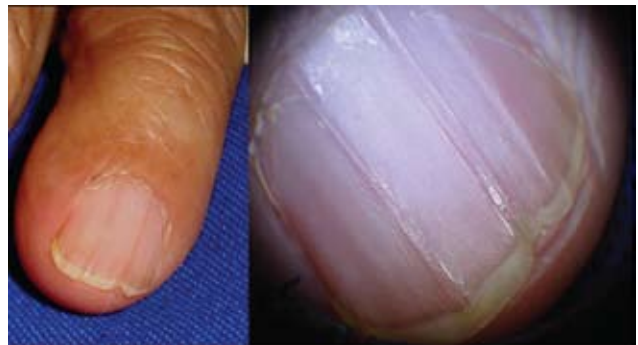Fotografía 2. Onicorrexis discrómica por tinte de pelo.



Fotografía 3. Onicorrexis discrómica por aceite quemado: aspecto dermatoscópico de la lesión.



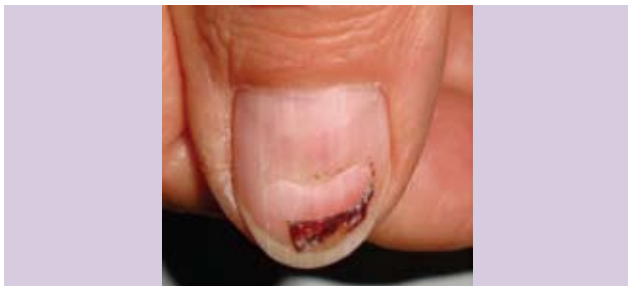Fotografías 4, 5, 6. Onicorrexis con el aspecto dermatoscópico de la lesión.



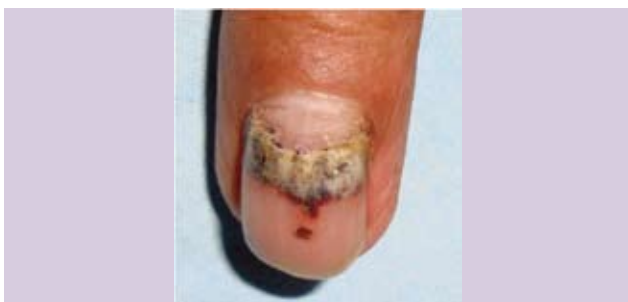Fotografía 7. Estrías longitudinales con onicosquicia: aspecto dermatoscópico de la lesión.

contribuyendo a la biomecánica de los mismos para la deambulaci3n.<sup>1,2</sup>

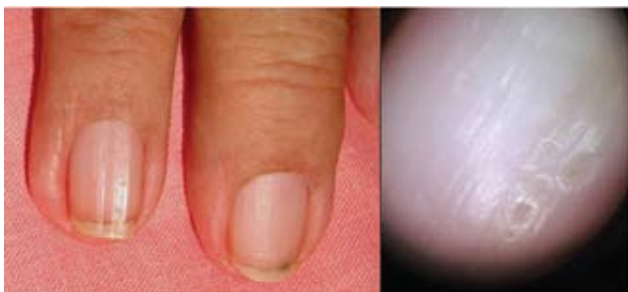El plato ungueal es duro, el3stico, flexible, resistente, de color rosado, y transparente, de modo que se pueda ver la vascularizaci3n del lecho ungueal y su porci3n semilunar blanquecina llamada l3nula. Presenta una porci3n



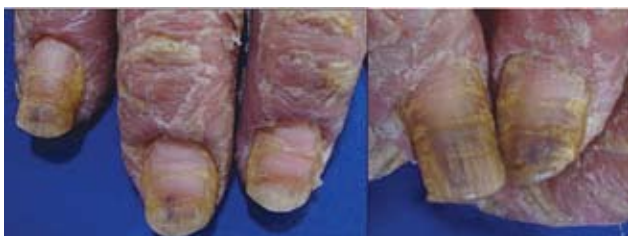Fotograf3a 8. Surco transverso traum3tico.



Fotograf3a 9. Onicomadesis secundario a trauma y hematoma subungueal.



Fotograf3a 10. Surco longitudinal 3nico y piqueteado; aspecto dermatosc3pico del piqueteado.



Fotograf3a 11. Surcos transversales por eritrodermia psori3sica.

superficial y una profunda. La superficial proviene de la matriz proximal, formada de c3lulas aplanadas estrechamente adheridas; la profunda se origina de la matriz distal y est3 constituida por c3lulas menos adheridas.

La porci3n superficial del plato es dura y fuerte; la profunda es la parte flexible y el3stica. La dureza y la resistencia est3n relacionadas con el contenido de queratina dura y amino3cidos sulfurados, particularmente la cistina en un 10%. Adem3s, el 3cido glut3mico y la arginina contienen 18% de agua y 5% de l3pidos (colesterol, 3cidos grasos saturados, 3cido oleico).<sup>2</sup>

El plato ungueal es una estructura queratinizada que continua creciendo a lo largo de la vida. Act3a como una pantalla solar, pero las radiaciones solares pueden influir en los cambios de los ancianos.<sup>3,4</sup>

Las alteraciones de las u3as comprenden 10% de todas las afecciones dermatol3gicas y afectan en un alto porcentaje a los ancianos, debido a una alteraci3n en el recambio de las c3lulas de la matriz ungueal.<sup>5</sup>

La superficie del plato ungueal es lisa, puede presentar un n3mero variable de l3neas longitudinales que aumentan con la edad; la pueden alterar las enfermedades dermatol3gicas y sist3micas, las reacciones medicamentosas, las infecciones, los traumas, as3 como los factores qu3micos, f3sicos y cosm3ticos, entre otros.

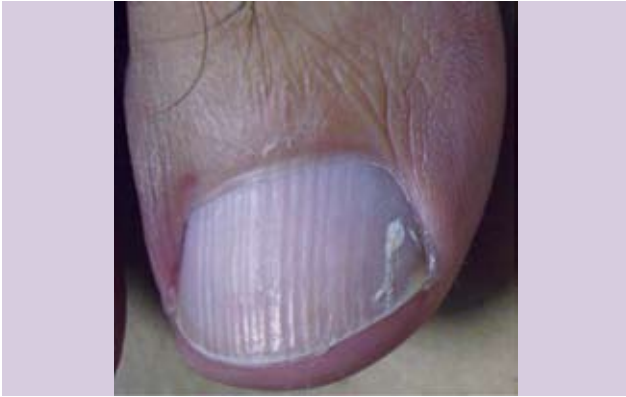Estas alteraciones pueden manifestarse por si solas o estar asociadas al resto de la patolog3a del aparato ungueal. Pueden presentarse como l3neas o estr3as longitudinales, o transversas –llamadas l3neas de Beau–; como piquetes (piqueteado) u hoyuelos; como u3as brillosas o *unguis lucidus* secundario al rascado; como una superficie 3spera semejante a una lija, denominada traquioniquia; o bien la separaci3n de la u3a de su porci3n proximal, llamada onicomadesis; y la separaci3n de la lamina ungueal distal en capas, que se le llama onicosquicia, aparte de las fisuras.

Las l3neas o estr3as longitudinales se pueden manifestar de manera superficial y profunda. Las superficiales se llaman onicorrexis: se acent3an con la edad y pueden estar asociadas a liquen plano, artritis reumatoidea, enfermedad circulatoria perif3rica, enfermedad de Darier, y otras entidades gen3ticas. Las profundas pueden llegar tener la apariencia de un rosario o de una sarta de salchichas.<sup>6,7</sup> El surco longitudinal 3nico puede estar condicionado por la presencia, en el nivel del pliegue proximal, de infecciones virales tipo verrugas vulgares, o por la presencia de lesiones tumorales malignas y benignas; la m3s frecuente de 3stas es el quiste sinovial. Las l3neas tambi3n pueden ser transversales y m3ltiples, como las que se forman en el centro del plato ungueal debido al h3bito de manipularse

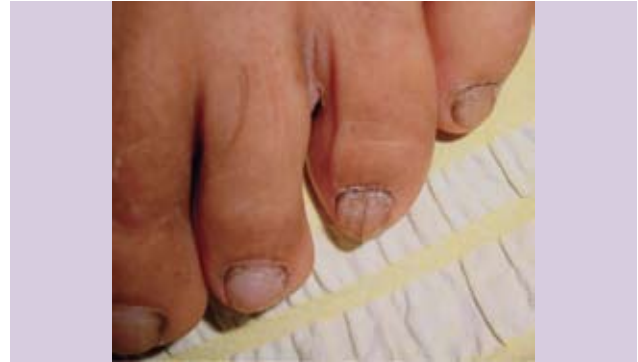la cutícula, dándole un aspecto de tabla de lavar. Asimismo, están las líneas de Beau, mencionadas más arriba, también llamadas surcos o depresiones transversales. Estas líneas las causan el cese temporal de la división celular de la matriz proximal, la separación espontánea de la uña en el nivel proximal, la cual puede ser parcial o total, llamada onicomadesis. La distrofia media canaliforme de Heller se presenta en el centro del plato, como un árbol de abeto invertido; y las líneas oblicuas del plato ungueal,

que se reúnen en la línea media a manera de espina de pescado, pueden verse ocasionalmente en niños, y desaparecen con el crecimiento.<sup>19</sup>

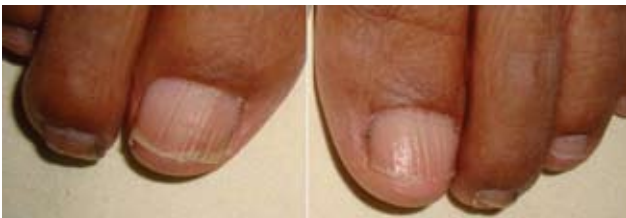El piqueteado, o los hoyuelos, se definen como pequeñas erosiones en la superficie de la uñas.<sup>8</sup> También se denomina *oniquia puntata*, y erosiones o depresiones de Rosenau. Estas últimas se deben a la presencia de pocos hoyuelos irregularmente distribuidos que pueden presentarse en asociación con enfermedades infecciosas.<sup>10</sup>



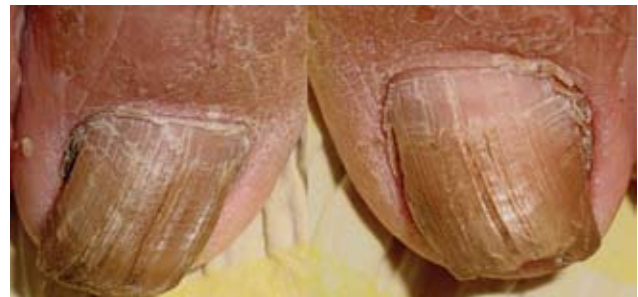Fotografía 12. Onicorrexis y onicomiosis blanca superficial en primer ortejo derecho.



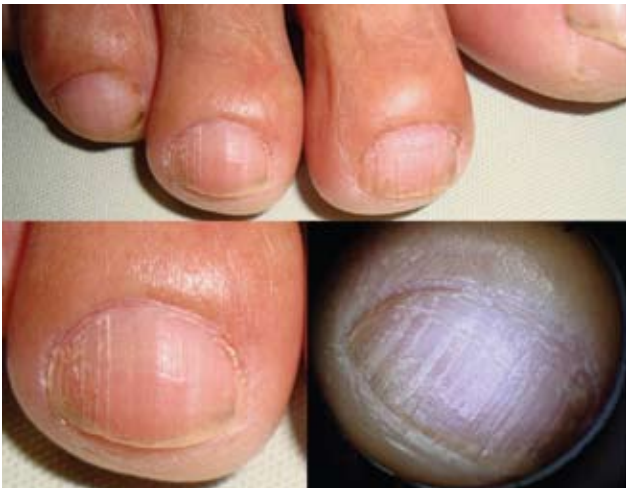Fotografía 15. Línea longitudinal acanalado con tierra.



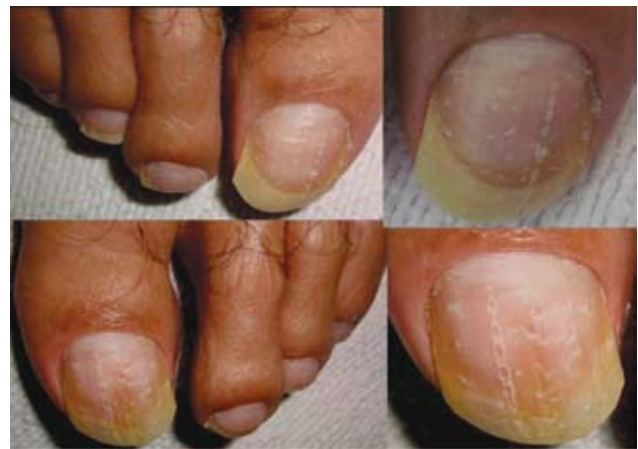Fotografía 13. Onicorrexis en ambos primeros ortejos.



Fotografía 16. Líneas longitudinales finas y acanaladas en ambos primeros ortejos.



Fotografía 14. Estría longitudinal fisurada y su aspecto dermatoscópico.

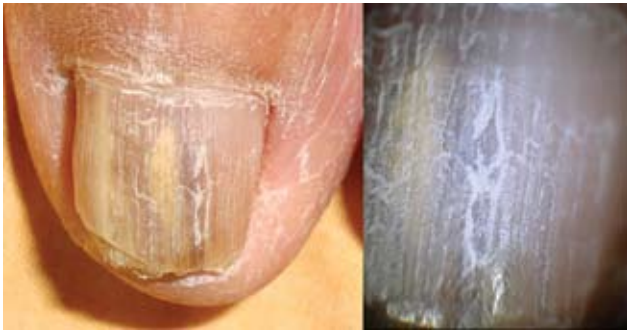

Fotografía 17. Líneas longitudinales en forma de cadena, y depresiones en la superficie de ambos primeros ortejos.

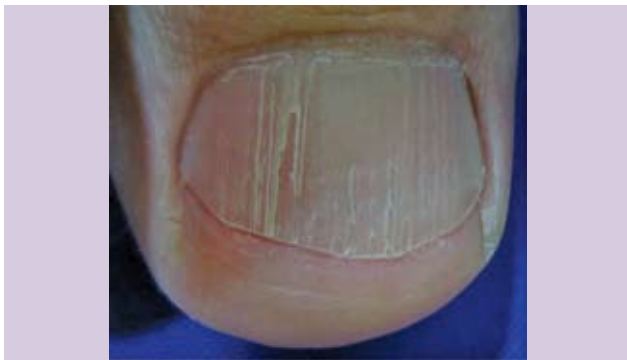El piqueteado lo causa un defecto localizado en la porción proximal de la matriz; puede variar en número, tamaño, profundidad, y forma.

También pueden manifestarse de manera irregular y regular. Las formas regulares se pueden presentar con un patrón ondulado, en cadenas longitudinales, a veces como la superficie de un dedal, o de un tablero de ajedrez.<sup>10</sup> La profundidad y el ancho de los hoyuelos están relacionados con el involucramiento de la matriz; y la longitud, por la duración del daño de la matriz.<sup>9</sup> Ocasionalmente, los hoyuelos pueden verse en uñas normales; hay superficiales y profundos. Los superficiales se pueden observar en: alopecia *areata*, dermatitis, eczema, síndrome de Reiter,<sup>10</sup> y trauma ocupacional. Los profundos pueden estar asocia-

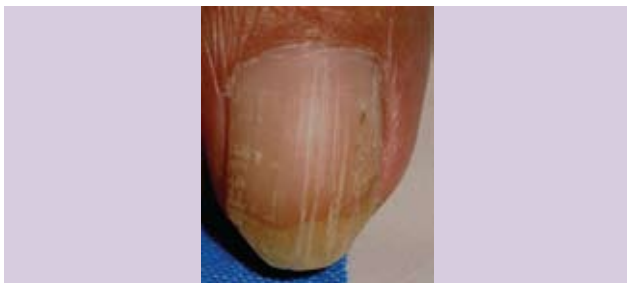dos a psoriasis;<sup>1</sup> la presencia de hoyuelos de igual tamaño entre 1 a 1.5 mm, redondos como pequeñas bolas, son típicos de uñas psoriáticas, junto con la onicólisis y las estrías longitudinales. Más de veinte hoyuelos en las uñas de los dedos de las manos pueden ser sugestivos de psoriasis. La onicomicosis ocasionalmente puede presentar algunos hoyuelos profundos.<sup>10</sup>



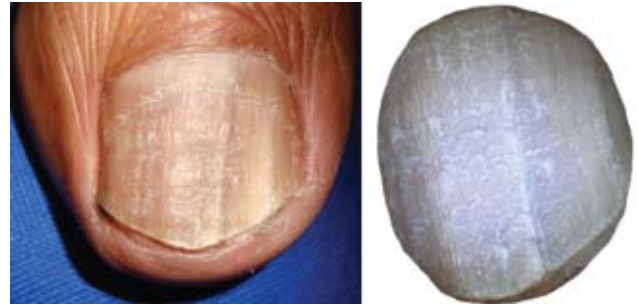
Fotografía 18. Fisura lineal; aspecto dermatoscópico de la lesión.



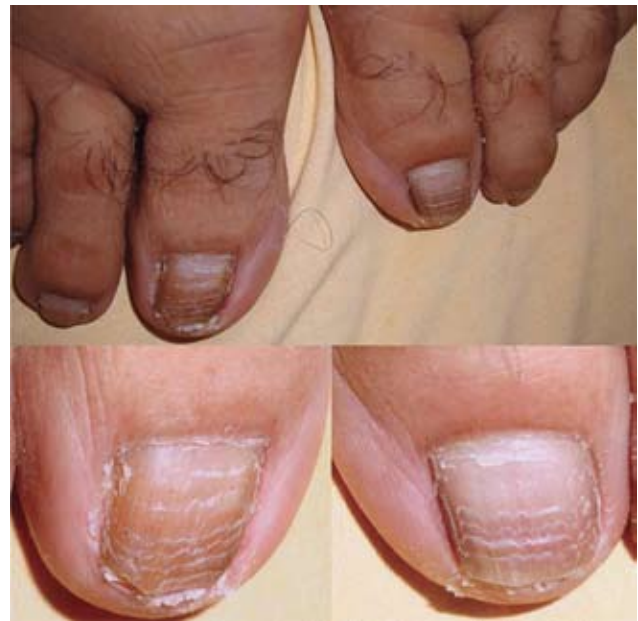Fotografía 19. Fisura y estrías longitudinales en cadena.



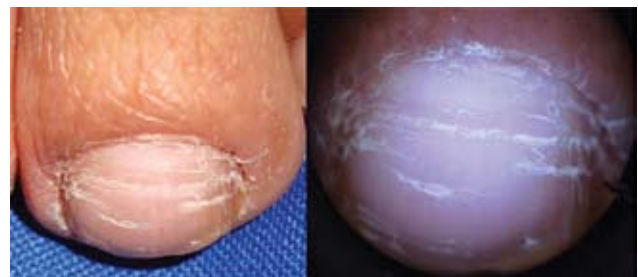Fotografía 20. Fisuras y estrías longitudinales.



Fotografía 21. Descamación ungueal; aspecto dermatoscópico de la lesión.



Fotografía 22. Múltiples líneas de Beau, secundario a quimioterapia por linfoma.



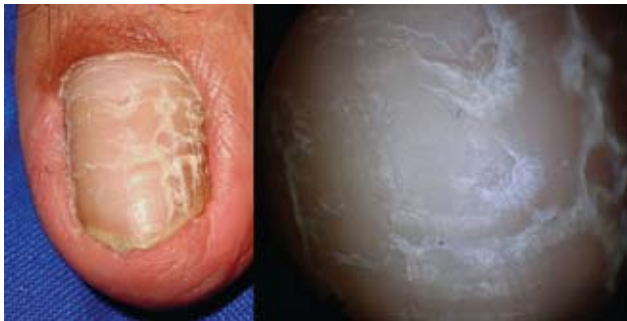Fotografía 23. Surcos transversales; aspecto dermatoscópico de la lesión.

Las uñas brillosas secundarias a rascado se denominan *unguis lucidus* y pueden asociarse a cualquier enfermedad que presente prurito de larga data, como: dermatitis atópica, prurigo renal, prurigo solar, hepático, linfadenico, HIV, y otros.

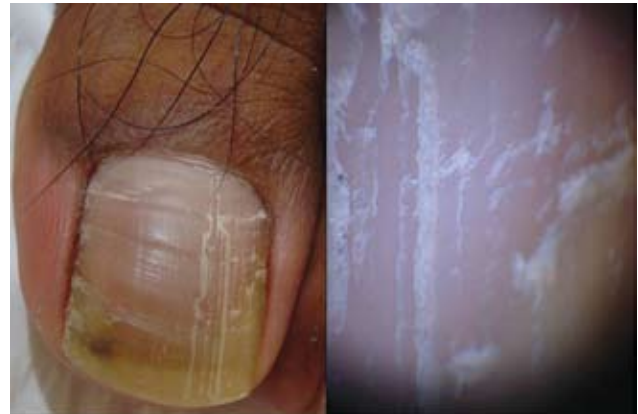La traquioniquia es una anomalía de la superficie del plato ungueal que aparece como lija y puede estar asociada a la distrofia de las veinte uñas idiopática, alopecia *areata*, liquen plano, eczema, y psoriasis. La forma idiopática puede verse en 12% de los niños, y es una condición benigna que resuelve sola.<sup>10</sup>

La onicosquicia, o división lamelar, es la separación de las uñas en capas. En la porción distal, puede asociarse

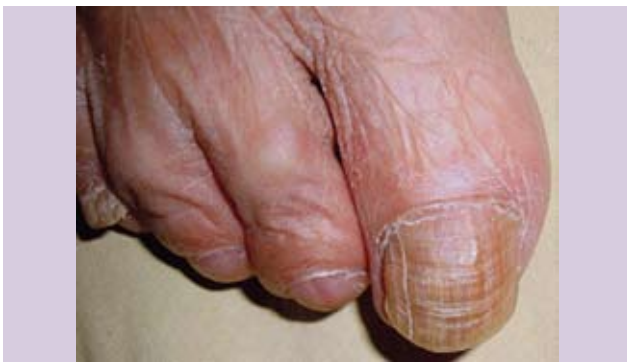a un trauma repetido, que disminuye la adherencia entre las capas de las uñas; a humedad constante de las manos; a sustancias químicas ácidas o básicas, así como a detergentes y a la vejez. En el nivel proximal puede ser debida a psoriasis, liquen plano, y terapia con retinoides orales. De 27% a 35% de estas divisiones lamelares, u onicosquicia, puede ser normal en mujeres adultas.<sup>1</sup>



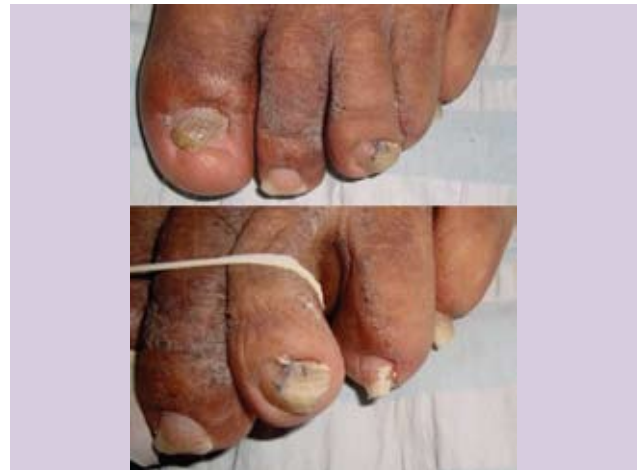Fotografía 24. Surcos transversales y longitudinales fisurados; aspecto dermatoscópico de la lesión.



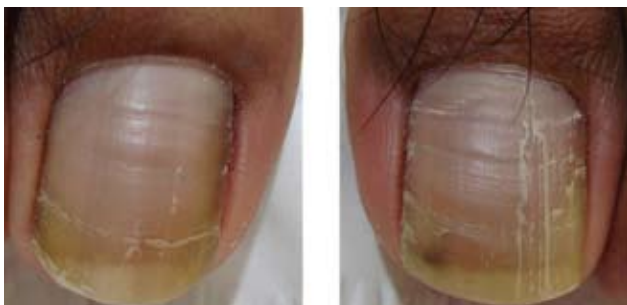Fotografía 27. Acercamiento de la fisura longitudinal; aspecto dermatoscópico de la lesión.



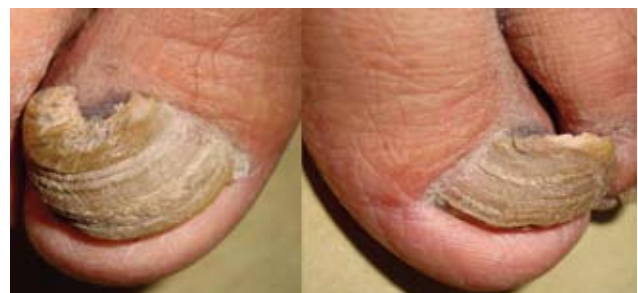Fotografía 25. Surco longitudinal y transversal en el primer ortejo del pie derecho.



Fotografía 28. Estría longitudinal y onicomicosis blanca superficial.



Fotografía 26. Surcos transversales y fisura longitudinal.

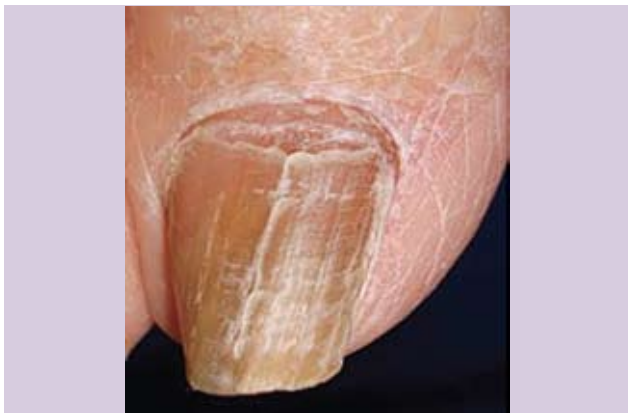


Fotografía 29. Estrías longitudinales en onicogriphosis.

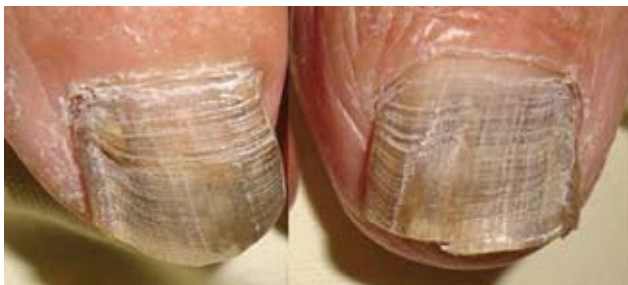La degranulación superficial de la lámina ungueal se manifiesta como pequeñas escamas blanquecinas. La puede provoca el uso de esmaltes.

La onicosquicia, la onicorrexis, y la degranulación son tres alteraciones del plato ungueal que condicionan la fragilidad de las uñas.<sup>2</sup>

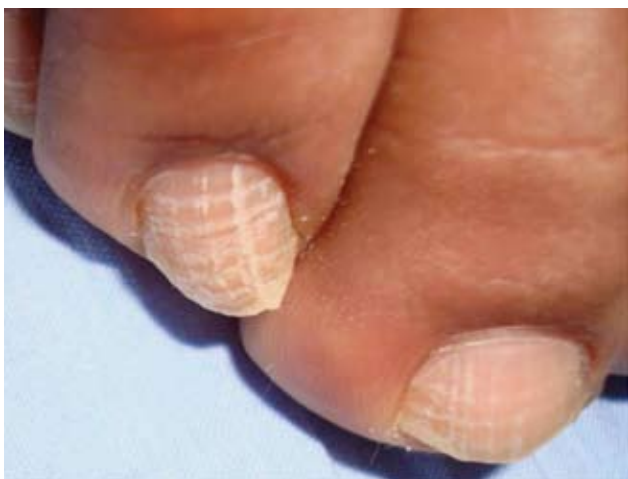El piqueteado y las estrías longitudinales son las causas más comunes de alteraciones del plato ungueal.<sup>10</sup>



Fotografía 30. Surco transversal y lineal fisurados semejando una T.



Fotografía 31. Múltiples surcos transversales y algunos longitudinales.



Fotografía 32. Líneas longitudinales y transversales semejando un cuadrículado.

Para el diagnóstico de las alteraciones de la superficie del plato ungueal se deben tomar en cuenta: la edad, el cuadro clínico, la ocupación, y cualquier tipo de noxa que pueda afectar al paciente.

El tratamiento dependerá de la causa desencadenante. Es fundamental evitar el trauma, la humedad constante de las manos, y favorecer el corte adecuado de las uñas, el uso de guantes de algodón y hule, así como la hidratación. Algunos autores recomiendan el uso de oligoelementos con hierro, zinc, selenio, vitamina B6, C, E, biotina, aminoácidos, que contribuyen al crecimiento de la uña.<sup>2</sup>

El presente trabajo da a conocer la experiencia encontrada en cien pacientes con alteraciones de la superficie del plato ungueal. De los pacientes estudiados, solo cinco tenían relación con su motivo de hospitalización, como fue señalado más arriba bajo el rubro de los resultados. El resto de las alteraciones analizadas no tenían ninguna relación con su motivo de hospitalización. Algo muy interesante que se encontró en este trabajo es la cantidad de alteraciones de la superficie que pueden pasar desapercibidas por el paciente y el personal médico, debido a la poca importancia que se le da a esta clase de patología.

Después de haber realizado esta investigación podemos concluir: que las alteraciones de la superficie de la uña son frecuentes en pacientes entre la 6ª y 8ª década de la vida; no se les da ninguna importancia; si son condicionadas por medicamentos, enfermedades sistémicas, cosméticos, trauma y otras causas –siempre y cuando no haya afección de la matriz ungueal– pueden ser reversibles. Como es sabido, la onicorrexis es una alteración ungueal en pacientes ancianos que coincide con lo descrito en los libros de la patología ungueal. Dentro de los hallazgos tenemos: que la onicorrexis fue la alteración del plato ungueal más frecuente en el nivel de manos, en 71 (71%) pacientes; mientras que, en el nivel podal, predominaron los surcos transversales, con 23 casos (23%), seguidos de la onicorrexis, 14 casos (14%). Además, se pudo observar la presencia de fisuras, estrías longitudinales, transversales (algunas superficiales otras profundas), y depresiones, lo cual podría estar condicionado por: alguna alteración poco conocida de la matriz ungueal, la edad del paciente, “resequedad” de las uñas, y otros factores que requieren ser estudiados a futuro.

En la superficie del plato ungueal de los pies, las estrías longitudinales y transversales, así como las fisuras o hendiduras se presentaron en un solo patrón, o bien como una combinación de las mismas.



## Glosario

*Divisiones o fisuras:* son alteraciones longitudinales profundas debido a la falta de continuidad de la lamina ungueal.

*Líneas o estrías longitudinales:* pueden aparecer como surcos o canaladuras superficiales o profundas.

*Líneas Beau:* líneas ó surcos transversales.

*Onicorrexis:* surcos o estrías longitudinales superficiales. El polvo puede adherirse a la superficie de la uña y puede acompañarse de fisuración del borde libre de la misma.

*Onicosquicia:* separación de la lamina ungueal en capas en el nivel distal.

*Onicomadesis:* separación de la uña en el nivel proximal.

*Piqueteado:* son los hoyuelos o depresiones en la lámina ungueal, por afección de la matriz ungueal.

*Traquioniquia:* superficie áspera de las uñas, como lija.

*Ungus lucidus:* uñas brillosas.

## REFERENCIAS

1. Dawber RPR, De Berker D, Baran R. "Physical Signs". En: *Diseases of the Nails and their Management*. Londres, Blackwell Scientific Publications, 1994: 48, 49, 52, 53.
2. Tosti A, Piraccini BM, Peluso AM, Le unghie. "Guida Pretica alle piú comuni affezioni". *Editrice delle Rose S.A.S.* 1996: 9, 11, 12, 13, 55.
3. Parker SG, Diffey BL. "The transmission of optical radiation through human nails". *Br J Dermatol* 1983; 108: 11-14.
4. Dawber RPR, Baran R, De Berker D. "Disorders of nails". En: Champion RH, Burton JL, Burns DA, Breathnach SM, editors. *Rook/ Wilkinson/ Ebling: Textbook of dermatology*. 6a ed. Oxford, Blackwell Science, 1998: 2815-2868.
5. Raja Babu KK. "Nail and its disorders". En: Valia RG, Valia AR, editors. *IADVL Textbook and atlas of dermatology*. Mumbai, Bhalani Publishing House; 2001: 763-798.
6. Cohen PR, Scher RK. "Aging". En: Hordinsky MK, Sawaya ME, Scher RK, editors. *Atlas of hair and nails*. Philadelphia, Churchill Livingstone, 2000: 213-225.
7. Cohen PR, Scher RK. "Nail changes in the elderly". *J Geriatric Dermatol* 1993; 1: 45-53.
8. De Berker D, Bristow I, Barab R, Dawber R. *Nails: Appearance and Therapy*, Reino Unido, Martin Dunitz, 1993: 10.
9. Baran R, Dawber ,Tosti A, Haneke E. *A Text Atlas of Nail Disorders Diagnosis and Treatment*. Londres, Martin Dunitz Ltd., 2001: 48-54.
10. Baran R, Haneke E. *The Nail in Differential Diagnosis*, London, Informa Healthcare, 2007: 1-7.