

Onicopatía simulada por los hilos del calcetín

Nail disease-like due to sock threads

Dra. Patricia Chang¹

¹ Dermatóloga Hospital General de Enfermedades IGSS, Guatemala.

Señor editor:

Cualquier anomalía en el color del aparato ungueal puede deberse a alteraciones en la superficie de la uña, o por debajo de ella, alrededor de sus pliegues y/o de los pulpejos. Esto puede ser secundario a enfermedades dermatológicas, sistémicas, infecciosas, traumáticas, tumorales, o bien a reacciones medicamentosas.

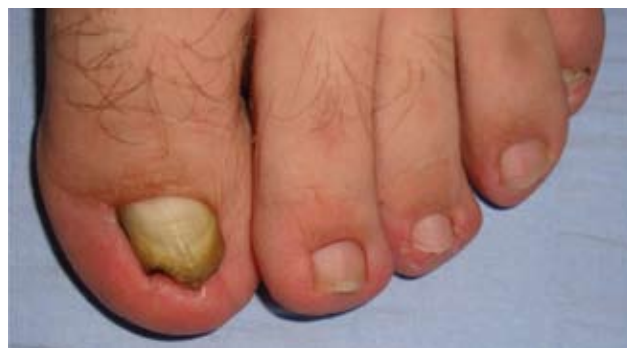Comunicamos dos casos. El primero es un paciente masculino de 24 años de edad, enviado para una interconsulta por onicomicosis podal que no había respondido al tratamiento de urea a 40% e itraconazol 200 mg diarios, por 3 meses. Al examen físico, presenta una onicopatía en el pliegue lateral del primer ortejo izquierdo, constituida por una coloración negruzca y amarillenta en el tercio distal de la uña, además de encajamiento distal (fotografías 1 a 3). En el resto del examen físico todo se encuentra dentro de límites normales, excepto onicomicosis lateral de la uña del primer ortejo derecho. El paciente refiere que lleva tres meses con esa coloración negruzca en la primera uña del ortejo izquierdo, y un hongo en la primera uña del ortejo derecho de un año de evolución.

Debido a la coloración negruzca del pliegue lateral de la uña, se aprecia más a detalle la causa de esta alteración por el dermatoscopio (fotografía 4). Después de haber retirado el material de la uña ésta queda limpia (fotografía 5).

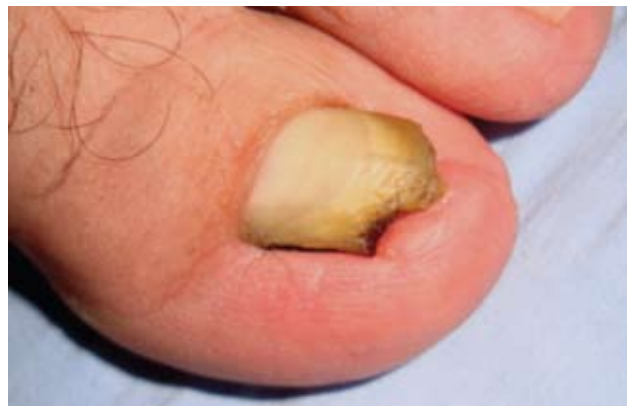El segundo caso es un paciente masculino, de 25 años de edad, que consultó por tiña inguinal bilateral que se resolvió por completo. Durante la exploración se encontró una discreta coloración negruzca en el nivel del pliegue lateral del primer ortejo derecho (fotografía 6). Con el dermatoscopio se observa la presencia de hilos del calcetín (fotografía 7) y el aspecto microscópico del mismo (fotografía 8). Tras retirar el material, la uña queda

sin ninguna alteración (fotografía 9). El paciente no había notado esta alteración por lo que no puede precisar cuánto tiempo llevaba con ella. El resto del examen físico estuvo dentro de límites normales.

Se informan estos casos con discromía subungueal del pliegue lateral, dado que simulan una melanoniquia longitudinal cuando el hilo del calcetín es de color negro.



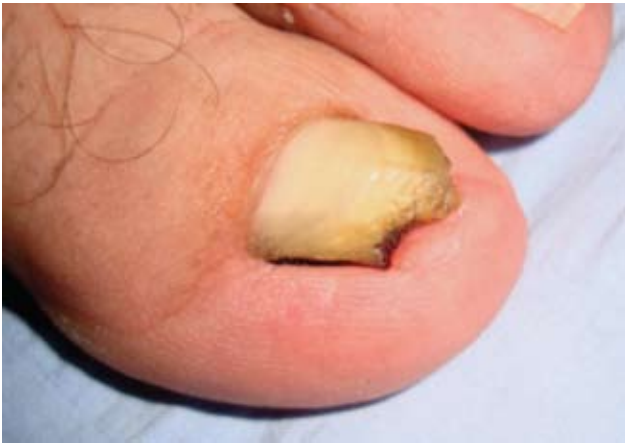Fotografía 1. Vista panorámica de la discromía del pliegue lateral del primer ortejo izquierdo.



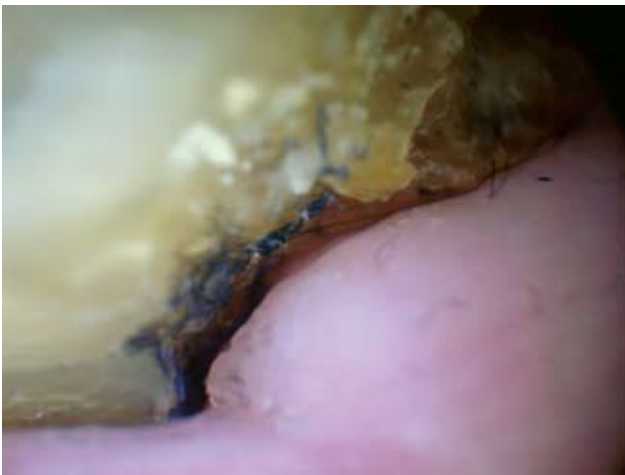
Fotografía 2. Vista lateral y acercamiento de la lesión.

CORRESPONDENCIA

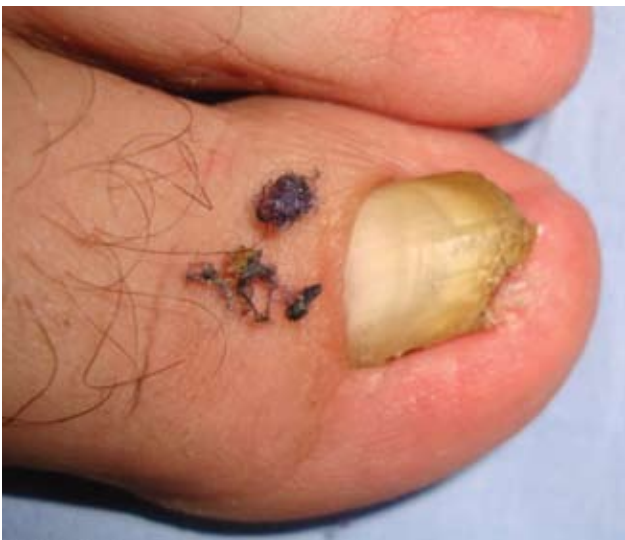Dra. Patricia Chang ■ pchang2622@gmail.com
2ª Av. 14-74 zona 1, Hospital Ángeles, 01001, Guatemala



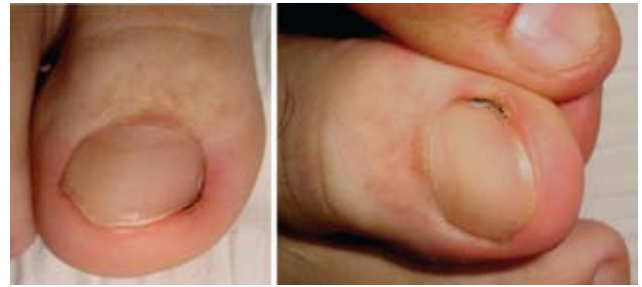Fotografía 3. Vista lateral y acercamiento de la lesión.



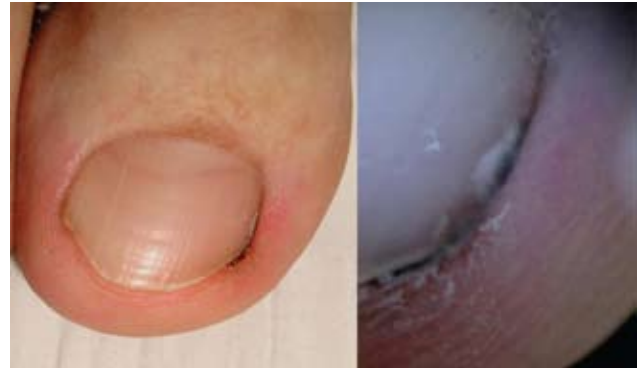Fotografía 4. Aspecto dermatoscópico del material presente en el pliegue lateral de la uña.



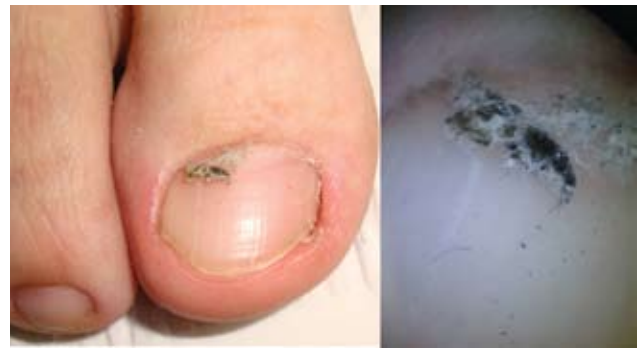Fotografía 5. Pliegue lateral de la uña después de la remoción de los hilos del calcetín.



Fotografía 6. Vista panorámica de leve discromía negruzca en el pliegue lateral del primer dedo derecho.



Fotografía 7. Aspecto clínico y dermatoscópico del hilo del calcetín.



Fotografía 8. Pliegue lateral de la uña después de la remoción del material.



Fotografía 9. Aspecto microscópico de los hilos del calcetín.