

Quiz

Quiz

Hilda Carrillo Meléndrez¹, Anika Ruíz López¹, Claudia Sáenz Corral¹,
Eduwiges Martínez Luna², María Elisa Vega Memije², Sonia Toussaint Caire²

¹ Dermatóloga, Departamento de Dermatología

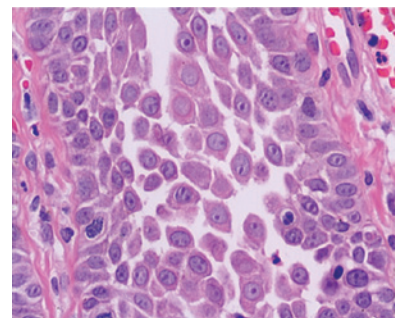
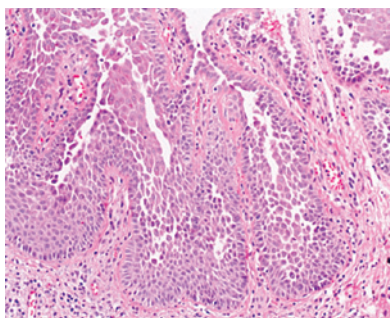
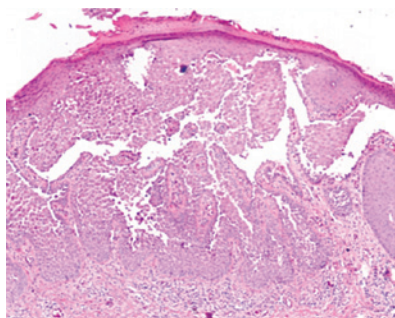
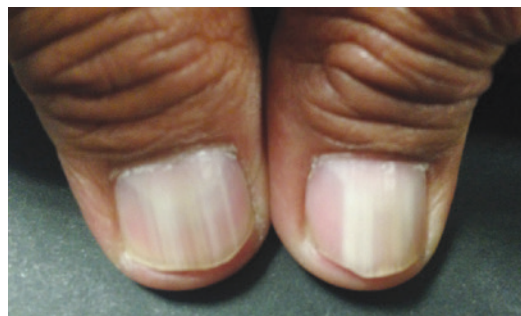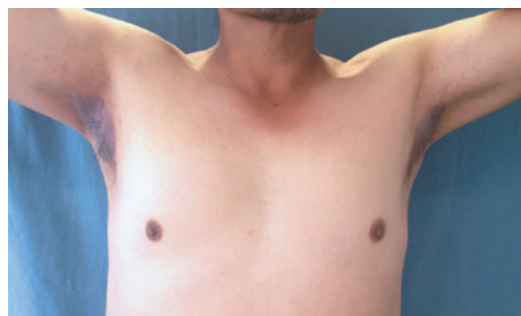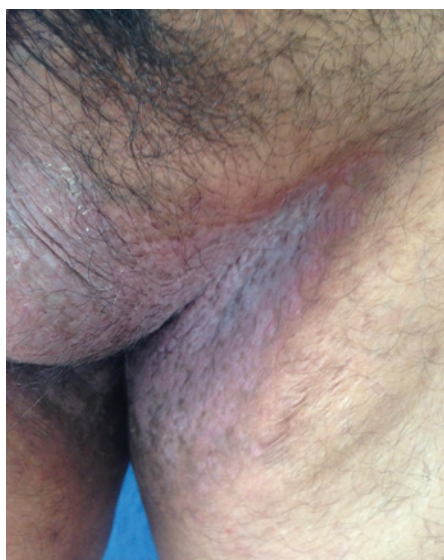² Dermatóloga, Departamento de Dermatopatología

Hospital General "Dr. Manuel Gea González", Secretaría de Salud, Ciudad de México, México

Caso clínico:

Hombre de 42 años de edad, originario de Puebla y residente de Ciudad de México. Presenta dermatosis diseminada en pliegues axilares e inguinales, escroto y cara interna de muslos de 6 años de evolución, con brotes de prurito intenso. Ha utilizado múltiples tratamientos tópicos que empeoraron el cuadro. Como antecedente de importancia, refiere que su padre presenta una dermatosis similar. Ninguno ha recibido un diagnóstico médico.

A la exploración, se observan lesiones caracterizadas por placas eritematosas confluentes y bien delimitadas, de forma irregular y tamaño variable, con escama blanquecina pitiriasiforme, fisuras y excoriaciones, de aspecto húmedo y macerado. En uñas de pulgares de ambas manos se observan estrías longitudinales blanquecinas.



CORRESPONDENCIA

Hilda Carrillo Meléndrez ■ dra_carrillo@hotmail.com

Calzada de Tlalpan 4800, CP 14080, Colonia Sección XVI, Delegación Tlalpan, Ciudad de México. Tel: (55) 4000 3057.