

Quiz

Quiz

Ana Laura Ramírez Terán,¹ Paulina Fernández Rueda,¹ Eduwiges Martínez-Luna,² Sonia Toussaint-Caire,² María Elisa Vega-Memije² y Adalberto Mosqueda Taylor³

¹ Residente de Dermatología, Hospital General Dr. Manuel Gea González.

² Dermatopatólogas, adscritas al Departamento de Dermatopatología, Hospital General Dr. Manuel Gea González.

³ Patólogo oral, adscrito al Departamento de Patología bucal, UAM Xochimilco, Ciudad de México.

Caso clínico

Niña de tres años de edad, originaria y residente de la Ciudad de México. Presenta lesión localizada en cara ventral de lengua, en línea media, caracterizada por neoformación única, pediculada de 1.2 cm de diámetro, del color de la mucosa, superficie lisa, consistencia renitente, prueba de transiluminación positiva, dos meses de evolución, asintomática y con crecimiento progresivo. Sin tratamientos previos. No refirió evento desencadenante.

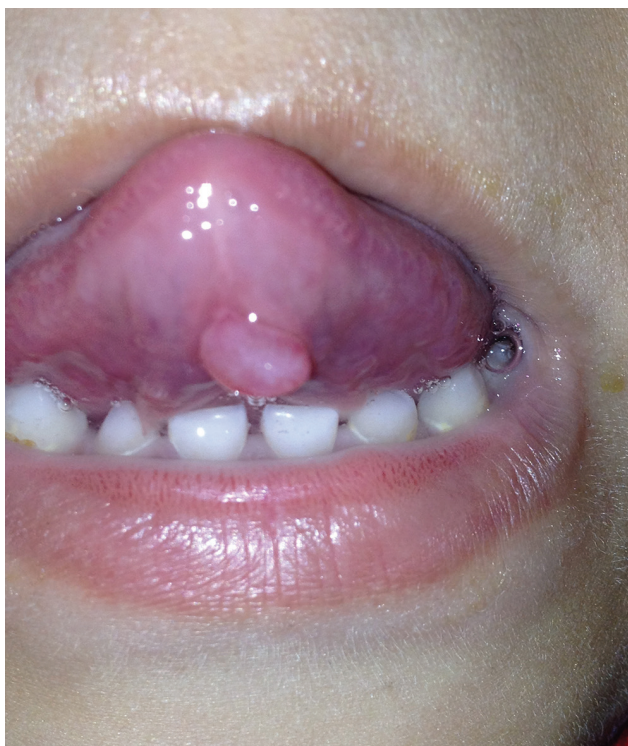

Figura 1. Foto clínica. Se observa neoformación hemiesférica, translúcida en cara ventral de lengua.

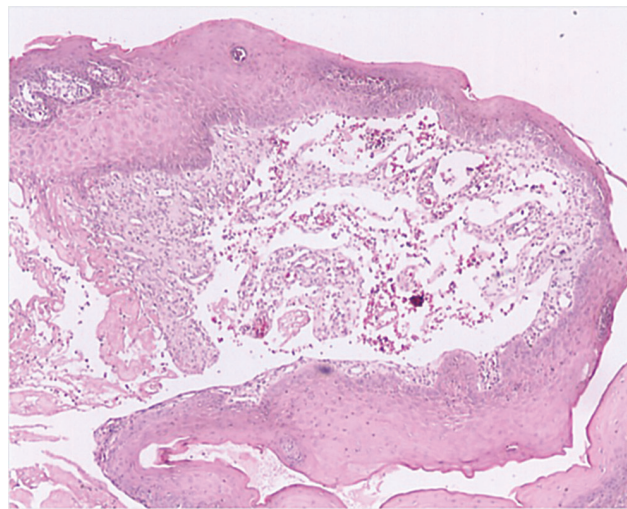


Figura 2. Histopatología. Se muestra lesión exofítica cubierta de epitelio de mucosa, en corión superficial hay un pseudoquiste de extravasación mucosa. En la profundidad del corte se observan haces de músculo estriado característicos de la región anatómica.

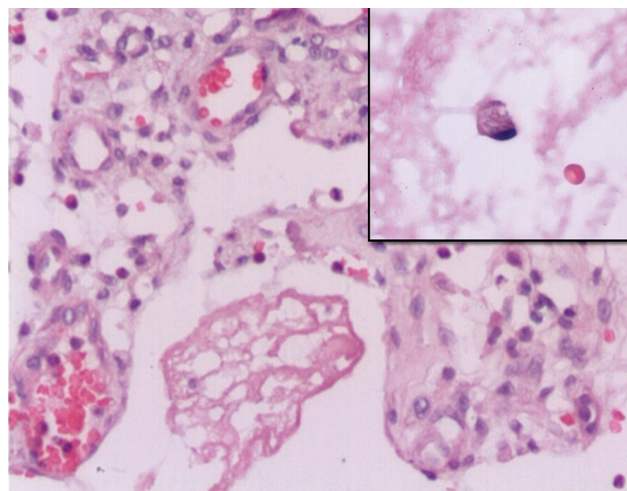


Figura 3. En el acercamiento se aprecian los lagos de material mucoso. En el recuadro se puede observar un macrófago (mucínófago).

CORRESPONDENCIA

Eduwiges Martínez-Luna ■ eduwiges_ml@hotmail.com

Calz. de Tlalpan 4800, Colonia Sección XVI, CP 14080, Delegación Tlalpan, Ciudad de México. Teléfono: (55) 4000 3718.