

Quiz

Quiz

Eduwiges Martínez-Luna¹, Sandra Elizabeth Caballero Hernández¹, Sonia Toussaint-Caire¹, María Elisa Vega-Memije¹ y José Arturo Martínez Orozco²

¹ Departamento de Dermatopatología, Hospital General Dr. Manuel Gea González, Secretaría de Salud, Ciudad de México

² Jefe de laboratorio de Microbiología Clínica, Instituto Nacional de Enfermedades Respiratorias, Secretaría de Salud, Ciudad de México

Caso clínico

Hombre de 32 años de edad, originario y residente de la Ciudad de México, presenta una dermatosis localizada en la región deltoidea izquierda, caracterizada por una placa eritematosa, edematosa con un borde serpinginoso, ligeramente elevado e indurado, piel suprayacente de coloración eritemato-violácea. Evolución de un mes, es pruriginosa, refiere que inició con lesión papular, eritematosa, que ha migrado progresivamente. Cuenta con antecedente de infección por VIH.

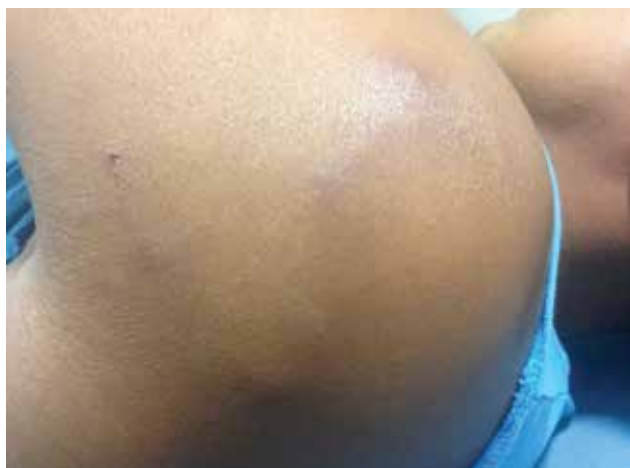

Foto 1. Se observa dermatosis conformada por trayecto serpinginoso, eritemato-edematoso.

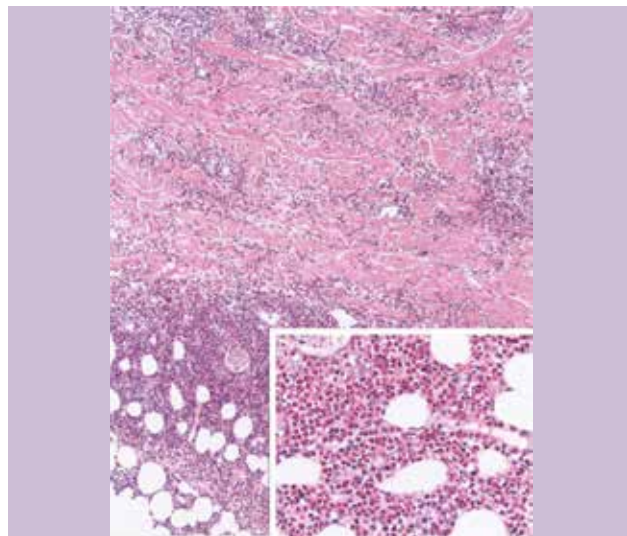


Foto 2. Se muestra un infiltrado inflamatorio difuso, a nivel de dermis reticular y tejido celular subcutáneo, conformado por eosinófilos 10x (recuadro 40x).

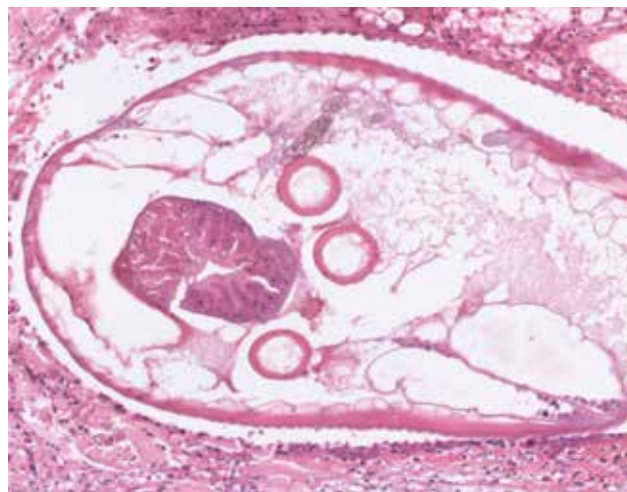


Foto 3. En el acercamiento se aprecia la morfología de una larva. (20x).

CORRESPONDENCIA

Eduwiges Martínez-Luna ■ eduwiges_ml@hotmail.com ■ Teléfono: (55) 4000 3718
Calz. de Tlalpan 4800, Col. Sección XVI, CP 14080, Del. Tlalpan, Ciudad de México