

Quiz

Quiz

Hector Cantú-Maltos,¹ Paola Flores-Gavilán,² Gabriela Olivo-Arroyo,³ Alfonsina Ávila-Romay,³ Sonia Toussaint-Caire⁴ y María Elisa Vega-Memije⁴

¹ Residente de tercer año, Dermatología Pediátrica, Instituto Nacional de Pediatría.

² Residente de segundo año de dermatopatología, Hospital General Dr. Manuel Gea González.

³ Dermatóloga, Derma Integral Médica Sur.

⁴ Médico adscrito en dermatopatología, Hospital General Dr. Manuel Gea González.

Caso clínico

Mujer de 70 años de edad, sin antecedentes de importancia. Acude a valoración por dermatosis localizada en la cabeza, que afecta la unión del canto interno con la mejilla izquierda, constituida por una neoformación exofítica, cupuliforme, bien delimitada, de 5 × 5 mm aproximadamente, de coloración eritematosa y con un tapón central de queratina (figura 1). Tiene dos meses de evolución con crecimiento progresivo y sin síntomas asociados. Se toma biopsia para estudio histopatológico.

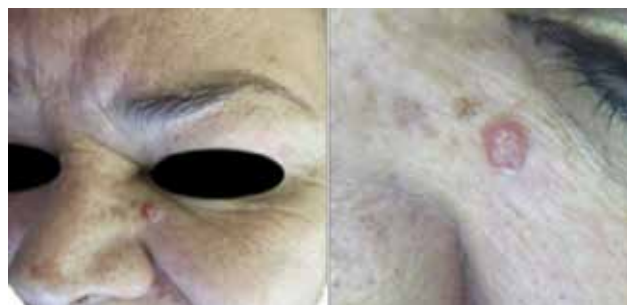

Figura 1. Neoformación en cara, acercamiento.

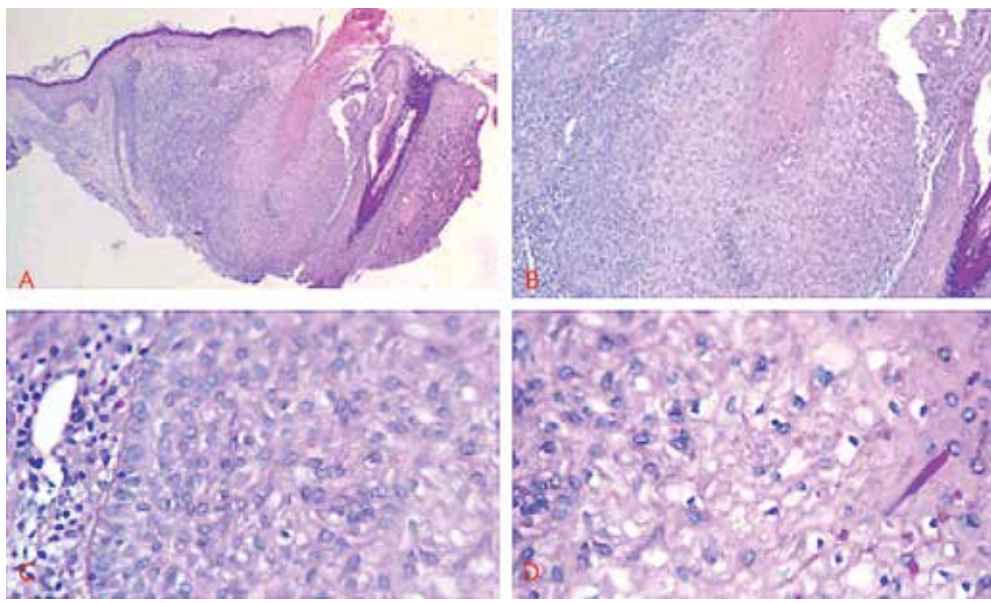


Figura 2. Cortes histológicos de la neoformación teñidos con Hematoxilina y Eosina (A 4x, B 10x, C 40x, D 40x).

CORRESPONDENCIA

Sonia Toussaint Caire ■ tussita@hotmail.com ■ Teléfono: (55) 4000 3000 ext. 3718
Calzada de Tlalpan 4800, Colonia Sección XVI, C.P. 14080, Delegación Tlalpan, Ciudad de México