

Quiz

Quiz

Zonia María Quijada Ucelo,¹ Selina Marioni Manríquez¹ y María Elisa Vega Memije²

¹ Residentes de la División de Dermatología, Hospital General Dr. Manuel Gea González, México.

² Dermatóloga y dermatopatóloga, Departamento de Dermatopatología, Hospital General Dr. Manuel Gea González, México.

Caso clínico

Presentamos el caso de una paciente de 66 años de edad quien acude a consulta por una lesión en la extremidad inferior izquierda, de tres meses de evolución asociada a prurito, la cual frotó varias veces con alcohol etílico. Sin antecedentes médicos de importancia. Durante el examen físico dermatológico se evidenció una dermatosis localizada en la cara anterior del muslo izquierdo, que afectaba la cara medial del tercio proximal del muslo, caracterizada por una neoformación queratósica de 8 × 7 mm, exofítica, cupuliforme de color café con centro gris, bordes definidos con leve eritema periférico (figura 1).

Se realizó la extirpación quirúrgica con el diagnóstico presuntivo de queratosis seborreica irritada. Las características histológicas se muestran en la figura 2a-c.

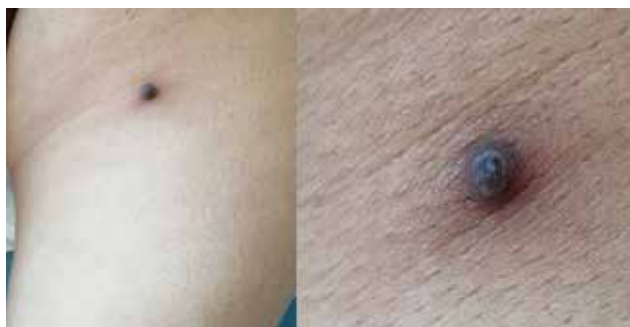

Figura 1. Dermatitis localizada en el muslo izquierdo, con neoformación exofítica, cupuliforme, queratósica, de color café con centro gris.

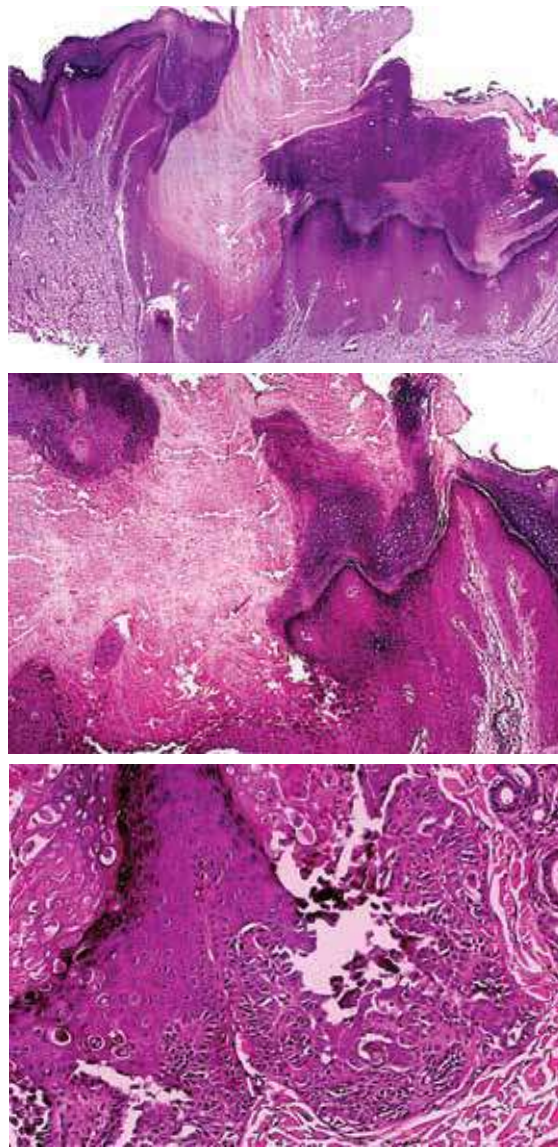


Figura 2. Características histológicas.

CORRESPONDENCIA

María Elisa Vega Memije ■ elisavega50@gmail.com ■ Teléfono: 4000-3000

Departamento de Dermatopatología, Hospital General Dr. Manuel Gea González. Calzada de Tlalpan 4800, Sección XVI, Alcaldía Tlalpan, C.P. 14080, Ciudad de México