

¿Cuál es su diagnóstico?

What is Your Diagnosis?

Janet Eslava García

Médico adscrito a Dermatología, Hospital General de Zona núm. 2, Aguascalientes, México.

Caso clínico

Se presenta el caso de una mujer de 35 años, quien acude a consulta por dermatosis diseminada de 12 meses de evolución, manifestada por úlceras dolorosas en las piernas. Es portadora de artritis reumatoide de 10 años de evolución, clase funcional II. En la exploración se apreciaron pápulas eritematosas, pápulo-vesículas y úlceras ovals de 5 a 10 mm, con bordes precisos en sacabocado, exudación y trasudación serohemática (figura 1). El resto de la exploración fue normal, sin presentar actividad articular. Se observó anemia normocítica-normocrómica (hematocrito 32%, hemoglobina 10.2 g/dl), leucocitosis 12 800 mm³, factor reumatoide 1890 UI/ml, VSG 46 mm/hr. Anticuerpos antinucleares, antifosfolípidos, anti-Ro fueron negativos. Las radiografías de tórax y abdomen no

mostraron alteraciones. Se descartaron procesos infecciosos locales y sistémicos. La biopsia de piel exhibió pérdida de continuidad en la epidermis asociada con necrobiosis subyacente hasta la dermis papilar, infiltrado mononuclear y linfocítico perivascular, focos de colágena y fibras elásticas en degeneración (figura 2). Con los datos anteriores se concluyó con el diagnóstico de dermatitis granulomatosa intersticial variedad ulcerativa. El tratamiento consistió en cloroquina 150 mg/día y colocación de apósitos de plata nanocristalina y colágeno+gentamicina. Se obtuvo la remisión total de las lesiones después de un mes.

(Respuesta en página XXX)

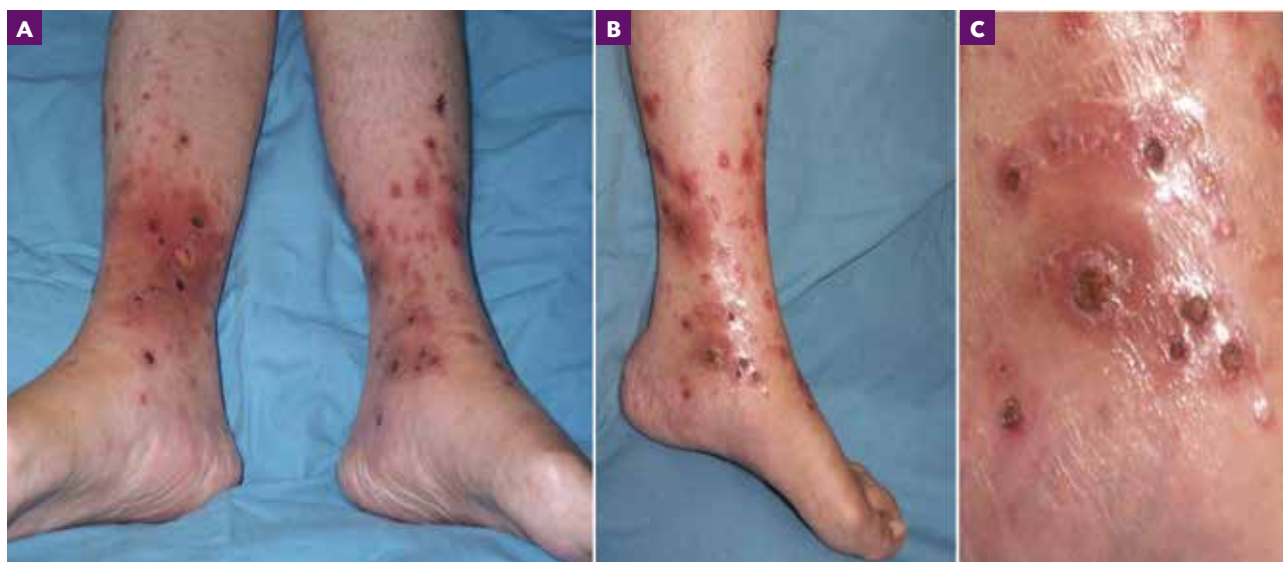

Figura 1. A y B) Dermatitis diseminada en piernas. Numerosas pápulas eritematosas y pápulo-vesículas. C) Úlceras en sacabocado.

CORRESPONDENCIA

Janet Eslava García ■ janeteslava7@gmail.com
Av. de los Conos núm. 102, Fracc. Ojocaliente, C.P. 20190 Aguascalientes, México.

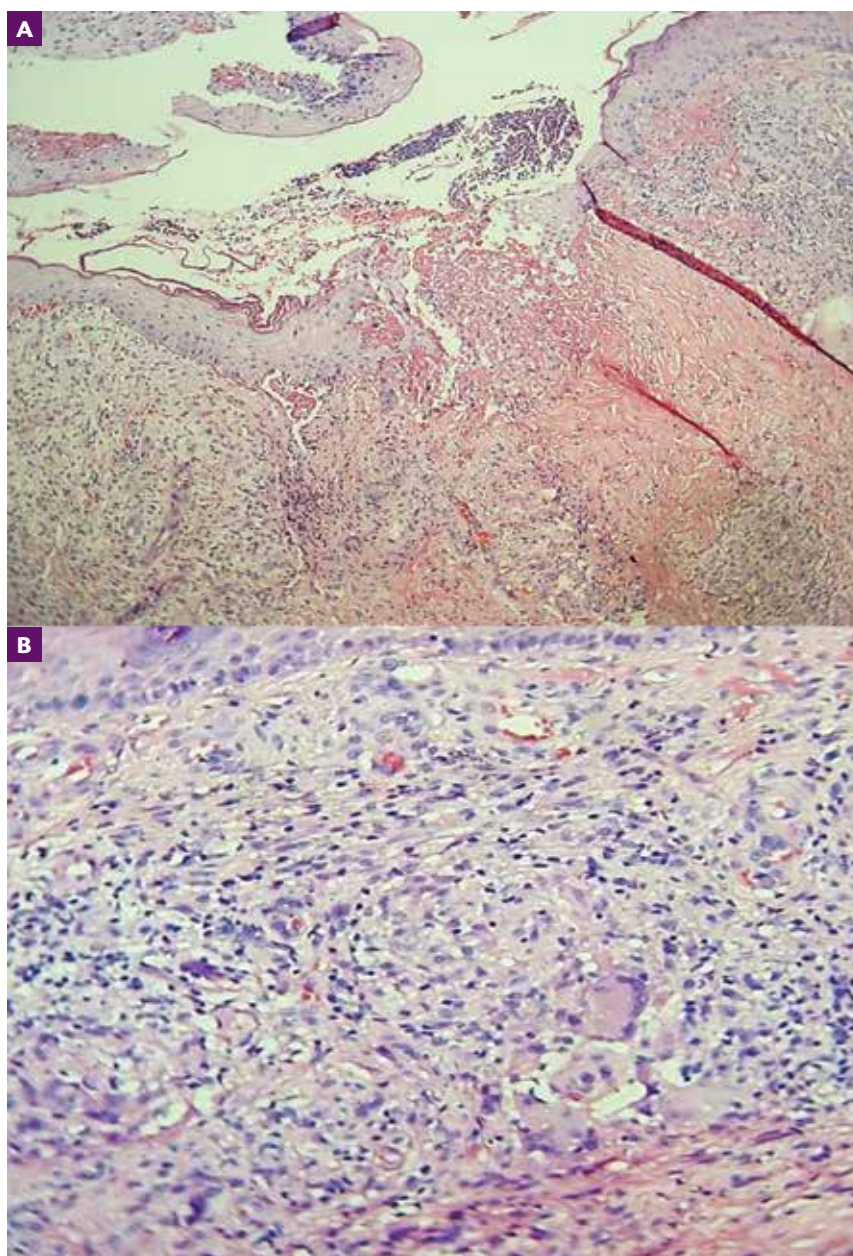


Figura 2. A) Pérdida de la continuidad epidérmica, proyección irregular de las papilas dérmicas. B) colágena y fibras elásticas en degeneración.