

¿Cuál es su diagnóstico?

What is your Diagnosis?

Araceli Alvarado Delgadillo,¹ Maritza Aristimuño Torres,² Julio Enríquez Merino,³ Israel Antonio Esquivel Pinto⁴ y Roberto Arenas Guzmán⁵

¹ Dermatóloga, Centro Especializado en Enfermedades de la Piel (Ceepiel), Tula de Allende, Hidalgo

² Dermatóloga y dermatooncóloga, Centro Especializado en Enfermedades de la Piel (Ceepiel), Tula de Allende, Hidalgo

³ Dermatólogo y cirujano dermatólogo, Centro Especializado en Enfermedades de la Piel (Ceepiel), Tula de Allende, Hidalgo

⁴ Dermatólogo y dermatopatólogo, Centro Especializado en Enfermedades de la Piel (Ceepiel), Tula de Allende, Hidalgo

⁵ Jefe de la Sección de Micología, Hospital General Dr. Manuel Gea González, Ciudad de México

Caso clínico

Se presenta el caso de una paciente de 36 años de edad, originaria y residente de Tepeji del Río de Ocampo, Hidalgo, quien acudió a consulta porque presentaba una dermatosis de un año de evolución, la cual inició como un “granito”, localizada en la mano izquierda a nivel del cuarto dedo, tercera falange, constituida por una neoformación de 1 cm, de consistencia dura y dolorosa a la presión, con dos áreas oscuras de aspecto vascular, el resto de la piel y anexos sin datos patológicos.

Los tiempos de coagulación se encontraban dentro de límites normales. Se solicitó Doppler de la lesión, la cual reportó tumoración de aspecto sólida y vascularizada.

Se le realizó extirpación completa de la lesión y se envió a estudio histológico con el diagnóstico de probable hemangioma.

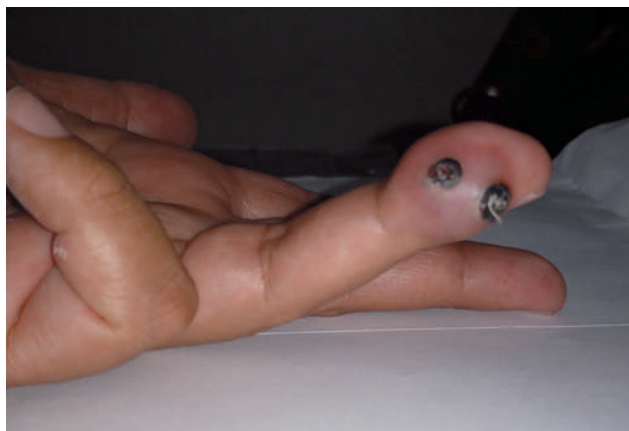

Figura 1. Neoformación de 1 cm, de consistencia dura y dolorosa a la presión, con dos áreas oscuras de aspecto vascular.

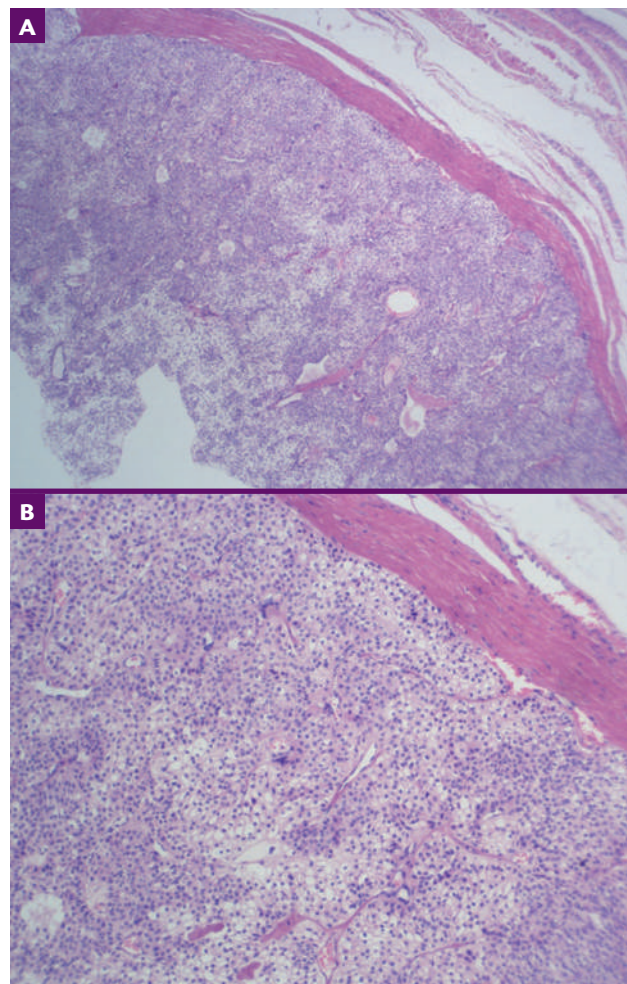


Figura 2. A y B) Estudio histopatológico teñido con hematoxilina y eosina. En la dermis reticular media y profunda se observa un vaso sanguíneo trombosado, en cuyo interior hay fragmentos de fibrina y una proliferación de células endoteliales y vasos sanguíneos ectásicos, congestivos, entretejados con linfocitos, histiocitos y algunos eosinófilos.

(Solución en pág. 351)

CORRESPONDENCIA

Maritza Aristimuño Torres ■ maristimuno34@gmail.com

Centro Especializado en Enfermedades de la Piel, Av. Sur núm. 403, Unidad Habitacional Pemex, C.P. 42808, Tula de Allende, Hidalgo