

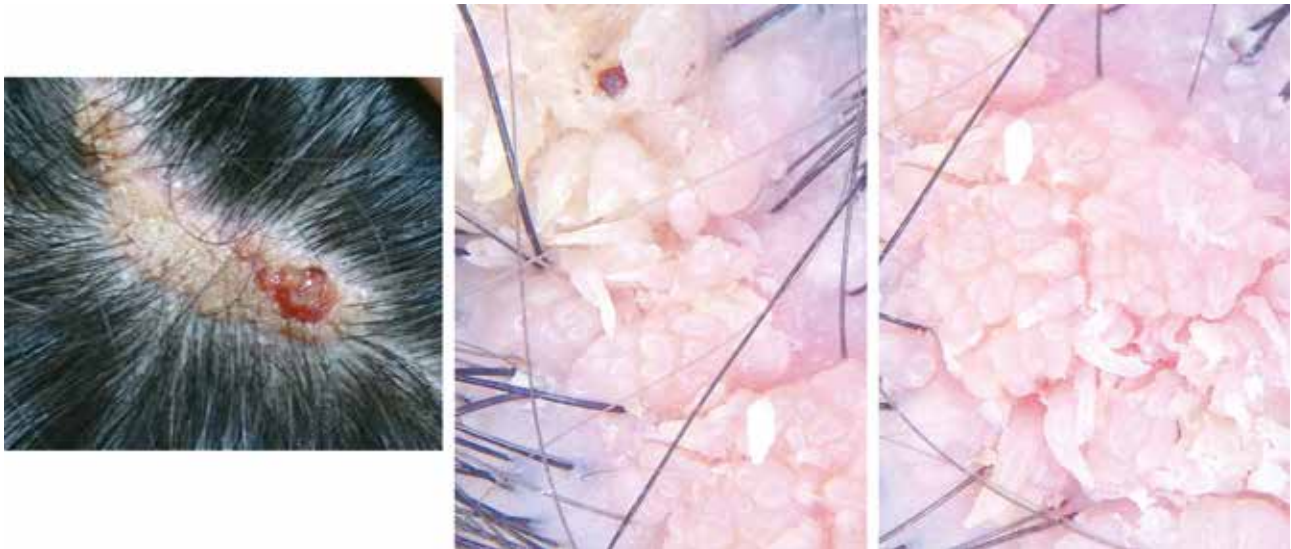
Nevo sebáceo de Jadassohn con verrugas y nitrizinc complex*

Nevus Sebaceous with Filiform Warts and Nitrizinc Complex

Jesús Valdez¹

¹ Dermatólogo, práctica privada, Guadalajara Jalisco

Paciente masculino de 18 años de edad, desde el nacimiento presentó en la cabeza una placa alopécica centrada de neoformación verrugosa lineal, amarillenta, superficie rugosa con un área de granulación. Sobre la superficie se observan lesiones verrugosas filiformes, con aspecto de verrugas vulgares.

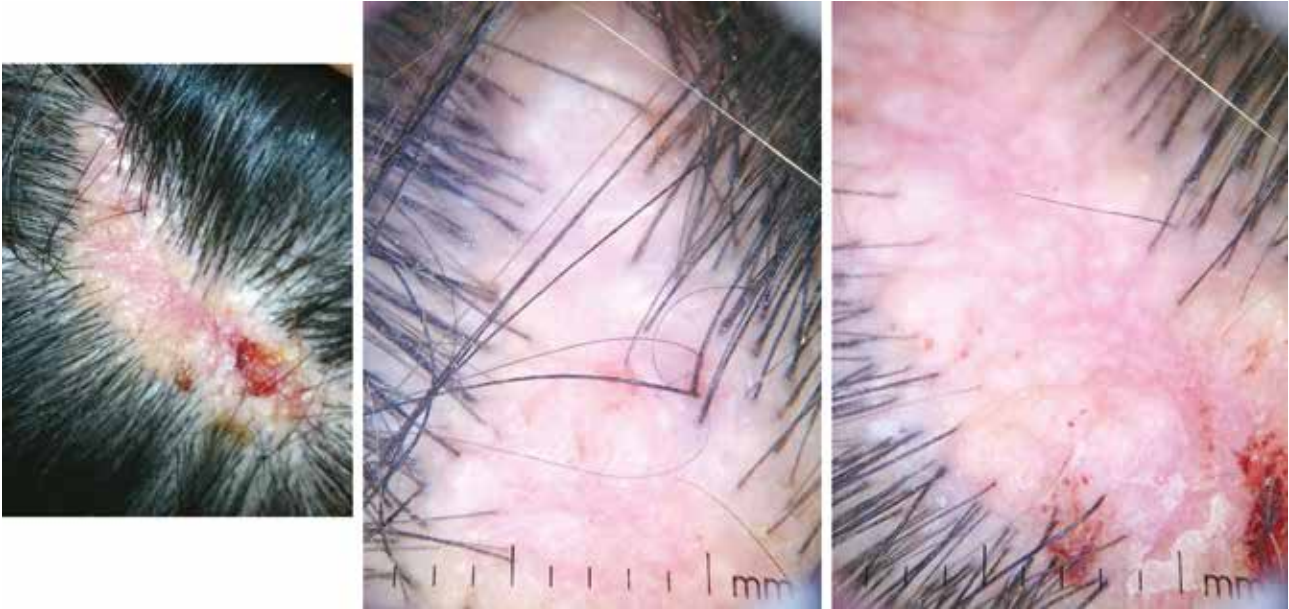


* Verrutop®, ISDIN.

CORRESPONDENCIA

Jesús Valdez ■ jesderma@hotmail.com
Jesus García 2600, Col. Providencia, CP 44600 Guadalajara, Jalisco

Tratamiento: solución de nitrizinc complex (ácido nítrico, ácidos orgánicos (láctico, oxálico y acético), sales de Zn y Cu), dos noches por semana durante dos meses.



A las dos semanas de suspender el tratamiento.

