

# Quiz

## Quiz

Gonzalo Peña-González,<sup>1</sup> Eduwiges Martínez-Luna,<sup>2,3</sup> Sonia Toussaint-Caire,<sup>2</sup> Roberto Arenas<sup>3</sup> y Diana C. Vega-Sánchez<sup>4</sup>

*1 Práctica privada*

*2 Departamento de Dermatopatología, Hospital General Dr. Manuel Gea González*

*3 Dermatopatología, Dermamedics, Morelia, Michoacán*

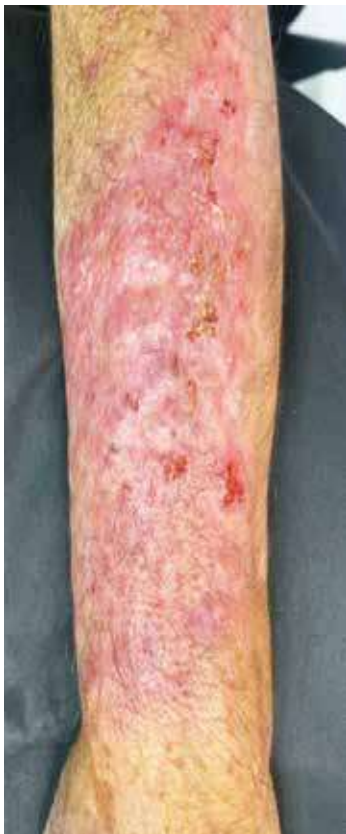*4 Sección de Micología, Hospital General Dr. Manuel Gea González*

### Desafío clínico

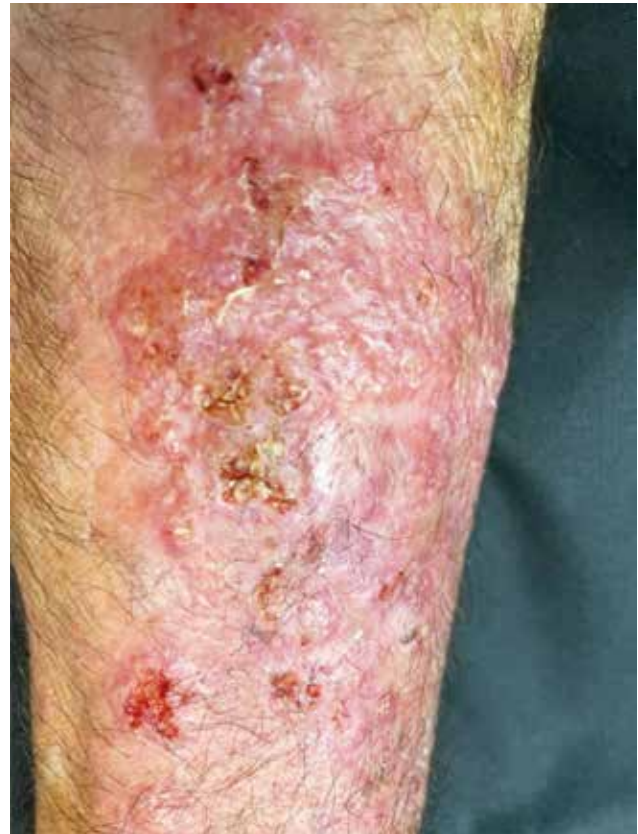**H**ombre de 83 años de edad, campesino, originario y residente de Zamora, Michoacán. Comenzó su padecimiento en octubre de 2021 con una dermatosis localizada en el miembro superior, conformada por placa

eritematocostrosa en toda la cara externa del antebrazo izquierdo, irregular, de aspecto infiltrado, edematoso y brillante, con escama y exulceraciones (**figura 1a y b**).

Se realizó biopsia incisional por sacabocado la cual mostró capa córnea en red de canasta con áreas de pa-



**Figura 1a.** Aspecto clínico de la lesión.



**Figura 1b.** Acercamiento a las áreas exulceradas.

#### CORRESPONDENCIA

Dra. Eduwiges Martínez-Luna ■ Eduwiges\_ml@hotmail.com ■ Teléfono: 55 4000 3000  
Hospital General Dr. Manuel Gea González, Calzada de Tlalpan 4800, Colonia Belisario Domínguez,  
Sección XVI, C.P. 14080, Alcaldía Tlalpan, Ciudad de México

raqueratosis, epidermis atrófica, a nivel de dermis reticular superficial y profunda, se observó un denso infiltrado inflamatorio difuso, puesto por histiocitos que forman células gigantes multinucleadas, linfocitos y numerosas estructuras que resaltan con la tinción de PAS, tinción de azul alciano y Giemsa (figura 2a-c).

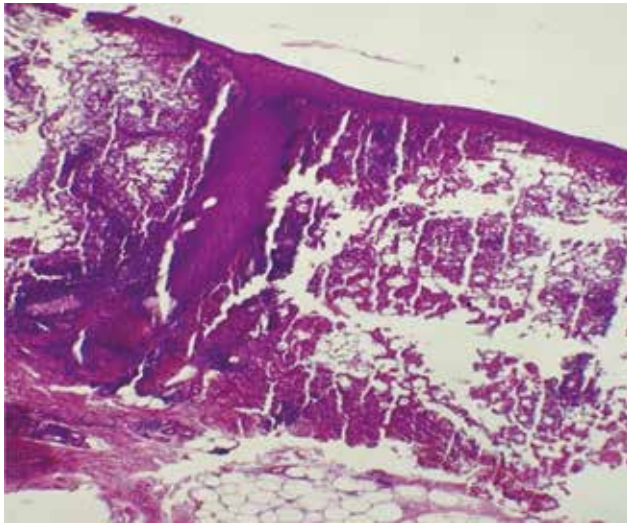


Figura 2. A: Histología de la lesión (H-E 10x).

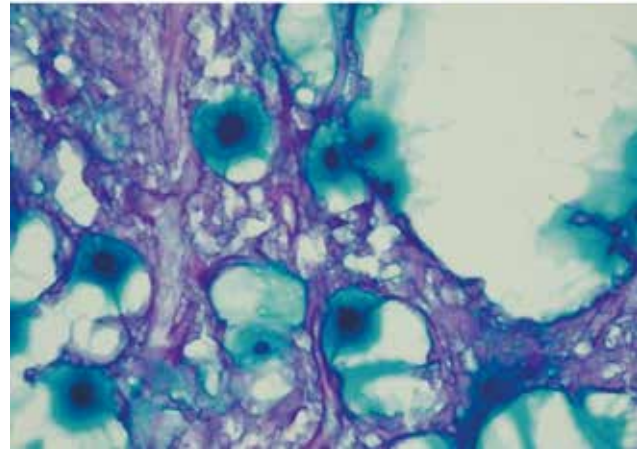
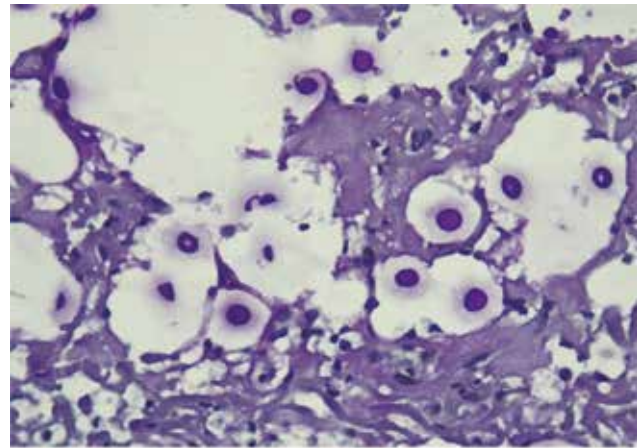


Figura 2. B: tinción de PAS; C: tinción de azul alciano.