

Quiz

Quiz

Andrea Melissa Mendoza Ochoa,¹ Patricia Guadalupe Mendoza del Toro,¹ José Alfredo Soto Ortiz² y Guillermo Manuel Amezcua Rosas³

¹ Residente de Dermatología, Instituto Dermatológico de Jalisco Dr. José Barba Rubio

² Médico adscrito al Servicio de Dermatología Quirúrgica, Instituto Dermatológico de Jalisco Dr. José Barba Rubio

³ Odontólogo con especialidad en cirugía oral, Clínica Estatal de Enfermedades de la Mucosa Bucal (CEEMB)

Caso clínico

Paciente de 57 años, campesino, con antecedente de tabaquismo desde los 18 años hasta la actualidad, con un índice tabáquico de 78 paquetes/año. Acudió a consulta por un tumor en la cara lateral izquierda de lengua, constituido por una neoformación exofítica semiesférica, de $2 \times 1.6 \times 0.5$ cm, eritematoso en algunas áreas y blanquecino en otras, de bordes precisos (figura 1).

Comenzó cuatro años antes, cuando notó la aparición de una mancha blanquecina de crecimiento lento y asintomática; seis meses previos a su valoración se percató de la aparición de una “bolita en la lengua”, de crecimiento rápido y ardor ocasional con la ingesta de alimentos irritantes.

Fue valorado en nuestro Instituto, en donde se tomó una biopsia incisional por sacabocado, así como estudios de extensión para normar conducta (figura 2).

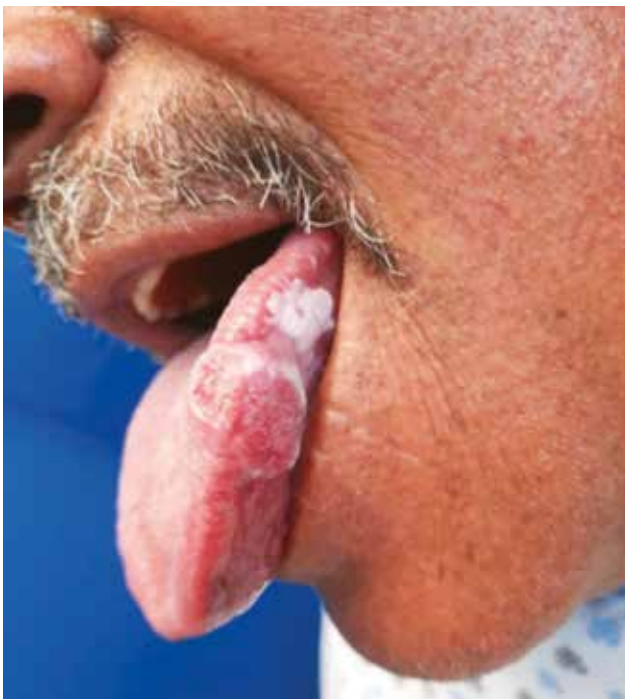


Figura 1. Vista panorámica de la lesión.

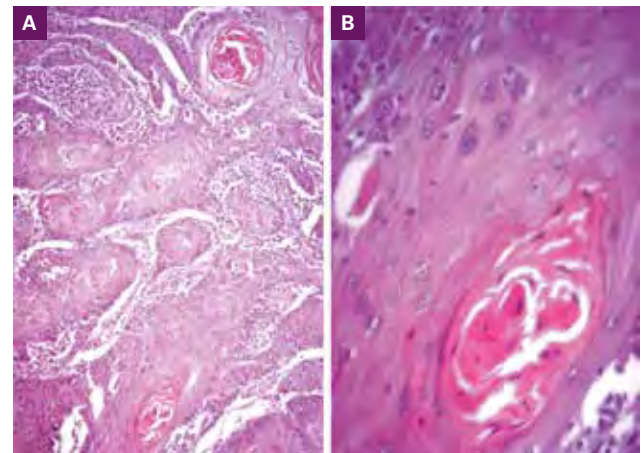


Figura 2. Imagen histopatológica. **A:** Nidos de células de citoplasma acidófilo, núcleos irregulares e hiper cromáticos, con mitosis atípicas e infiltrado inflamatorio linfocítico (H-E 10x). **B:** Presencia de perla córnea (H-E 40x).

CORRESPONDENCIA

Dra. Andrea Melissa Mendoza Ochoa ■ melissameoch@gmail.com ■ Teléfono: 33 3030 4536
Avenida Federalismo Norte 3102, Atemajac del Valle, C.P. 45190, Zapopan, Jalisco