



## Tratamiento de oftalmopatía hipertiroidea, mediante descompresión orbitaria con osteotomía en U de tres paredes modificada. Reporte preliminar

Treatment of hyperthyroid ophthalmopathy, by means of orbital decompression with osteotomy in U three walls modified. Preliminary report

Dr. Raúl Alfonso Vallarta Rodríguez,\* Dr. José Luis López-Robles,\*\*  
Dra. Lucero Georgina Reyes Espejel\*\*\*

### Palabras clave:

Órbita, oftalmopatía tiroidea, exoftalmos, descompresión orbitaria, osteotomía en U de tres paredes.

### Key words:

Orbit, thyroid ophthalmopathy, exophthalmos, orbital decompression, three-wall U osteotomy.

### RESUMEN

La orbitopatía tiroidea es una de las manifestaciones extra-tiroideas más frecuentes de la enfermedad de Graves. Por lo general se produce en pacientes con hipertiroidismo, pero también se ha descrito en pacientes hipotiroideos, eutiroides y con tiroiditis de Hashimoto. Independientemente de los cambios estéticos, los pacientes pueden presentar queratitis por exposición, diplopía, dolor retrobulbar, compresión del nervio óptico y ceguera. El tratamiento depende de la etapa en que la enfermedad se encuentre; puede ser conservador y quirúrgico, siendo la descompresión orbitaria el pilar del tratamiento y el método más eficaz para la neuropatía compresiva. El objetivo de este trabajo es presentar nuestra experiencia, realizando la osteotomía en U de las tres paredes, combinando la eliminación de grasa periorbitaria, orbitaria y retrobulbar, y dar a conocer una alternativa para el tratamiento quirúrgico de la oftalmopatía hipertiroidea. Presentamos dos pacientes con oftalmopatía tiroidea severa a los que se les realizó la osteotomía en U de las tres paredes, combinando la eliminación de la grasa periorbitaria, intraorbitaria y retrobulbar, así como con la corrección de la retracción del párpado y deformidades. Después de la operación, los pacientes mostraron una reducción significativa del exoftalmos, una marcada mejoría en la función muscular ocular y una considerable reducción o desaparición de los síntomas subjetivos. Un paciente presentó lagofthalmos transitorio, al cual se le dio tratamiento conservador, presentando finalmente buen resultado. No se presentaron otras complicaciones. En forma preliminar, este método de descompresión orbitaria presenta buenos resultados funcionales y estéticos y permite la recuperación rápida, aunque todavía es necesario seguir aumentando la muestra para tener un valor significativo.

### ABSTRACT

Thyroid orbitopathy is one of the most frequent extra thyroid manifestations of Graves's disease. It usually occurs in hyperthyroid patients, but has also been described in hypothyroid patients, euthyroid and Hashimoto thyroiditis. Independent of the aesthetic changes, patients may suffer exposure keratitis, diplopia, retrobulbar pain, compression of the optic nerve and blindness. Treatment depends on the stage of the disease and can be conservative and surgical. Orbital decompression is the mainstay in the surgical treatment of the thyroid orbitopathy and it is the most effective method for severe compressive neuropathy. The objective of this paper is to present our experience with a three-wall U osteotomy eliminating periorbital, orbital and retrobulbar fat and to present an alternative to the surgical treatment of thyroid ophthalmopathy. We present two patients with severe thyroid ophthalmopathy that were treated by the three-wall orbital decompression combined with the removal of the periorbital, intraorbital, and retrobulbar fat, as well as with the correction of eyelid retraction and deformities. After surgery, the patients showed a significant reduction of exophthalmos, a marked improvement in ocular muscle function, and a considerable reduction or disappearance of the subjective symptoms. There were no cases of subsequent impairment of ocular motility, or relapse of exophthalmos. One patient presented transitory lagophthalmos, and a conservative treatment was given, with good result. Preliminarily, this method of orbital decompression has good functional and cosmetic results and enables rapid recovery, although it is still necessary to increase the sample for more significant value.

\* Cirujano Plástico Certificado. Coordinador de Cirugía Plástica de la Fundación Clínica Médica Sur.

\*\* Cirujano Plástico Certificado.

\*\*\* Cirujano General Certificado. Fundación Médica Sur, México.



## INTRODUCCIÓN

La orbitopatía tiroidea (OT) es una de las manifestaciones extratiroideas más frecuentes de la enfermedad de Graves. Suele aparecer en pacientes hipertiroideos, pero también se ha descrito en pacientes eutiroideos, hipotiroideos y en la tiroiditis de Hashimoto.<sup>1</sup>

La enfermedad de Graves, según la estadística norteamericana, es más frecuente en mujeres que en hombres, presenta un pico bimodal de frecuencia que para las mujeres es de 40 a 44 años y 60 a 64 años, y para los hombres de 45 a 49 años y 65 a 69 años.<sup>2</sup> En México, la enfermedad de Graves-Basedow es la principal causa de hipertiroidismo. Es más común en las mujeres en una relación 6-7:1, las edades de presentación varían en nuestro medio de los 13 a los 56 años con promedio de 26 años, y frecuencia máxima en la tercera década de la vida.<sup>3</sup>

El primero en describirla como entidad individual fue el irlandés Robert James Graves, en 1835, quien la asoció de manera directa con los hallazgos de bocio tóxico, exoftalmos y taquicardia, descritos por Parry en 1786 y Flajani en 1802. Desde entonces se conoce como enfermedad de Graves. Posteriormente, el alemán Adolf Von Basedow, en 1840, describió la hipertrofia de los tejidos orbitarios por trastornos circulatorios como causa de la exoftalmia.<sup>3</sup> Es una alteración inmunológica, autolimitada, que afecta los músculos extraoculares y el tejido adiposo orbitario. Aún existe controversia en cuanto a su patogénesis, fisiopatología y tratamiento.<sup>4</sup>

La prevalencia de la OT se manifiesta clínicamente en la enfermedad de Graves-Basedow, se ha cifrado entre un 20 y un 50% según los estudios,<sup>4,5</sup> pero mediante técnicas de imagen como la ecografía, tomografía computarizada y resonancia magnética se llega a demostrar la existencia de oftalmopatía subclínica en la mayoría de estos pacientes. En general, la OT suele tener una evolución favorable; en un estudio prospectivo se reportó mejoría espontánea en casi dos tercios de los pacientes, se mantuvo estable en un 22% y empeoró en un 13.5%.<sup>6</sup> En la mayoría de las veces, la clínica de la OT es leve o moderada y sólo un 3 a 5% de los pacientes desarrolla una

oftalmopatía grave que puede llegar a poner en peligro la visión.<sup>5</sup>

De manera independiente a las alteraciones estéticas que produce, los pacientes pueden presentar queratitis de repetición por exposición, diplopía, dolor retrobulbar, compresión del nervio óptico e incluso ceguera. El tratamiento depende de la fase en la que se encuentre la enfermedad y puede ser conservadora y/o quirúrgica.

El tratamiento conservador consiste en el empleo de corticoides, inmunoterapia y/o radioterapia, con buenos resultados. Sin embargo, no se pueden utilizar en el tratamiento a largo plazo por sus efectos sistémicos, por lo que se opta por el tratamiento quirúrgico que muestra mejores resultados en la reducción de la proptosis y de la clínica que con el tratamiento con esteroides y/o radioterapia.<sup>7</sup> La descompresión orbitaria constituye el pilar fundamental en el tratamiento quirúrgico de la OT y resulta el método más efectivo para la neuropatía compresiva a nivel del ápex orbitario.<sup>8</sup>

Existen múltiples métodos de descompresión orbitaria aplicados hasta ahora.<sup>9</sup> Dollinger<sup>10</sup> llevó a cabo la primera descompresión orbitaria mediante la eliminación de una porción de la pared orbitaria lateral. Hirsh y Urbaneck<sup>12</sup> propusieron la eliminación del piso de la órbita por vía transantral. Naffziger<sup>13</sup> introdujo el concepto de resección del techo orbitario por vía neuroquirúrgica. Sewell<sup>10</sup> planteó la resección de la pared medial de la órbita. Walsh y Ogura<sup>14</sup> introdujeron el procedimiento de descompresión antro-etmoidal, el cual consiste en la eliminación del piso y la pared medial de la órbita a través de un acceso transantral. Tessier<sup>15</sup> y Wolfe<sup>16</sup> introdujeron el concepto de expansión orbitaria. Anderson y Lindberg<sup>17</sup> retiraron el piso de la órbita y la pared medial. La «descompresión de tres paredes» en la que se añade la descompresión de la pared lateral a la descompresión antro-etmoidal y de «cuatro paredes», descrita por Kennerdell y Maroon,<sup>14</sup> que elimina la mitad lateral del techo de la órbita añadido a la descompresión de las otras tres paredes, produce un mejor efecto de la descompresión en comparación con los métodos anteriores. Bartalena y cols.<sup>15</sup> retira el techo, la pared lateral y la parte lateral del

piso de la órbita con enfoque neuroquirúrgico. Roncevic y Jackson<sup>16</sup> describieron una modificación descomprimiendo a través del párpado con eliminación de grasa periorbitaria, orbitaria y retrobulbar, junto con la corrección de la retracción palpebral y deformidades. Olivari<sup>17</sup> reportó la descompresión a través del acceso transpalpebral, eliminando la grasa intraorbitaria. Krastinova-Lolov y cols.<sup>18</sup> retiraron la pared lateral y medial orbitaria utilizando el acceso coronal y la parte lateral del piso de la órbita a través del párpado inferior. En la actualidad se utiliza el procedimiento endoscópico para la descompresión orbitaria transnasal o transantral.

Presentamos dos casos de pacientes con exoftalmos secundario a enfermedad de Graves manejados en el 2012, con el objetivo de describir y presentar nuestra experiencia en el manejo quirúrgico de pacientes con OT mediante la descompresión orbitaria con la técnica de osteotomía en U de tres paredes con eliminación de grasa periorbitaria, orbitaria y retrobulbar.

#### Técnica quirúrgica

Se toma como parámetro de tipificación del exoftalmos la clasificación de Werner. La técnica quirúrgica se lleva a cabo en quirófano, bajo anestesia general balanceada. Una vez realizada la asepsia y antisepsia se colocan dos puntos de vicryl 5-0 en el borde libre de ambos párpados a manera de tarsorrafia externa; se continúa con el acceso subciliar del párpado inferior con resección de grasa periorbitaria, orbitaria y retrobulbar en el hemisferio inferior, con especial cuidado de no lesionar los músculos extraoculares, se sigue con la disección subperióstica del borde orbitario y pared lateral, piso y pared medial de la órbita. Posteriormente se realiza el marcado a una distancia de 5 mm a partir del borde en toda la extensión del área disecada y se traza otra línea paralela a una distancia de 15 a 20 mm de la línea inicial, que corresponderá a la resección ósea que permitirá el reacomodo de los tejidos blandos. Se realiza la resección ósea de los fragmentos marcados evitando lesionar el nervio infraorbitario y la mucosa del antro maxilar y finalmente se cierran las heridas por

planos, ajustando en caso necesario el colgajo musculocutáneo del párpado inferior. Se completa el procedimiento con un acceso intraoral del seno maxilar por vía vestibular a través de la fosa canina con martillo y cincel, utilizando un trocar en la punción inicial para luego abrir la ventana ósea con fórceps de Kerrlson (antrotomía inferior tipo Caldwell-Luc)<sup>19</sup> para drenar el seno maxilar (Figuras 1 y 2).

## CASOS CLÍNICOS

### Caso 1

Mujer de 66 años con enfermedad de Graves en tratamiento médico, con niveles hormonales normales y exoftalmos clase 3B (23 mm) de

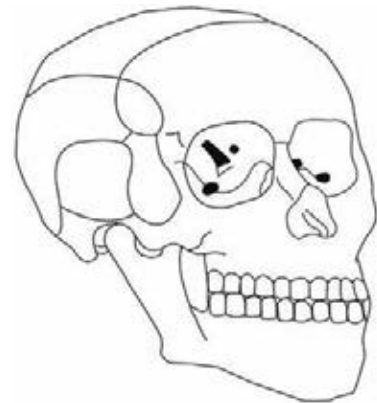


Figura 1. Trazo de la osteotomía llegando a los ligamentos cantal interno y externo.

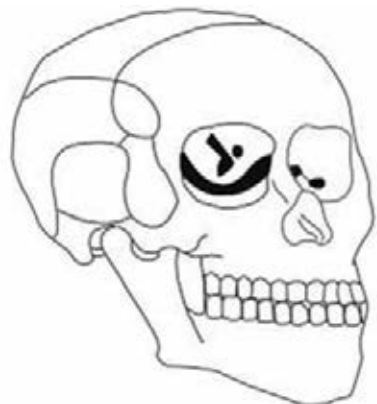

Figura 2. Modelo en el que se aprecia el aumento de la cavidad orbitaria después de realizar la osteotomía.

Werner izquierdo y 3C (25 mm) derecho. Tuvo una intervención quirúrgica 10 meses antes. En la tomografía preoperatoria se observa en el ojo derecho fractura de piso y seno maxilar derecho ocupado, el ojo izquierdo con piso completo y seno libre, ambos ojos fuera del plano orbitario, además de encontrar tumoración palpebral derecha (Figura 3).

Se realizó el procedimiento de descompresión orbitaria en U de tres paredes. Durante el seguimiento, al día 21 la paciente refirió diplopía al elevar ambos globos oculares que cedió al disminuir la inflamación. El día 40 presentó cicatriz del ligamento tarsal derecho que ocasionó lagofthalmos; se dio manejo conservador que consistió en gotas hidratantes, oclusión nocturna y fisioterapia por 21 días. A los 100 días tuvo un cuadro de sinusitis que ocasionó exoftalmos derecho. En la TAC de control se

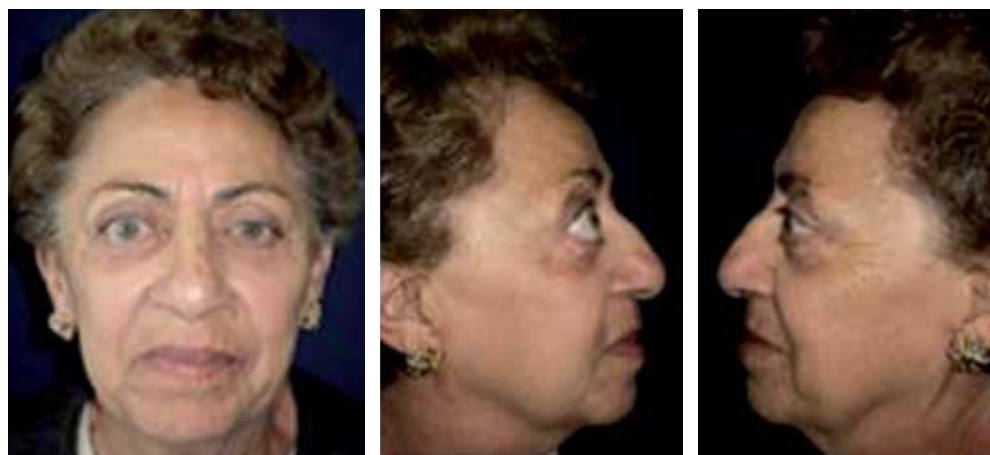observó el seno derecho ocupado, el cual se manejó con antibiótico y analgésico, mejorando hasta su última cita a los 120 días, con una medida ocular de 20.6 mm izquierda y 21 mm derecha, con disminución de cicatrices, aunque con cuadros gripales repetidos (Figura 4).

### Caso 2

Hombre de 51 años con hipertiroidismo, presenta exoftalmos bilateral clase 3D de Werner con lagrimeo intermitente. En la TAC preoperatoria se evidenció engrosamiento de los músculos extraoculares, leve aumento de volumen de grasa intra y extraconal; el nervio óptico sin alteraciones. Medidas: izquierda 28 mm borde orbitario y 2 cm canto externo; derecha 28 mm borde orbitario y 2.3 cm canto (Figura 5).

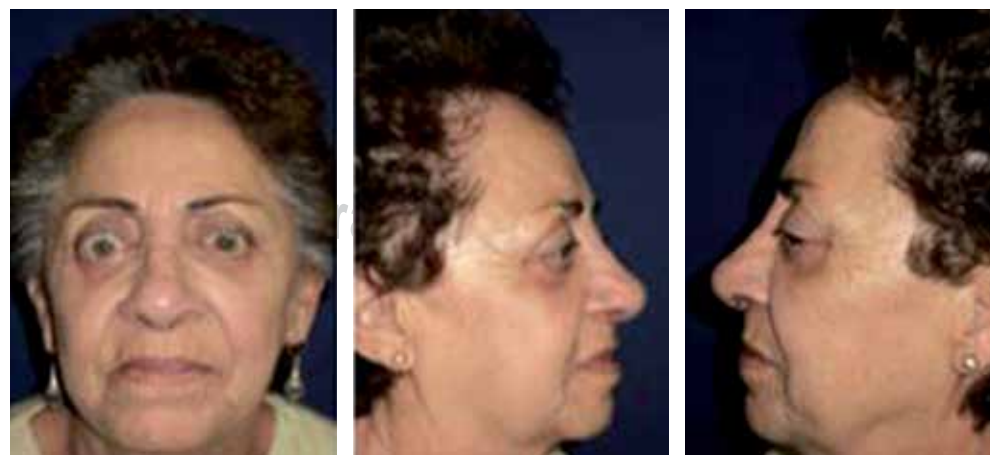**Figura 3.**

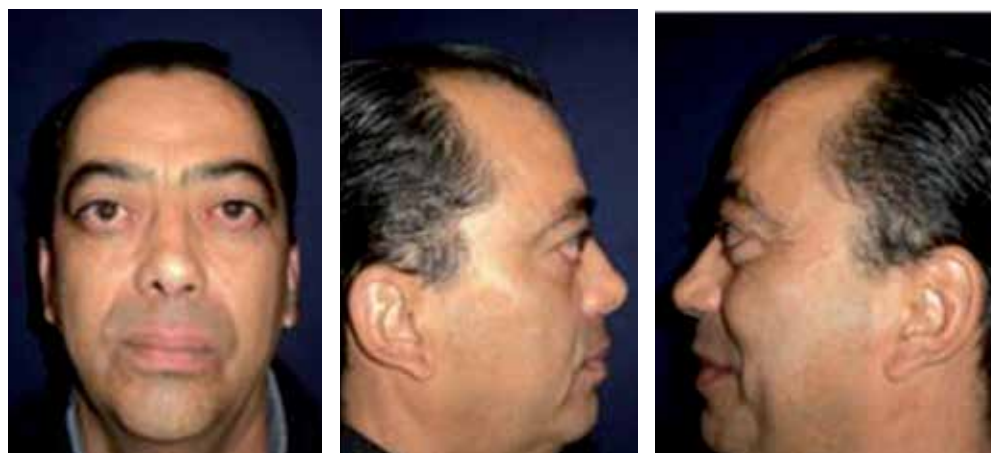Ambos ojos fuera del plano orbitario y tumoración inferior palpebral derecha.



**Figura 4.**

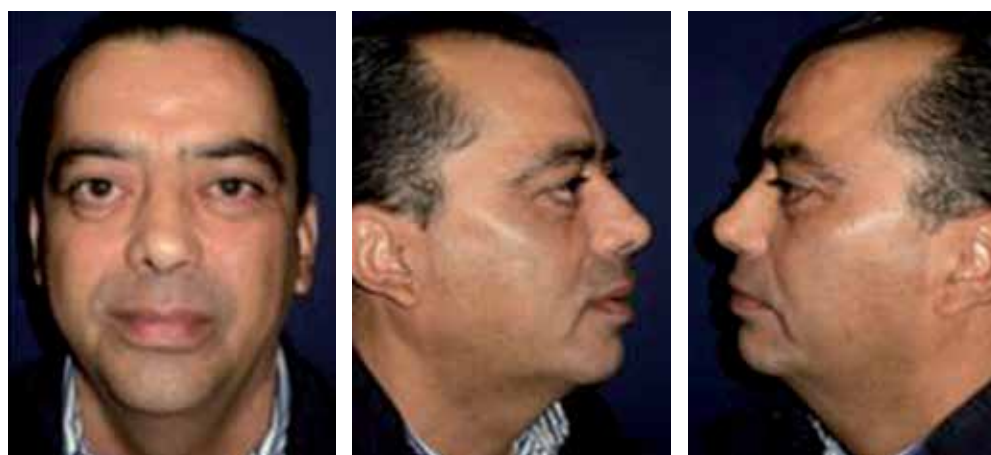Disminución del exoftalmos. Ambos perfiles con adecuado cierre palpebral.





**Figura 5.**

Exoftalmos bilateral clase 3D de Werner.



**Figura 6.**

Disminución del exoftalmos con alineación ocular adecuada.

Se realizó el mismo procedimiento con la variante de elevar la fractura por arriba del canto externo en la pared lateral. Seguimiento a los 30, 60 y 90 días postoperatorios con evolución satisfactoria, sin lagrimeo. Presenta alineación de 22 mm derecho y 21.3 mm izquierdo, así como movimientos oculares normales (*Figura 6*).

### DISCUSIÓN

En México la oftalmopatía tiroidea es frecuente, aunque su incidencia real resulta difícil de establecer. Se ha calculado que la prevalencia del proceso en EUA alcanza al 0.4% de la población. En un estudio epidemiológico publicado en 1997 y realizado en la población de Wickham (Inglaterra), la incidencia pasada y presente de la enfermedad era del 2.7% en las mujeres y 10 veces menos en los varones.

La incidencia media de hipertiroidismo en esta población seguida durante 20 años ha sido de 0.8% en las mujeres y prácticamente indetectable en los varones. La enfermedad de Graves-Basedow constituye, por su frecuencia, la entidad más importante entre las que producen hipertiroidismo. Está ampliamente difundida por todas las áreas geográficas y puede aparecer a cualquier edad, aunque se observa, sobre todo, en la tercera y cuarta décadas de la vida y, al igual que la mayoría de las tiroidopatías, y como se ha señalado, la enfermedad de Graves-Basedow es mucho más frecuente en la mujer que en el varón. La incidencia en relación con el sexo varía con la edad, de modo que después de los 45 años la relación es sólo de 3:1 a favor de la mujer, y antes de los ocho años es tan frecuente en las niñas como en los niños.

La cirugía constituye el tratamiento definitivo de la orbitopatía tiroidea. Las indicaciones para la descompresión orbitaria son la neuropatía compresiva del nervio óptico, la inflamación orbitaria severa, la presencia de un gran exoftalmos y la mejora estética de los pacientes, así como las aplicaciones de tratamiento conservador que no dan resultados satisfactorios.<sup>20</sup> Se han descrito muchas otras técnicas para la descompresión orbitaria, como la osteotomía del malar con depresión del piso y pared medial, la descompresión de tres paredes,<sup>11</sup> la descompresión de cuatro paredes, la lipectomía retroocular, la descompresión de la región lateral del piso y la pared lateral en combinación con la lipectomía y la osteotomía de avance del marco orbitario superior, lateral e inferior.<sup>20</sup> En todas éstas se deben evitar los cambios irreversibles con atrofia de los músculos extraoculares, así como la atrofia del disco y la fibrosis, ya que una vez instalados, no se corrigen ni con la cirugía. Dos casos han presentado buena evolución con el tratamiento realizado.

El Dr. Anthony Wolfe propone la expansión orbitaria modificando las tres paredes para corregir el exoftalmos, realizando un estudio matemático donde muestra con un volumen orbitario de 22 mm un 36% de aumento en el volumen orbitario después de la reducción del piso, aproximadamente 7.5 mm y 50% en volumen cuando se combina con 7.5 mm de desplazamiento lateral de la pared lateral, y realizando un Le Fort III con un avance de sólo 5 mm dio un porcentaje de 73% de aumento en volumen orbitario. La modificación que presentamos a la técnica es la unión de los tres compartimentos, por lo que se llama osteotomía en U, llegando al nivel de los ligamentos cantal interno y externo, con lo que se logra una descompresión significativa particularmente en el vértice de la órbita estrecha, donde la presión es más alta. Nuestro aumento de volumen fue del 68%, lo cual es significativo, ya que no es un tratamiento tan invasivo. La eliminación de esta presión es necesaria para la normalización de la función de todas las estructuras orbitarias, especialmente de la función del nervio óptico y de los músculos extraoculares. Por supuesto, el principal efecto de la descompresión se logra mediante la ampliación de la órbita, es decir,

por la eliminación de las paredes orbitarias, pero la eliminación de la grasa orbitaria tiene un efecto adicional especialmente en los casos con OT grave. La eliminación sólo de la grasa sin la eliminación de las paredes orbitarias no puede producir la descompresión satisfactoria en los casos de OT grave. En ciertos pacientes con exoftalmos más evidente la grasa orbitaria se atrofia y degenera, por lo que la eliminación de esta pequeña cantidad de grasa no da un resultado significativo.<sup>21</sup> En algunos pacientes con exoftalmos asimétricos, hay una menor cantidad de grasa en el lado con exoftalmos más evidente que en el otro lado. Por tanto, la causa principal de exoftalmos es el aumento de volumen y alargamiento de los músculos extraoculares. Por ello, no sería correcto pensar que la eliminación de 1 mL de la grasa orbitaria indique la reducción de exoftalmos de 1 mm.

En la mayoría de los métodos aplicados de descompresión orbitaria, el piso de la órbita se retira con frecuencia en combinación con la descompresión de la pared medial o lateral.<sup>22</sup> Si la cirugía se realiza con cuidado, es posible evitar lesiones graves en el nervio infraorbitario. La mayoría de los estudios sobre la descompresión orbitaria plantean realizar la corrección de la retracción del párpado en la segunda operación.

En nuestras manos, la modificación en U de la descompresión de las tres paredes (Anderson y Linberg), en conjunto con la eliminación de grasa periorbitaria, orbitaria y retrobulbar, ha resultado un método confiable.

## BIBLIOGRAFÍA

1. Wiersinga WM, Bartalena L. Epidemiology and prevention of graves ophthalmopathy. *Thyroid* 2002; 12: 855-860.
2. Pérez-Moreiras JV, Prada-Sánchez MC, Coloma-Bockos J. Oftalmopatía distiroidea. *Oftalmología Práctica* 2002; 16: 24-58.
3. Garza-Flores JH. Hipertiroidismo: enfermedad de Graves-Basedow. En: Aguirre-Rivero R, Garza VL, Editores. *Tratado de cirugía general*. Consejo Mexicano de Cirugía General. México: Ed. El Manual Moderno; 2003. pp. 453-459.
4. Rodríguez-Martínez ME, Quesada-Núñez Y, Sánchez-Sarrias Y et al. Dysthyroid orbitopathy diagnosis, clinic and treatment. *Rev Misión Milagro* 2008; 2: 18-21.
5. Bahn RS, Heufelder AE. Pathogenesis of Graves' ophthalmopathy. *N Eng J Med* 1993; 329: 1468-1475.
6. Bartley GB, Fatourehchi V, Kadrmas EF, Jacobsen SJ, Ilstrup DM, Garrity JA et al. The incidence of Graves'

- ophthalmopathy in Olmsted County, Minnesota. *Am J Ophthalmol* 1995; 120: 511-517.
7. Perros P, Crombie AL, Kendall-Taylor P. Natural history of thyroid associated ophthalmopathy. *Clin Endocrinol (Oxf)* 1995; 42: 45-50.
  8. Harold-Lee HB, Rodgers IR, Woog JJ. Evaluation and management of Graves' orbitopathy. *Otolaryngol Clin North Am* 2006; 39: 923-942.
  9. Wal van der KGH, Visscher de JGAM, Boukes RJ, Smeding B. Surgical treatment of proptosis bulbi by three-wall orbital decompression. *J Oral Maxillofac Surg* 1995; 53: 140-142.
  10. Roncevic R. Correction of exophthalmos and eyelid deformities in patients with severe thyroid ophthalmopathy. *J Craniofacial Surg* 2008; 19(3): 628-636.
  11. Dollinger J. Die druckentlastung der augenhohle durch entfernyng der ausseren orbitawand bei hochgradigem exophthalmus (morbus basedowi) und konsekutiver horn-hauterkrankung. *Dtsch Med Wochenschr* 1911; 37: 1888-1890.
  12. Hirsh VO, Urbaneck J. Behandblung eines exzessiven exo-pophthalmus (Basedow) durch entfernung von orbitalfelt von der kieferhole aus. *Monatsschr Ohrheilkd Laryngorhinol* 1930; 64: 212-213.
  13. Naffziger HC. Progressive exophthalmos following thyroidec-tomy: its pathology and treatment. *Ann Surg* 1931; 94: 582-586.
  14. Walsh TE, Ogura JH. Transantral orbital decompression for malignant exophthalmos. *Laryngoscope* 1957; 64: 544-568.
  15. Tessier P. Les exophthalmies. Expansion chirurgicale de l'orbite. *Ann Chir Plast* 1969; 14: 207-214.
  16. Wolfe SA. Modified three-wall orbital expansion to correct persistent exophthalmos or exorbitism. *Plast Reconstr Surg* 1979; 64: 448-455.
  17. Anderson RL, Linberg JV. Transantral approach to decompression in Graves' disease. *Ophthalmology* 1981; 99: 120-124.
  18. Kennerdell JS, Maroon JC. An orbital decompression for severe dysthyroid exophthalmos. *Ophthalmology* 1982; 89: 467-472.
  19. Breinbauer KH, Contreras RJM, Namoncura PC. Técnica de Caldwell-Luc en los últimos 16 años: revisión de sus indicaciones. *Rev Otorrinolaringol Cir Cabeza Cuello* 2008; 68: 247-254.
  20. Bartalena L, Marcocci I, Bogazzi F et al. Orbital decompression in severe Graves' ophthalmopathy. *J Neurosurg Sci* 1989; 33: 223-227.
  21. Roncevic R, Jackson IT. Surgical treatment of thyrotoxic exophthalmos. *Plast Reconstr Surg* 1989; 84: 754-760.
  22. Wal van der KGH, Visscher de JGAM, Boukes RJ, Smeding B. Surgical treatment of Graves' orbitopathy: a modified balanced technique. *Int J Oral Maxillofac Surg* 2001; 30: 254-8.

*Correspondencia:*

**Dr. Raúl Alfonso Vallarta Rodríguez**

Puente de Piedra Núm. 150,

Col. Toriello Guerra, T2, C 416.

Tel: 54247200, ext. 4327 y 4328

E-mail: vallartar@prodigy.net.mx

www.medigraphic.org.mx