

(Reporte de caso)

Osteotomía Dorsal correctora en la fractura mal consolidada del radio distal

DR. JULIÁN BLANCO SOTO
DR. GUSTAVO BESTARD PRIETO*Hospital Ortopédico Fructuoso Rodríguez*

RESUMEN

Las fracturas del extremo distal del radio a menudo cursan con un grupo de complicaciones importantes, dentro de estas, la consolidación viciosa constituye una de las más incapacitantes. Su tratamiento mediante las técnicas de rescate constituye un elemento fundamental para su recuperación. Se presenta el caso de un paciente masculino de 19 años de edad, procedencia urbana y antecedentes de salud, enfermero, atendido en el Hospital Ortopédico Fructuoso Rodríguez, que presentaba una consolidación viciosa del extremo distal del radio de la muñeca derecha como consecuencia de una fractura de Colles anterior. Refirió dolor moderado y marcada limitación sobre todo a la flexión de la muñeca afecta para realizar las actividades laborales. Se realizó cirugía consistente en osteotomía del extremo distal del radio de base dorsal con aporte de injerto óseo procedente de la cresta iliaca, con resultados satisfactorios.

Palabras clave: Radio distal, Osteotomía, Placa dorsal.

ABSTRACT

Fractures of the distal radius often present a group of major complications, within these, malunion is one of the most disabling. The treatment by rescue techniques are a fundamental element for their recovery. The case of a 19-year-old of urban origin, healthy men, nurse, treated at the Orthopedic Hospital Fructuoso Rodriguez, that presented a malunion of the right distal radius as a result of a previous Colles' fracture. The patient complained pain and limitation to flexion of the wrist affects at performing daily work activities. It has been made a surgery consisting of the osteotomy of the distal dorsal radius with bone grafting performed using Fernández technique with satisfactory results.

Keywords: distal radius, osteotomy, dorsal plate.

INTRODUCCIÓN

La fractura distal del radio fue descrita por Colles como una patología benigna que no causaba limitaciones funcionales, apenas estéticas¹. En la actualidad son varios los autores que han demostrado las posibles secuelas que pueden ocurrir cuando estas fracturas no se tratan correctamente. La consolidación en mala posición es la complicación más frecuente y presenta una prevalencia variable que oscila entre el 5 y el 70% de los casos^{2, 3}. Las fracturas del extremo distal del radio representan el 8-15% del total de las fracturas y, según estudios epidemiológicos, constituyen la sexta parte de todas las fracturas tratadas en los Departamentos de Emergencia de los EE.UU. y tres cuartas partes de las fracturas del antebrazo.²

Provocan numerosas complicaciones: el 97% de los pacientes presenta disminución permanente de la función articular de la muñeca y de la mano, según un análisis retrospectivo de 2132 casos.

Aproximadamente el 25% de las fracturas de la extremidad distal del radio tratadas de forma ortopédica

presentan un desplazamiento secundario que evolucionan a consolidaciones en mala posición. Con el desarrollo de los sistemas de fijación, esta tasa se ha reducido hasta el 10%, si bien el 80% de las osteotomías correctoras se realizan en fracturas que fueron tratadas inicialmente de forma conservadora³.

La consolidación en mala posición de fracturas de la extremidad distal del radio altera la función normal de las articulaciones radiocarpiana y radiocubital distal. El acortamiento y la pérdida de la báscula volar del radio distal originan disminución de la fuerza y la movilidad, deformidad y dolor. Una modificación de la inclinación radial superior a 20° en el plano sagital, 10° en el coronal, rotación mayor de 10° o un acortamiento superior a 4 mm suelen producir alteraciones sintomáticas, por lo que está indicado su corrección de forma quirúrgica^{4,5,6}.

El objetivo de la osteotomía es corregir la orientación de la muñeca permitiendo, por el realineamiento óseo, una distribución homogénea de las fuerzas y una cinemática normal de las articulaciones radiocarpiana, medio-carpiana y radiocubital^{7,8}.

PRESENTACIÓN DEL CASO

Paciente masculino de 19 años de edad con antecedentes de salud, atendido en el Servicio de Miembro Superior del Hospital Ortopédico Fructuoso Rodríguez, que presentaba una mala consolidación del extremo distal del radio de la muñeca derecha como consecuencia de una fractura de Colles de 2 años de evolución. Presentaba una deformidad en su cara dorsal, con signo de los radiales visible en la vista anteroposterior. Sin embargo, lo más importante del caso era el dolor moderado referido por el paciente, así como la limitación de la flexión y sobre todo a la extensión de la muñeca que le provocaba limitaciones para la realización de sus actividades laborales como enfermero.

Se indicaron radiografías, en las que se pudo observar la varianza radio-cubital, y la inclinación anómala de la fosa lunar del radio en sentido dorsal. (Figura 2).

Técnica quirúrgica

En este caso con deformidad dorsal del radio, se realizó una osteotomía de adición a través de un abordaje clásico entre el tercer y cuarto compartimentos dorsales de la muñeca. Se utilizó un injerto en cuña tricortical procedente de la cresta iliaca contralateral, según técnica de Fernández⁴. Para la fijación se utilizó una placa en T de 2.7 mm. (Figura 1).

Tras la cirugía se inmovilizó la muñeca con una férula antebraquial volar en posición neutra dejando libre las articulaciones metacarpofalángicas para su movilización inmediata.

Todos los procedimientos utilizados en el tratamiento fueron realizados tras la obtención de un consentimiento informado por parte del paciente. En el postoperatorio recibieron profilaxis antibiótica mediante cefazolina 1 g cada 8 horas, IV por 48 horas, según protocolo de la comisión de infecciones del centro.

Con el objetivo de disminuir la inflamación precoz, en el postoperatorio inmediato se administraron 250 mg de Hidrocortisona diluidos en 100 cc I. V. en dosis única y se mantuvo el miembro en elevación por 24-48 horas, tras el cual se dio alta hospitalaria, para seguimiento por consultas externas.

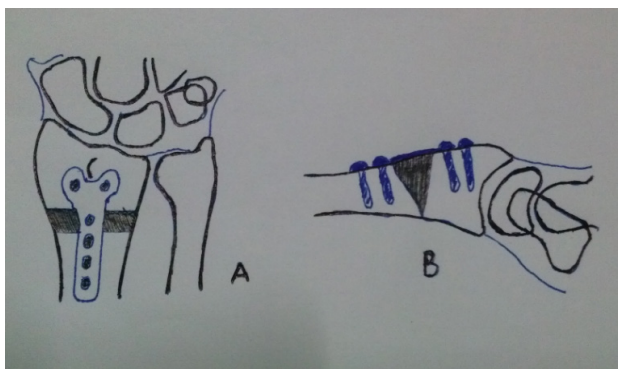


Figura 1. Técnica Quirúrgica de adición dorsal.

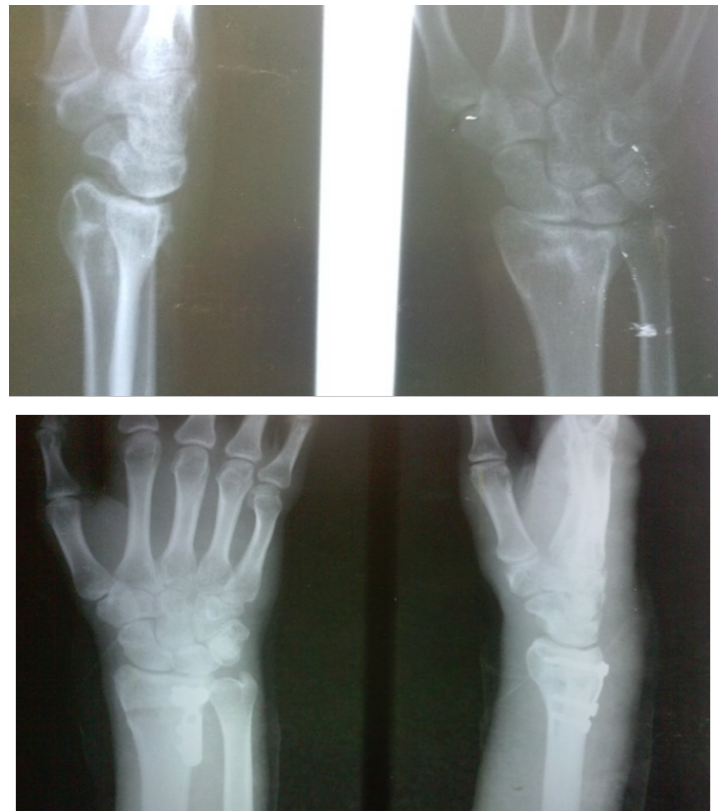

Figura 2. Imágenes radiográficas antes y después de la cirugía.

Tratamiento postoperatorio

A la semana se retira la inmovilización y se inicia la movilización activa y pasiva de la muñeca sin forzar su movimiento según tolerancia del paciente. A las 6 semanas se intensifican las medidas anti-edema y antiinflamatorias y se inicia la cinesiterapia activa y pasiva de forma gradual y progresiva, según protocolo de rehabilitación del centro, hasta el alta laboral, por un mínimo de 12 semanas.

A los tres meses, la mano había recuperado su aspecto normal y se constataba la consolidación de la osteotomía con incorporación total del injerto en el extremo distal del radio. (Figura 3).

Al finalizar su recuperación al sexto mes el paciente lograba una prono-supinación completa y los movimientos de flexo extensión de la muñeca se mostraban suficientes para la realización de las actividades de la vida diaria y laborales como enfermero, por otra parte, el dolor desapareció totalmente. Posteriormente se procedió al retiro de la placa, las cuales suelen ser retiradas después del sexto mes de haberse realizado la cirugía.



Figura 3. Resultado clínico a los 6 meses.

DISCUSIÓN

La deformidad del radio distal puede originar alteraciones de la biomecánica del carpo y de la articulación radiocarpiana. Cuando existe una angulación dorsal en el plano sagital superior a 20° , las superficies de contacto y los ejes de carga sufren una traslación dorsal, originando una subluxación dorsal de la primera fila del carpo que incrementa la carga por unidad de superficie a nivel de esta articulación del 50% en básculas dorsales de 20° y alcanza el 67% con deformidades dorsales de 45° . Así mismo se genera un cambio del centro de rotación de la muñeca que influye en la traslación normal de los tendones y se reduce su brazo de palanca, provocando una pérdida de fuerza del 50-60% con respecto a la muñeca contralateral^{7,8}.

La necesidad de corrección de la deformidad en fracturas de la extremidad distal del radio que presentan una consolidación en mala posición sintomática no es un concepto nuevo ni reciente. En el año 1932, Ghormley y Mroz describieron la corrección quirúrgica de una deformidad del radio y en 1946 Speed y Knight presentaron el tratamiento de la consolidación en mala posición del

radio distal mediante injerto de cresta iliaca y fijación interna. No obstante, la técnica de referencia en los últimos años es la descrita por Fernández en la década de los años ochenta^{9,10,11}.

La placa en T de 2,7 mm es una alternativa, pero en la actualidad, se tiende a bajar más el perfil utilizando la placa r (2,4 mm-2,7 mm) o dos placas de 2,4 o 2,0 mm (placas de bajo contacto o de reconstrucción) siguiendo los conceptos de Rikli y cols, sobre el patrón columnar del radio. El uso de estos implantes disminuye el conflicto mecánico entre la placa con los tendones extensores, lo que reduce el riesgo de atricción y ruptura. Con todo, deben sistemáticamente extraerse entre 4 y 6 meses posoperatorios. Debido al conocimiento que las fracturas inestables pueden desplazarse y al desarrollo de nuevos sistemas de fijación más fiables para el radio distal, se ha incrementado el tratamiento quirúrgico de las fracturas del radio distal, disminuyendo así la incidencia de consolidación en mala posición.^{12,13,14,15}

REFERENCIAS BIBLOGRÁFICAS

1. Colles A. On fracture of the carpal extremity of the radius. *Edinb Med Surg Journal* 1814; 10:1813- 15.
2. Cooney WP, Dobyns JH, Linscheid RL. Complications of Colles' fractures. *J Bone Joint Surg.* 1980;62A:613-19.
3. De Pedro JA, Blanco J, De Cabo A, García de Lucas F, Martín AP, Persson I, Ferreira J, Badia A. Resultados Resultados del tratamiento quirúrgico de las fracturas del radio distal. *Rev Ortop Traumatol.* 2004; 48:83-7.

4. Fernández DL. Correction of posttraumatic wrist deformity in adults by osteotomy, bone grafting and internal fixation. *J Bone Joint Surg.* 1982; 64A: 1164-78.
5. Jupiter, JB: Current concepts review: fractures of the distal end of the radius. *J Bone Jt Surg (Am)*, 1991; 73: 461-469.
6. Melone, CP Jr: Articular fractures of the distal radius. *Orthop Clin North Am*, 1984; 15: 217-236.
7. P. J. Delgado, R. Kaempf de Oliveira. Resultados de la osteotomía correctora en el tratamiento de la consolidación en mala posición del radio distal. *Rev. Iberoamericana. Cir. Mano* 2013; 41 (1): 14-25.
8. D`Elia, Martin. Amico Raul A, Maio Jose, Capomassi Miguel A, Consolidaciones viciosas del radio distal. *Rev. Asoc. Arg. Ortop. y Traumatol.* 2001; Vol. 67, Nº 1, págs. 27-32.
9. Chung Kevin C. *Hand and Wrist Surgery.* 2008; pag 755-768.
10. Slutsky David J. *Operative Orthopedic of the upper extremity.* 2014; pag 371-379.
11. Azar Frederick M, Beaty James H, Canale S Terry. *Campbell`s Operative Orthopaedics.* 2015.
12. Haase SC, Chung KC. Management of malunion of the distal radius. *Hand Clin.* 2012; 28:207-216.
13. Slagel BE, Luenam S, Pichora DR. Management of posttraumatic malunion of fractures of the distal radius. *Hand Clin.* 2010; 26:71-84.
14. Buijze GA, Prommersberger KJ, Gonzalez del Pino J, Fernandez DL, Jupiter JB. Corrective osteotomy for combined intra and extra articular distal radius malunion. *J Hand Surg.* 2012; 37:2041-9.
15. Rothenfluh Esin, Schweizer Andreas, Nagy Ladislav. Opening Wedge Osteotomy for distal radius malunion: Dorsal or palmar aproach?. *J Wrist Surg* 2013;2.49-54.

Dirección para la correspondencia: Dr. Julián Blanco Soto
Correo electrónico: ortoblanco87@gmail.com