



Implantación transventricular de válvula biológica en posición pulmonar en pacientes con insuficiencia pulmonar

Transventricular of biological valve implantation in pulmonary position in patients with pulmonary insufficiency

Dra. Maria T. Consuegra Chuairey¹, Dr.C Alfredo M. Naranjo Ugalde², Dr. Stefano Marianeschi³, Dr.C Eugenio Seman-Housein Sosa², Dr. Alexander González Guillén², Dra. Eutivides Aguilera Sánchez¹

¹ Centro de Rehabilitación. Cardiocentro Pediátrico William Soler. La Habana. Cuba.

² Servicio Cirugía Cardiovascular. Cardiocentro Pediátrico William Soler. La Habana. Cuba.

³ Servicio de Cirugía Cardiovascular. Hospital Mayor Niguarda. Milán.

Resumen

La insuficiencia pulmonar está siempre presente en pacientes después de la reparación quirúrgica primaria de la Tetralogía de Fallot. La dilatación consecuente del ventrículo derecho y su disfunción aumentan la morbilidad y la mortalidad a largo plazo. La implantación de una válvula biológica por vía transventricular ofrece una posibilidad para tratar la insuficiencia pulmonar con menores riesgos y traumas relacionados con la cirugía y el bypass cardiopulmonar. El objetivo de nuestro trabajo es presentar a 2 pacientes operados de Tetralogía de Fallot, a los cuales se les implantó una valvular biológica pulmonar transventricular sin circulación extracorpórea por primera vez en el Cardiocentro "William Soler".

Palabras clave: tetralogía de Fallot, insuficiencia pulmonar, válvula biológica, circulación extracorpórea.

Abstract

Pulmonary regurgitation is a complication of surgical correction of Tetralogy of Fallot. Right ventricle dysfunction and dilation increase morbidity and mortality. The aim is to show the experience in two patients with the use of a new self-expanding stented valve without use of cardiopulmonary bypass at Cardiocentro Pediátrico William Soler.

Key words: tetralogy of Fallot, pulmonary regurgitation, biologic valve, cardiopulmonary bypass.

Correspondencia: Dr. Alfredo M. Naranjo Ugalde. Servicio Cirugía Cardiovascular. Cardiocentro Pediátrico William Soler. 100 y Perla. Altabana Boyeros. La Habana. Cuba. email: ccvasc@infomed.sld.cu



INTRODUCCIÓN

La insuficiencia pulmonar es la secuela más frecuente en pacientes operados de Tetralogía de Fallot. La sobrecarga diastólica progresiva del ventrículo derecho (VD), a la cual se le añade la insuficiencia de la válvula tricúspide contribuye a la dilatación del mismo. Esto provoca su disfunción, la aparición de síntomas relacionados con insuficiencia cardíaca derecha, la disminución de la tolerancia al ejercicio, aparición de arritmias ventriculares y mayor riesgo de muerte súbita. ⁽¹⁾

El reemplazo de la válvula pulmonar es necesario para evitar la progresión de los efectos deletéreos de la insuficiencia pulmonar. El tiempo óptimo para la sustitución valvular es difícil de establecer. Los criterios para la indicación son, la severidad de las insuficiencias pulmonar y tricuspídea, la prolongación del QRS $> 0,18$ mseg en el electrocardiograma basal, la presencia de cardiomegalia en el Rx de tórax, la disfunción del ventrículo derecho constatada en el ecocardiograma, la aparición de arritmias ventriculares, la detección por resonancia magnética del volumen diastólico final del ventrículo derecho mayor o igual a $170 \text{ ml} \times \text{m}^2$ y la presencia de síntomas. ^(2,3)

El tratamiento transventricular evita la utilización de la circulación extracorpórea y los riesgos asociados a su uso.

PRESENTACIÓN DE CASOS

Caso No.1: Paciente de 20 años de edad, al cual se le realizó corrección quirúrgica de la Tetralogía de Fallot con sección del anillo valvular pulmonar. Se constataron en el ecocardiograma: insuficiencia pulmonar grave e insuficiencia tricuspídea ligera, el tracto de salida de ventrículo derecho estaba dilatado (27 mm) y la función ventricular estuvo conservada. La amplitud del QRS fue mayor a 0,18 mseg en el electrocardiograma. Durante el esfuerzo físico el paciente presentó arritmia ventricular. Se detectó cardiomegalia grave en el telecardiograma.

Caso No.2: Paciente de 20 años que se le realizó reconstrucción quirúrgica de su cardiopatía sin sección del anillo pulmonar, solo con infundibulectomía y comisurotomía valvular pulmonar. La insuficiencia pulmonar fue grave asociada a insuficiencia tricuspídea de moderada a grave demostradas por ecocardiograma. Se demostró además un tracto de

salida de ventrículo derecho dilatado (22 mm), con disfunción sistólica del ventrículo derecho. El QRS en el electrocardiograma tenía una anchura $> 0,18$ mseg. La presencia de cardiomegalia moderada estuvo presente en el telecardiograma, así como la arritmia ventricular durante el ejercicio.

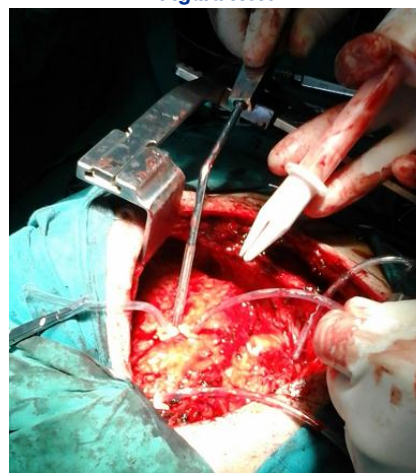
DESCRIPCIÓN DEL PROSEDIMIENTO

La válvula biológica pulmonar para implantación por vía transventricular consiste en una válvula pulmonar porcina montada en un stent autoexpandible (Biointegral Surgical. Biopulmonic NRTM). ⁽⁴⁾ Esta válvula está cubierta con pericardio porcino tratado con técnica *No-React*, que consiste en un proceso de detoxificación de tejidos tratados con glutaraldehído, lo que aumenta la resistencia a la calcificación y a la degeneración del tejido biológico y los años de funcionamiento. Estas válvulas están disponibles en tamaños entre 17 a 29 mm.

Su implantación se realiza a través de una reestenotomía media. Una vez disecados el tracto de salida de ventrículo derecho y el tronco de la arteria pulmonar hasta su bifurcación, se colocan puntos de fijación en el extremo distal del TSVD. A través de bolsas de señora en el tracto de salida del ventrículo derecho, se realiza una incisión en el musculo cardiaco a través de la cual se introduce el introductor de la válvula seleccionada según el diámetro del tronco de arteria pulmonar (**Figuras 1, 2**). Con fijación manual externa en la bifurcación de las ramas pulmonares se libera la válvula y se fija con puntos en su extremo distal a la pared del vaso pulmonar.

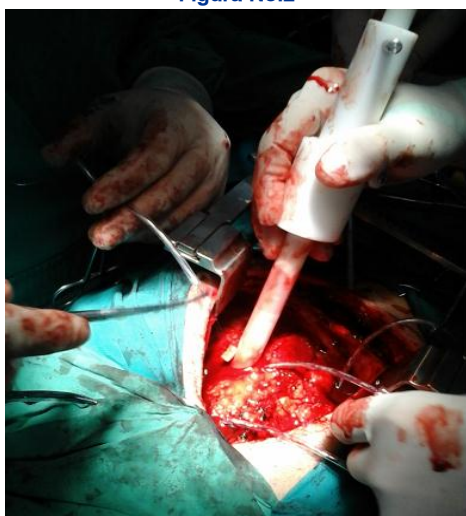El funcionamiento de la bioprótesis se comprueba con ecocardiografía transesofágica transoperatoria.

Figura No.1



Leyenda: Sitio de inserción del introductor de la válvula autoexpandible.

Figura No.2

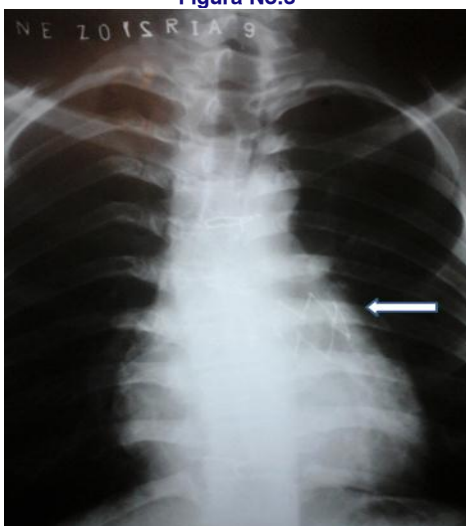

Leyenda: Liberación de la válvula biológica en posición pulmonar.

RESULTADOS

Las implantaciones valvulares fueron exitosas. Ambos pacientes mantuvieron estabilidad hemodinámica durante el proceder. Con el ecocardiograma transesofágico se confirmó la adecuada posición y el funcionamiento de la válvula. No se comprobaron gradientes transprotésicos patológicos ni insuficiencias. Tampoco hubo complicaciones postoperatorias y los pacientes fueron egresados a los 7 días de operados. **(Figura 3)**

Figura No.3



Leyenda: Imagen radiológica de sostén metálico autoexpandible en posición pulmonar.

COMENTARIO

La liberación del tracto de salida del ventrículo derecho durante la reparación quirúrgica de la Tetra-

logía de Fallot trae como consecuencia una insuficiencia pulmonar. La sección del anillo pulmonar e implantación de un parche transanular pulmonar favorecen este trastorno. La consecuente sobrecarga diastólica, a la cual contribuye la insuficiencia tricuspídea provoca una dilatación progresiva del ventrículo derecho. Como consecuencia se produce un retraso en la conducción eléctrica intraventricular que se expresa en la prolongación de la duración del QRS en el electrocardiograma, que cuando alcanza valores mayores a 180 mseg, constituye un factor de riesgo para la muerte súbita o la arritmia ventricular grave. ⁽²⁾ La fracción de eyección del VD se deteriora con el tiempo. Aparecen síntomas y disminución de la capacidad funcional durante el ejercicio. Sin intervención terapéutica se adicionará la disfunción del ventrículo izquierdo inducida por la deficiente interrelación mecánico-eléctrica entre ambas cámaras ventriculares, pudiera agravarse si existe una insuficiencia aortica concomitante.

El reemplazo de la válvula pulmonar se hace necesario para mejorar o estabilizar estas alteraciones hemodinámicas. El tratamiento quirúrgico convencional de este problema es realizar el reemplazo de la válvula pulmonar utilizando circulación extracorpórea (CEC). ⁽⁵⁾

Este método está relacionado con tiempos quirúrgicos prolongados, así como con la aparición de los efectos adversos. Además, teniendo en cuenta la evolución probable de las prótesis tradicionales hacia la disfunción, los pacientes requerirán en ocasiones de reoperaciones cada vez más complejas. ⁽⁶⁾

Por este motivo la implantación de la válvula pulmonar es ventajosa ya que se reducen los riesgos del uso de la CEC y de la degeneración del tejido biológico. En los años recientes se desarrolló la



colocación de válvulas pulmonares percutáneas. Sin embargo, con esta técnica no se disponen de válvulas de tamaños mayores de 26 mm y no permite corregir la dilatación del tronco de la arteria pulmonar asociada a la insuficiencia pulmonar.^(7,8)

Existe experiencia en el uso de una nueva válvula biológica pulmonar montada en un *stent* auto expandible, disponible hasta diámetros de 31 mm, diseñada para su colocación sin la utilización de circulación extracorpórea.⁽⁹⁻¹²⁾ Este método requiere de una movilización menor del corazón y de los grandes vasos. También reduce el tiempo quirúrgico, los riesgos asociados con una disección extensa como son los sangramientos y daños al propio corazón, a los vasos sanguíneos mayores y las estructuras adyacentes. Con esta técnica disminuyen la utilización de transfusiones, tiempo de ventilación mecánica, estadías en terapia intensiva y hospitalarias.⁽¹¹⁾

8. Boudjemline Y, Schievano S, Bonnet C, Coats L, Agnoletti G, Khambadkone S, Bonnet D, Deanfield J, Sidi D, Bonhoeffer P. Off-pump replacement of the pulmonary valve in large right ventricular outflow tracts: a hybrid approach. *J Thorac Cardiovasc Surg* 2005;129:831—7
9. Berdat PA, Carrel T. Off-pump pulmonary valve replacement with the new Shelhigh Injectable Stented Pulmonic Valve. *J Thorac Cardiovasc Surg*. 2006; 131:1192-3
10. Berdat P, Carrel T, Switherland B. Off-pump pulmonary valve replacement with new Shelhigh Injectable Stented Pulmonic Valve. *JThoracCardiovasc Surg*. May, 2006 1192-1193
11. Qiang C; Turner M; Caputo M ; Stoica S; Marianeschi S and Parry A. Pulmonary valve implantation using self-expanding tissue valve without cardiopulmonary bypass reduces operation time and blood product use. *J Thorac Cardiovasc Surg*. 2013 ;145(4):1040-5
12. Marianeschi SM, Santoro F, Ribera E, Cantena E, Vignati G, Ghiselli S, et al. Pulmonary valve implantation with the new Shelhigh Injectable Stented pulmonic valve. *Ann Thorac Surg*. 2008; 86: 1466-71

Recibido: 13-02-2015
Aceptado: 20-02-2015



REFERENCIAS BIBLIOGRÁFICAS

1. Gatzoulis MA, Balaji S, Wilber SA, Siu SC, Hokanson JS, Poili C, et al. Risk factors for arrhythmia and sudden death late after repair of tetralogy of Fallot: a multicenter study. *Lancet*. 2000 Sept 16; 356 (9234): 975-81
2. Oosterhof T; Straten A; Vliegen H; Meijboom F; van Dijk P; Spijkerboer A. Preoperative Thresholds for Pulmonary Valve Replacement in Patients with Corrected Tetralogy of Fallot Using Cardiovascular Magnetic Resonance; *Circulation*. 2007; 116: 545-551 *Pediatric Cardiology*
3. Knauth AL, Gauvreau K, Powell AJ, Landzberg MJ, Walsh EP, Lock J, del Nido P and Geva T. Ventricular size and function assessed by cardiac MRI predict major adverse clinical outcomes late after Tetralogy of Fallot repair Heart, February 1, 2008; 94(2): 211 - 216.
4. Schreiber C; Horer J; Vogt M; Frabz S. A new treatment option for pulmonary valvar insufficiency: first experiences with implantation of a self-expanding stented valve without use of cardiopulmonary bypass. *European Journal of Cardiothoracic Surgery* , 2007;31: 26—30
5. Park C; Lee C; Lee Y; Kim G, Kim J and Kim Y. Pulmonary valve repair late after right ventricular outflow tract reconstruction in children and adolescents. *Interact CardioVascThoracSurg*, June 1, 2010; 10(6): 906 – 909
6. Bonhoeffer P, Boudjemline Y, Saliba Z et al. Percutaneous replacement of pulmonary valve in a right-ventricle to pulmonary-artery prosthetic conduit with valve dysfunction. *Lancet*. 2000; 356: 1403-5
7. Khambadkone S, Coats L, Taylor A, Boudjemline Y, Derrick G, Tsang V, Cooper J, Muthurangu V, Hegde SR, Razavi RS, Pellerin D, Deanfield J, Bonhoeffer P. Percutaneous pulmonary valve implantation in humans: results in 59 consecutive patients. *Circulation* 2005;112:1189—97