

## **Trombosis del sector ilio-cava: trombosis puerperal y trombosis en agenesia de la cava inferior**

### **Thrombosis of the ileo-caval sector: puerperal thrombosis and agenesia thrombosis of the inferior vena cava**

**Jorge García Egea,<sup>I</sup> Isabel Lara Guerrero,<sup>II</sup> José Miguel Fustero Aznar,<sup>II</sup> Vicente Hermoso Cuenca,<sup>II</sup> Abel Vélez Lomana<sup>II</sup>**

<sup>I</sup>Servicio de Cirugía General y Digestiva. Hospital San Jorge. Huesca, España.

<sup>II</sup>Sección de Angiología y Cirugía Vasculard. Hospital San Jorge. Huesca, España.

---

#### **RESUMEN**

La trombosis de la vena cava inferior supone alrededor del 15 % del total de los casos de trombosis venosa profunda. Se presenta un caso de una puérpera primigesta con parto por cesárea que presentó una trombosis con inicio en la vena ovárica derecha y extensión hasta la cava inferior. Fue tratada con heparina de bajo peso molecular en dosis anticoagulantes, reposo con extremidades elevadas y elastocompresión. Tras la evolución satisfactoria del proceso, con lisis parcial del trombo, se comenzó anticoagulación oral con acenocumarol durante 6 meses. El segundo paciente, un varón de 73 años, con antecedentes de hidatidosis hepática intervenida, presentó una trombosis de la cava inferior infrarrenal y agenesia del segmento retrohepático de la cava inferior. El enfermo sigue con tratamiento anticoagulante con acenocumarol, elastocompresión y cuidados higiénicos. Como secuela presentó un síndrome posflebítico con episodios de úlceras flebotásicas y reagudizaciones del edema, que han obligado a su hospitalización en dos ocasiones.

**Palabras clave:** Agenesia de cava, distocia, trombosis puerperal, trombosis de vena cava inferior, trombosis de vena ovárica, trombosis venosa profunda.

---

## ABSTRACT

The thrombosis of the inferior vena cava account for around the 15% of the cases of deep venous thrombosis. This is the case of a puerperal primigravida with a cesarean section labor presenting with a thrombosis initially in the right ovarian vein and then extension to the inferior vena cava. Treatment included low molecular weight heparin in anticoagulant doses; rest with elevation of the extremities and elastic bandage. After a satisfactory process evolution with partial lysis of the thrombus, the oral anticoagulation with Acenocumarol for 6 months was started. The second patient, a man aged 73 with backgrounds of an operated hepatic hydatidosis, had a thrombosis of the infrarenal inferior vena cava and agenesis of retrohepatic segment of the inferior vena cava. The patient remains with anticoagulant treatment including Acenocumarol, elastic bandage and hygienic care. As sequela he had a postphlebitic syndrome and reworsening of the edema leading to its admission in two occasions.

**Key words:** Caval agenesis, dystocia, puerperal thrombosis, inferior vena cava thrombosis, ovarian vein thrombosis, deep venous thrombosis.

---

## INTRODUCCIÓN

La trombosis de la vena cava inferior supone entre el 4 y el 15 % del total de trombosis venosas profundas. Entre las causas que pueden desencadenar este proceso se pueden citar la compresión externa de la vena cava por tumores y abscesos, traumatismos y hematomas retroperitoneales, trombofilias, iatrogenia ocasionada por procedimientos invasivos, fibrosis retroperitoneal, agenesis de cava inferior y afecciones asociadas al embarazo y al parto.<sup>1</sup>

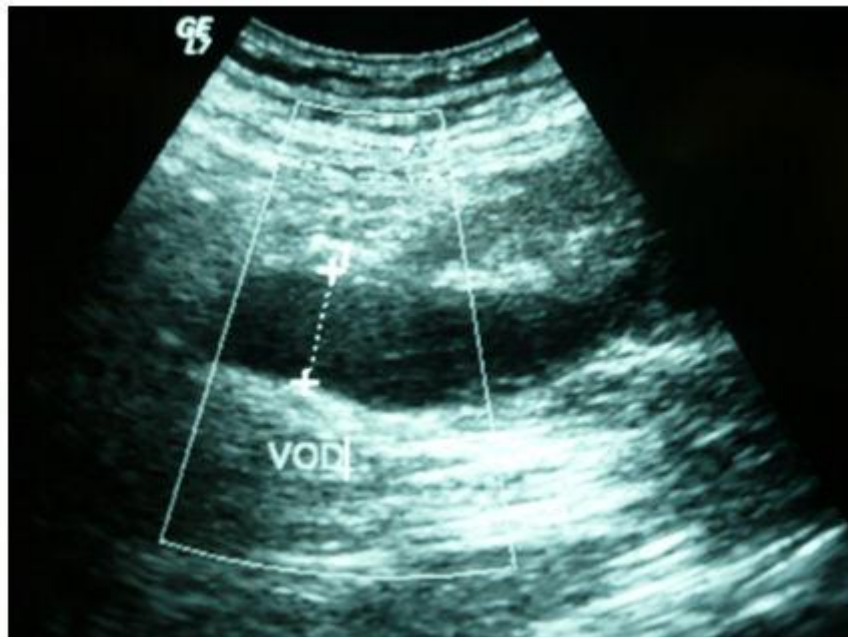## PRESENTACIÓN DE LOS CASOS

### Caso 1: Trombosis puerperal

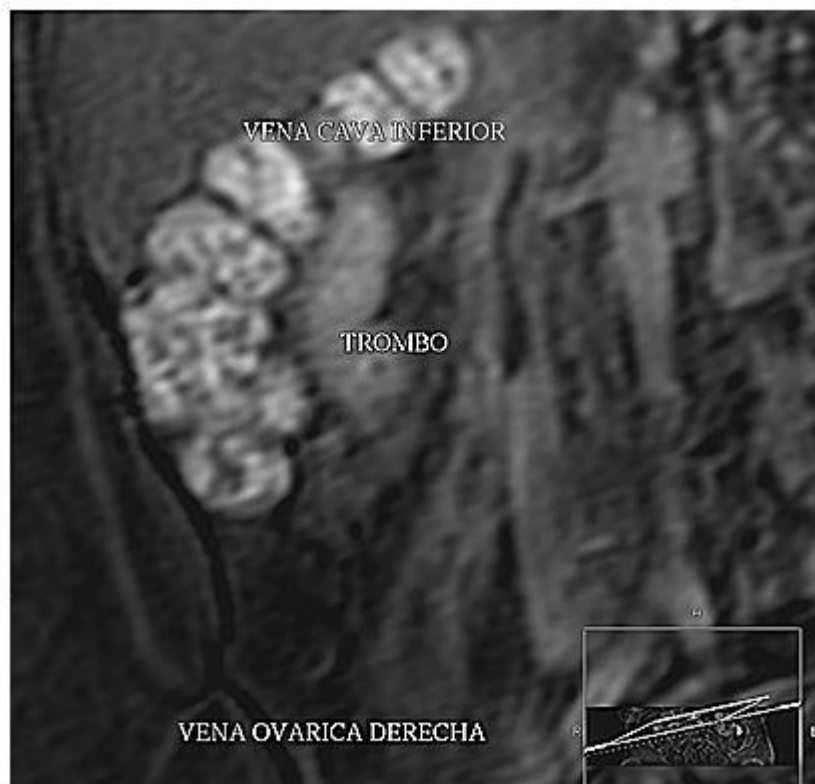Se trata de una paciente primigesta, con serología negativa a estreptococo, cuyo parto tiene lugar en la semana 43 mediante cesárea, por rotura previa de bolsa, del que nació un varón sano.

En el segundo día tras el parto, comienza con un cuadro de febrícula y exudado por la herida quirúrgica, del que se tomó muestra para estudio bacteriológico (que resultó positivo para el crecimiento de *Enterococcus faecalis*). La persistencia de la fiebre hizo necesario un estudio ecográfico abdominopélvico, en el que no se detectaron anexitis ni signos de apendicitis, pero que mostró imágenes compatibles con trombosis de la vena ovárica derecha (figura 1). Ante los hallazgos, somos requeridos por parte del Servicio de Ginecología y Obstetricia. Se completa el estudio de la paciente con una solicitud de marcadores tumorales (que ofrecieron valores dentro de la normalidad) y estudio venoso con ecografía Doppler y fleborresonancia. Las pruebas de imagen arrojaron datos de trombosis de la vena

ovárica y de sector ilio-cava, con un trombo distal en cúpula que se situaba cerca de las venas renales, pero sin afectarlas (figura 2).

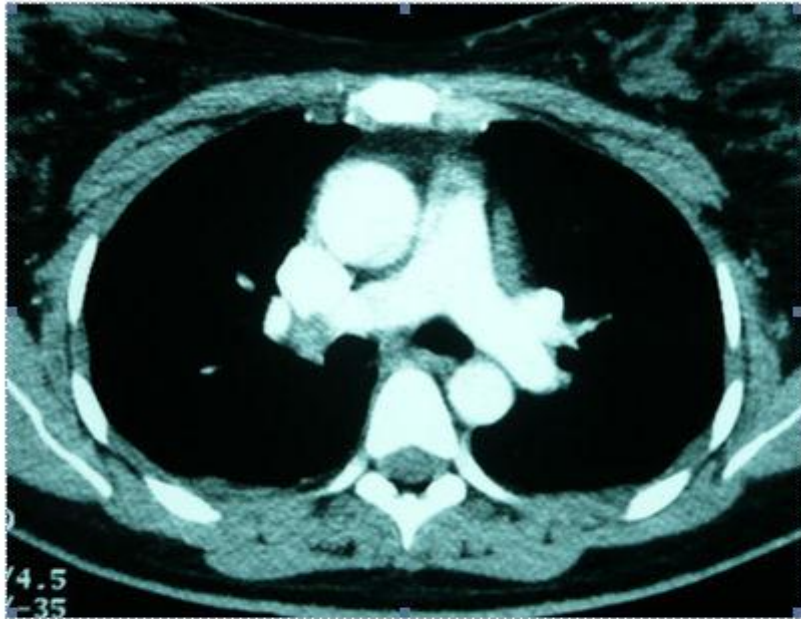


**Figura 1.** Ecografía abdominal. Trombosis de la vena ovárica derecha.



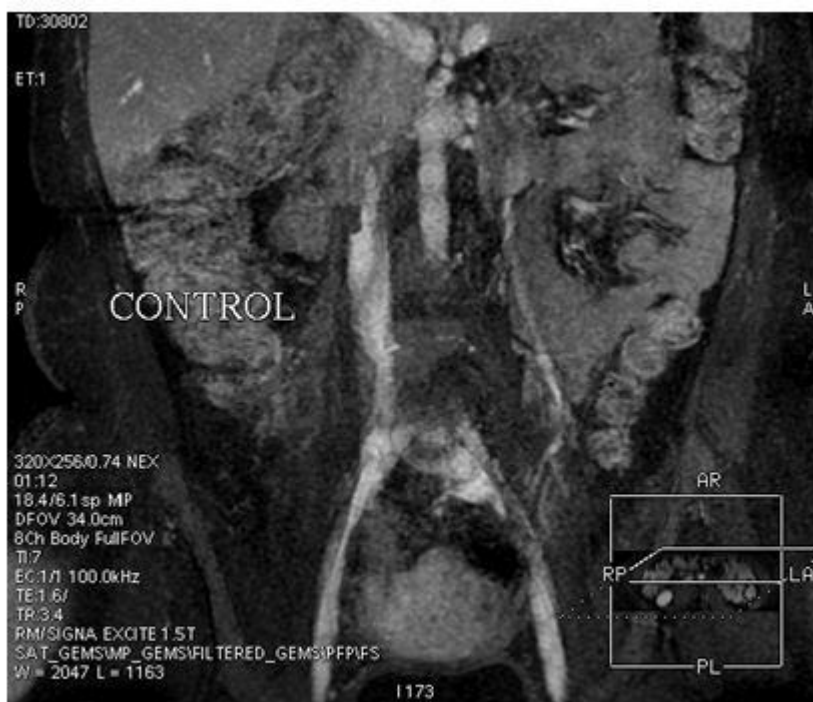**Figura 2.** Fleborresonancia magnética. Trombosis desde la vena ovárica hasta la cava inferior infrarrenal.

Ante los hallazgos iconográficos, se decidió realizar una tomografía computarizada de tórax, en donde se detectaron defectos de repleción compatibles con pequeños tromboembolismos pulmonares (figura 3). En ningún momento existió clínica respiratoria que hiciese sospechar la presencia de tromboembolismo. Se planteó la posibilidad de colocar un filtro temporal de vena cava, por lo que se remitió para valoración al centro de referencia para radiología intervencionista de nuestro sector, pero se desechó esta posibilidad por lo exiguo del espacio libre entre el trombo y las venas renales.



**Figura 3.** Tomografía axial computarizada torácica donde se observan signos de pequeños tromboembolismos pulmonares.

Se realizó un tratamiento con heparina de bajo peso molecular en dosis anticoagulantes, elastocompresión y reposo con movilización progresiva. A las dos semanas, se repitió la fleborresonancia y se apreció una evolución satisfactoria, con inicio de la lisis del trombo (figura 4).



**Figura 4.** Fleborresonancia de control. Resolución parcial de la trombosis a las dos semanas del estudio inicial.

La paciente ha permanecido durante 6 meses con acenocumarol y, en estos momentos se encuentra asintomática y pendiente de un estudio de hipercoagulabilidad por parte de hematología.

## **Caso 2: Trombosis en paciente con agenesia de la vena cava inferior**

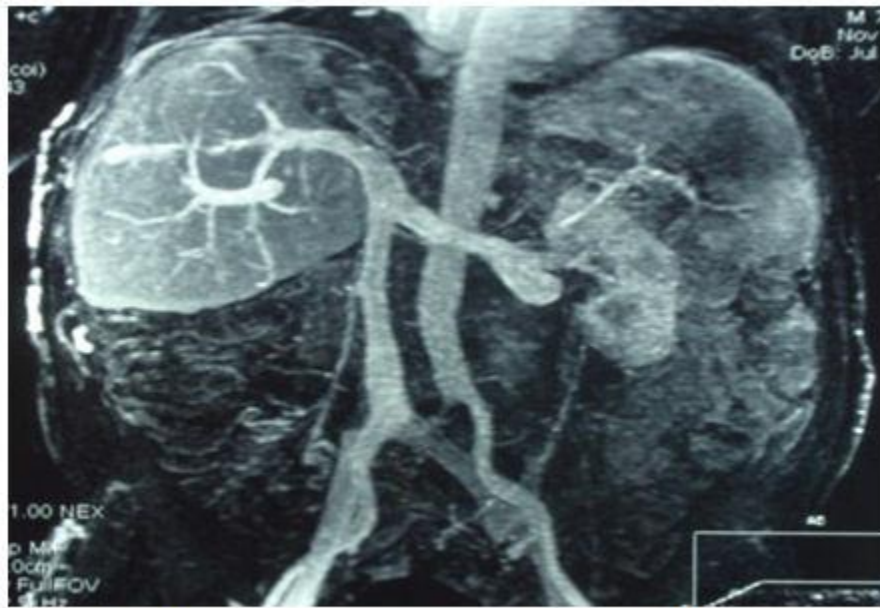El paciente es un varón de 73 años, sin alergias conocidas y con antecedentes de artrosis, brucelosis, adenoma prostático, anemia de proceso crónico, herniorrafia inguinal izquierda e hidatidosis hepática en el lóbulo hepático derecho, fistulizada hacia la vía biliar principal (tratada con esfinterotomía endoscópica en el 2003) y a la piel (resuelta con drenaje percutáneo en el 2004).

Durante uno de sus ingresos en el Servicio de Aparato Digestivo (ocasionado por una crisis anafiláctica secundaria a la hidatidosis), somos requeridos para valorar al paciente. A la exploración, se apreciaba un edema rizomélico de ambas extremidades inferiores con extensión al pene y al escroto, y un cuadro de celulitis y linfangitis reticular sin repercusión sobre el estado general.

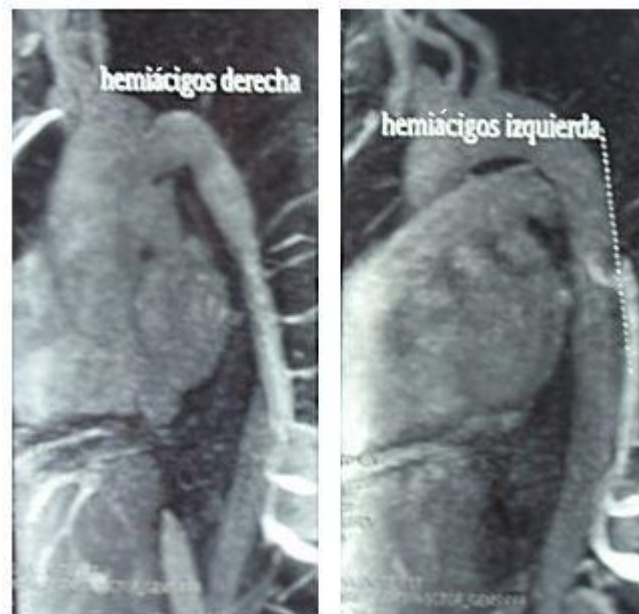Ante la sospecha de un cuadro de compresión extrínseca o trombosis de la cava inferior, se pusieron en marcha una serie de estudios de imagen. En la tomografía computarizada de abdomen se visualizó la hidatidosis hepática calcificada. Mediante una ecografía Doppler abdominal se apreciaron signos de trombosis de la cava inferior, ausencia de imagen en el sector retrohepático de la cava y alteraciones en el flujo de las venas suprahepáticas.

Se completó la evaluación del caso con una fleborresonancia abdominal y torácica. En ningún momento se obtuvieron imágenes del sector retrohepático de la vena y se verificó la permeabilidad del sistema porta y el drenaje de las venas renales al

sistema ácigos (figura 5). Tanto el sistema ácigos-hemiácigos, como las venas paraespinales y epigástricas, presentaban un desarrollo vicariante (figura 6).



**Figura 5.** Fleborresonancia con permeabilidad del sistema porta y drenaje de las venas renales al sistema ácigos.



**Figura 6.** Desarrollo del sistema ácigos.

De esta manera, se llegó al diagnóstico de trombosis de vena cava inferior infrarrenal y agenesia del sector retrohepático. Se inició tratamiento anticoagulante (de inicio, con heparina de bajo peso molecular, para proseguir con acenocumarol), medidas higiénico-posturales y antibioterapia frente a la celulitis (ciprofloxacino 500 mg/12 h durante 2 semanas).

El paciente permanece con anticoagulación oral, medias de elastocompresión y cuidados higiénicos. Ha precisado dos ingresos por descompensación del síndrome posflebítico, con aumento del edema y aparición de úlceras flebostásicas.

## DISCUSIÓN

### Caso 1

La trombosis de la vena ovárica con extensión a la cava inferior es una complicación poco frecuente del puerperio. Su incidencia es de 1 por 596 a 2 019 partos y afecta, sobre todo, a la vena ovárica derecha.<sup>2</sup> El diagnóstico diferencial se debe hacer con la apendicitis, la pielonefritis aguda, el absceso tubo-ovárico, la torsión anexial, el hematoma del ligamento ancho y los tumores ováricos.

El estudio con técnicas de imagen (ecografía, tomografía y resonancia magnética) permite su detección sin recurrir a laparotomías diagnósticas e iniciar el tratamiento anticoagulante.<sup>3</sup>

Debemos recordar que algunos de los cambios que sufre el organismo durante el embarazo son predisponentes al desarrollo de una trombosis venosa. Entre otros, destacaremos el aumento de la estasis de los vasos pélvicos producido por el útero grávido, la actividad trombotrófica de la placenta y el líquido amniótico, y el aumento en la producción de factores hepáticos de la coagulación. Además, el desarrollo de un parto distócico (cesárea, uso de fórceps, infecciones puerperales) predispone a padecer cuadros trombóticos en el puerperio.

También es importante recordar que el tromboembolismo pulmonar es la segunda causa de muerte materna en el posparto con nacido vivo,<sup>4</sup> por lo que se debe tener un diagnóstico de sospecha precoz de trombosis de vena ovárica ante la presencia de fiebre y dolor en fosa iliaca tras el parto.

En estas pacientes, además de establecer el correspondiente tratamiento anticoagulante y de descartar afecciones concomitantes mediante las pruebas de imagen, es necesario practicar un estudio de trombofilia que pueda detectar alteraciones del sistema de la coagulación que predispongan a sufrir cuadros de trombosis. La identificación de estas coagulopatías y su correspondiente tratamiento son de importancia capital para la prevención de nuevos episodios y para establecer un consejo médico de cara a evitar o no nuevos embarazos.<sup>5</sup>

### Caso 2

La agenesia de la vena cava inferior es un fenómeno poco frecuente. Afecta en la mayoría de los casos al sector retrohepático y al suprarrenal, y es muy rara en el sector infrarrenal. Se detecta en el 5 % de los pacientes menores de 30 años con trombosis venosa profunda de extremidades inferiores.<sup>1</sup>

Diferentes series detectan esta anomalía en el 0,6 % de los enfermos en estudio por cardiopatía congénita, asociada a otras alteraciones congénitas (asplenia/polisplenia, *situs inversus*, etc.).<sup>6</sup> En la bibliografía científica, es posible encontrar trabajos que animan a investigar su existencia en los enfermos jóvenes con diagnóstico de trombosis venosa profunda, una vez se hayan eliminado otras posibles causas de la trombosis, como neoplasias o trombofilias.<sup>7</sup>

El caso que aportamos llama la atención por lo tardío en el inicio de sus manifestaciones clínicas. Ello es atribuible a la presencia de una hidatidosis activa, con una evolución desfavorable. En ausencia de la parasitosis, es muy probable que la agenesia hubiese pasado inadvertida, salvo que una trombosis secundaria a otro proceso hubiera actuado como factor revelador del cuadro malformativo.

La influencia de la hidatidosis también se deja sentir en las descompensaciones del cuadro postrombótico, en las cuales hemos apreciado un componente linfático muy considerable, relacionado sin duda con las fases de actividad del parásito.

Hemos decidido mantener la anticoagulación de manera indefinida debido al elevado riesgo de nuevas trombosis, al sumarse la agenesia, la trombosis previa y el efecto compresivo del quiste hepático.

## REFERENCIAS BIBLIOGRÁFICAS

1. Fernández LG. Trombosis de la vena cava inferior. [monografía en Internet] Disponible en: <http://emedicine.medscape.com/article/191103-overview> Fecha última consulta: 29 de diciembre de 2008.
2. Donoso E, Pobrete J, Vargas M. Trombosis de la vena ovárica derecha postparto vaginal. Rev Chil Obstet Ginecol 2002;67(4):314-7.
3. Twickler DM, Setiawan AT, Evans RS, Erdman WA, Stettler RW, Brown CE, *et al.* Imaging of puerperal septic thrombophlebitis: prospective comparison of MR imaging, CT and sonography. Am J Roentgenol 1997;169:1039-43.
4. Berg CJ, Atrash HK, Koonin LM, Tucker M. Pregnancy related mortality in the United States, 1987-1990. Obstet Gynecol 1996;88:161-7.
5. Brill-Edwards P, Ginsberg JS, Gent M, Hirsh J, Burrows R, Kearon C, Couture G. Safety of withholding heparin in pregnant women with a history of venous thromboembolism. N Engl J Med 2000;343:1439-44.
6. Anderson RC, Adams P, Burke B. Anomalous inferior vena cava with azygos continuation (infrahepatic interruption of the inferior vena cava). J Pediatr. 1961;59:370-83.
7. Morant F, Angusto A, Vélez A, López A, Revilla JM Azcona JM. Agenesia de vena cava inferior infrarrenal. Caso clínico. Angiología. 1997;6:265-8.

Recibido: 8 de mayo de 2010.  
Aprobado: 26 de agosto de 2010.



*Abel Vélez Lomana*. Avenida Goya, 21. 6º derecha. 50006-Zaragoza, España.  
Correo electrónico: [delahorra@inves.es](mailto:delahorra@inves.es)