

Tumores del estroma gastrointestinal en un Hospital de México

Gastrointestinal stroma tumor in a hospital of Mexico

Salvador Moreno Galeana^{1*} <https://orcid.org/0000-00002-3810-1531>

Adrián Regalado Aquino¹ <https://orcid.org/0000-00002-5116-5185>

Juan Carlos Rivera Martínez¹ <https://orcid.org/0000-00002-5341-1730>

¹Hospital de Especialidades “Antonio Fraga Mouret” del Centro Médico Nacional la Raza. Ciudad de México, México.

*Autor para la correspondencia: dr.salvadormorenogaleana@gmail.com

RESUMEN

Introducción: Los tumores del estroma gastrointestinal son neoplasias de comportamiento benigno o maligno. Se originan de las células intersticiales de Cajal del tubo digestivo.

Objetivo: Describir dos formas distintas de presentación clínica de los tumores del estroma gastrointestinal.

Casos clínicos: El caso 1, paciente femenina de 65 años de edad que acudió por síntomas compresivos del tubo digestivo superior a causa de un gastrointestinal gástrico. El caso 2, paciente masculino de 56 años de edad que acudió por sangrado de tubo digestivo medio ocasionado por un gastrointestinal intestinal.

Conclusiones: Los tumores del estroma gastrointestinal tienen distinta presentación clínica. Su tratamiento es esencialmente quirúrgico y en algunos casos complementados con terapia molecular dirigida.

Palabras clave: GIST; CD 117; tumores del estroma gastrointestinal; cirugía; inhibidores de tirosina cinasa; tratamiento.

ABSTRACT

Introduction: Gastrointestinal stromal tumors are neoplasms of benign or malignant behavior. They originate from the interstitial cells of Cajal in the digestive tract.

Objective: The objective of this work is to describe two different forms of clinical presentation.

Case report: case 1: 65-year-old female patient who presented for compression symptoms of the upper digestive tract due to gastric GIST; case 2: 56-year-old male who presented with bleeding from the middle digestive tract caused by intestinal GIST.

Conclusions: GISTs have different clinical presentation. Its treatment is essentially surgical and in some cases supplemented with targeted molecular therapy.

Keywords: GIST; CD 117; gastrointestinal stromal tumors; surgery; tyrosine kinase inhibitors; treatment.

Recibido: 22/02/2021

Aceptado: 20/03/2021

Introducción

Los tumores del estroma gastrointestinal (*gastrointestinal stroma tumors*, GIST) son las neoplasias mesenquimatosas más frecuentes del tubo digestivo.⁽¹⁾ Otros tumores incluyen lipomas, fibromas, neuromas o angiomas. La incidencia de GIST oscila entre 10 a 15 casos por millón de habitantes.⁽¹⁾ El tumor afecta a ambos sexos por igual y la edad media de presentación es de los 60 a 70 años de edad.⁽¹⁾ El objetivo del artículo fue describir dos formas distintas de presentación clínica de los tumores del estroma gastrointestinal.

Presentación de casos

Caso 1

Paciente femenino de 65 años de edad que acudió a urgencias del Hospital de Especialidades del Centro Médico Nacional (CNN) la Raza por intolerancia a la vía oral. Tuvo antecedentes de osteoporosis, prediabetes y alergia a la penicilina; tres cesáreas y una colecistectomía abierta. Inició su padecimiento en junio de 2020 con evacuaciones diarreicas (sin moco, ni sangre), saciedad temprana y dolor abdominal relacionado con ingesta de alimentos. Se realizó tomografía axial computarizada (TAC) contrastada, en la fase arterial se observó un tumor isodenso con aporte vascular de las arterias gástricas, con pérdida de la interfase en mucosa del antro gástrico, crecimiento exofítico, con aparentes zonas de necrosis central (Fig. 1).

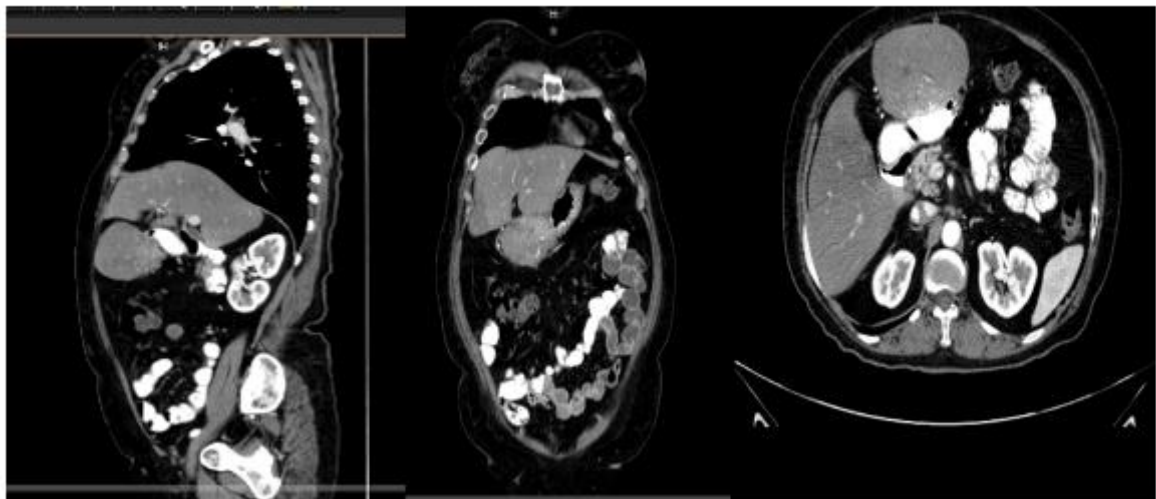


Fig. 1- Tumor GIST por TAC, corte sagital, coronal y axial. El tumor se encuentra subhepático proviene del antro gástrico.

Se realizó panendoscopia que reportó mucosa del cuerpo del estómago con hemorragia subepitelial; la mucosa de antro con parches blanquecinos y aterciopelados que involucraban todas las paredes del antro. A nivel de la curvatura menor, incisura y pared anterior se observó una lesión subepitelial de 5 x 5cm. Se completó la evacuación diagnóstica con ultrasonido endoscópico (USE) que reportó un tumor localizado en el cuerpo del estómago con extensión hacia la curvatura mayor, con tamaño de 68 x 79 mm, de forma uninodular, redondeada

y bien definida, Doppler positiva, sin evidencia de crecimiento ganglionar a distancia. Se realizó biopsia por aspiración con aguja fina (BAAF). El reporte de patología fue tumor del estroma gastrointestinal (GIST), tipo células fusiformes, expresión de DOG-2, CD117 y CD 34, índice de proliferación < 1 %. Se programó para laparotomía, porque por laparoscopia se pensó en un elevado riesgo de fragmentación del tumor (Fig. 2).

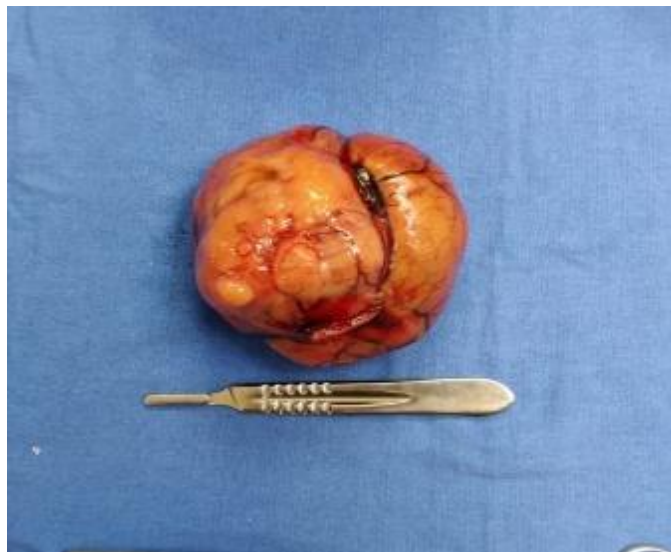

Fig. 2- Pieza quirúrgica. GIST gástrico.

Se reportaron los siguientes hallazgos:

- Tumor pediculado en región anterior de antro gástrico que se extiende hacia espacio subhepático.
- Tumor de 15 cm x 10 cm de color rosado y consistencia blanda.

La resección se hizo por medio de engrapadora GIA 75 y se reforzó el cierre con puntos de *Lembert* con prolene 2 ceros. La paciente en el postoperatorio no presentó eventualidades y se inició dieta a las 48 horas. Se clasificó a la paciente en riesgo alto por lo que se complementó el tratamiento con Imatinib 200 mg vo cada 12 horas. Se egresó a los 5 días del postoperatorio.

Caso 2

Paciente masculino de 56 años de edad sin antecedentes de enfermedades, alergias o cirugías, únicamente convivencia con animales de granja, acudió a urgencias del Hospital de Especialidades del Centro Médico Nacional La Raza por sangrado de tubo digestivo bajo. Inició su padecimiento con dolor abdominal difuso con predominio en epigastrio, intensidad moderada, acompañado de náuseas y vómitos de características gastrointestinales en 8 ocasiones, agregándose posteriormente evacuaciones hematoquecicas con rectorragia. Se realizó endoscopia que reportó esofagitis grado A de los Ángeles y pangastritis erosiva moderada. Debido a que no se encontró la causa del sangrado del tubo digestivo se hizo colonoscopia, sin embargo, en esta no se identificaron lesiones en recto o colon, pero informó que en los últimos 10 cm del íleon terminal había presencia de sangrado sin identificar la causa; por lo que se concluyó con diagnóstico de sangrado de tubo digestivo medio. Se realizó TAC contrastada de abdomen que reportó lesión sacular con márgenes lisos, bien definidos de contenido hiperdenso en fase contrastada con valores de atenuación de 83 UH, dimensiones de 32 x 37 x 30 mm en sus ejes en relación a divertículo de *Meckel*, (Fig. 3).

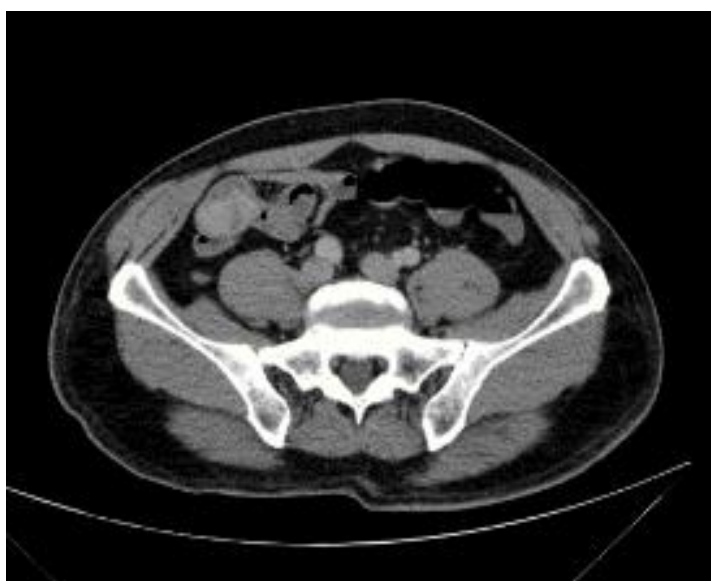

Fig. 3- TAC de abdomen axial con presencia de tumor en intestino delgado, inicialmente se pensó en un divertículo de Meckel, sin embargo, se encontró un tumor de intestino delgado.

A su ingreso a urgencias tenía descenso importante en la cifra de hemoglobina de aproximadamente 10 gramos en 3 días. Se transfundió y se realizó laparotomía exploradora con los siguientes hallazgos:

- Tumor en yeyuno de aproximadamente 5 cm x 4 cm x 4 cm, localizado a 4,9 cm del ciego y a 2,2 metros de asa fija.
- Tumor lobulado, de consistencia firme, con abundante vascularización que ocluía parcialmente la luz del intestino.

Se resecó con margen de 10 cm tanto proximal como distal y se realizó anastomosis intestinal laterolateral con engrapadora GIA. Se localizó un ganglio calcificado a 10 cm de la lesión en mesenterio, se resecó. Como hallazgo incidental se reportaron 3 gusanos en luz intestinal de 10 cm de largo y 2 mm de diámetro aproximadamente (*Ascaris lumbricoides*). El paciente fue valorado por infectología, debido a los hallazgos de ascariasis, y se le dio dosis única de albendazol. Se indicó ayuno por 5 días. Inicio dieta líquida, se progresó y se egresó sin eventualidades a los 7 días de postoperado. El porte histopatológico fue el siguiente:

- Tumor de estroma gastrointestinal de tipo células fusiformes.
- Expresión de DOG-1, CD117 y CD34, sitio de yeyuno.
- Tamaño del tumor: 3,2 cm de eje mayor (PT2).
- Focalidad: unifocal.
- Grado histológico: G1, bajo grado.
- Índice mitótico: 1 por 5 mm².
- Índice de proliferación: < 1 %.
- Necrosis: ausente.
- Márgenes de resección quirúrgica: libres de lesión.
- Ganglio linfático regionales: no identificados (resección marginal).
- Evaluación del riesgo de recurrencia: bajo riesgo (4,3 %).

Respecto al ganglio del mesenterio se concluyó como apéndice epiploico calcificado. Clasificación del estadio patológico (PTNM, AJCC 8°): PT2, PNX, PMX. Resultados de inmunohistoquímica: CD117: positivo, DOG-1: positivo, CD34: positivo, ki67: < 1 %.

Discusión

Etiología y localización

El origen de los GIST son las células intersticiales de Cajal que se encuentran en la capa muscular propia, entre los miocitos y fibras nerviosas, desde el esófago hasta el ano. Estas células actúan como marcapasos y reguladoras de la motilidad muscular del tracto gastrointestinal. Los GIST (> 95 %) son positivos para la tinción de proteínas CD117.⁽²⁾ Otra mutación que presentan estos tumores es en el gen del receptor alfa del factor de crecimiento derivado de plaquetas (PDGFRA), que codifica las tirosina quinasas receptoras de tipo III.⁽³⁾

Se localizan en: estómago (56 %), intestino delgado (32 %), el colon y recto (6 %) y el esófago (< 1 %).⁽⁴⁾ Aunque pueden afectar el epiplón, el mesenterio y el peritoneo. Las localizaciones más frecuentes de metástasis a distancia son el hígado y el peritoneo, encontrándose hasta en un 47 % en el momento del diagnóstico.⁽⁵⁾ En los casos clínicos anteriores las localizaciones fueron estómago e intestino delgado.

Cuadro clínico

Los GIST pueden tener un curso asintomático (15 - 30 %) y con frecuencia se descubren de manera incidental durante un estudio de imaginología o endoscopia (tumor subepitelial).⁽³⁾ Cuando los GIST son sintomáticos el cuadro clínico depende de la localización, el tamaño del tumor y la progresión de la enfermedad. En nuestro primer caso clínico fue la saciedad temprana, mientras que en el segundo fue sangrado de tubo digestivo. En la literatura se refieren a este último síntoma (sangrado gastrointestinal evidente u oculto) como la principal manifestación de la enfermedad que ocasiona incluso, choque que puede requerir una intervención quirúrgica urgente como en el segundo caso clínico. La presencia

de ascariasis en el segundo paciente hasta el momento solo es un hallazgo incidental, por el momento no hay asociación directa de ascariasis con GIST en la literatura ni con cualquier otro parásito. Sin embargo, quizá habría que realizar más estudios coproparasitológicos en los pacientes con GIST para ver si hay alguna relación (los ascariasis y otras helmintiasis pueden alterar la motilidad intestinal). Otras manifestaciones del GIST son la obstrucción y la perforación.⁽⁵⁾ Los GIST también puede manifestarse con síndromes paraneoplásicos: el hipotiroidismo de consumo y la hipoglucemia secundaria a la producción de factor de crecimiento similar a la insulina tipo 2 (IGF-II).^(6,7)

Los GIST pueden ser esporádicos o asociarse con síndromes como la neurofibromatosis tipo 1 (NF1), síndrome de la tríada de Carney y síndrome de *Carney Stratakis*.^(8,9)

Los GIST en los pacientes pediátricos se clasifican en dos grupos: con mutaciones (KIT o PDGFRA) o sin mutaciones (la más frecuente). Afecta más al sexo femenino; usualmente desarrollan GIST gástricos epiteloideos. En estos pacientes los GIST suelen invadir ganglios linfáticos.⁽¹⁰⁾

Durante el curso evolutivo del GIST puede haber otra neoplasia asociada principalmente gastrointestinal y urogenital, en su mayoría neoplasias malignas hasta en 89%.⁽¹¹⁾

Imaginología y endoscopia

La tomografía computarizada con contraste oral e intravenoso se debe solicitar si se sospecha de un tumor abdominal como causa de sangrado, obstrucción o perforación intestinal, este estudio permite caracterizar las lesiones intrabdominales. La resonancia magnética (RM) tiene un rendimiento diagnóstico comparable a la TC y la ventaja de no tener radiación ionizante, se podría indicar en pacientes alérgicos al contraste (yodo), niños y mujeres embarazadas.

Las características típicas de estos tumores en los estudios de imagen son: un tumor sólido de contorno delimitado que se realza con contraste intravenoso y su vasculatura proveniente de la pared de la víscera; tiene crecimiento exofítico, necrosis central con hemorragia o componentes degenerativos.⁽¹²⁾

La tomografía por emisión de positrones con fluorodesoxiglucosa (*18F-fluorodeoxy glucose - positron emission tomography*, FDG-PET) es un estudio que detecta tumores con alta actividad metabólica (glucólisis). Este estudio se usa como complementario a la TC. Ante duda de metástasis en el caso del GIST, la FDG-PET puede detectarlas con una sensibilidad de 86 % - 100 %.⁽¹³⁾ La FDG-PET puede detectar una respuesta temprana al tratamiento con Imatinib-Mesilato, por lo tanto, puede servir para seguimiento del tratamiento neoadyuvante y adyuvante.⁽¹⁴⁾

En el caso de la endoscopia, se observa un tumor submucoso con bordes lisos, con una superficie mucosa lisa y puede haber una ulcera central.⁽¹⁵⁾ Este hallazgo no es patognomónico porque puede ser otra etiología como un lipoma, leiomioma, fibroma o compresión extrínseca de otra estructura o tumor.⁽¹⁵⁾ Si hay ulcera deberá descartarse malignidad como adenocarcinoma o linfoma. El estudio se complementa con una ecografía endoscópica (USE), que también permite la obtención de biopsias de tumores intramurales (por aspiración por aguja fina, BAAF, o sección endoscópica submucosa o resección endoscópica con asa, aunque implicarían riesgo de perforación y hemorragia) y valorar la presencia de crecimientos ganglionares en la zona adyacente al tumor y biopsia de estos.⁽¹⁶⁾

Diagnóstico

La biopsia percutánea debe considerarse cuando no hay un diagnóstico certero y/o se planea terapia con ITK y la biopsia endoscópica no es factible. Se recomienda el uso de ITK posterior a la biopsia o bien posterior a la biopsia realizar cirugía con terapia adyuvante.⁽¹⁷⁾

El diagnóstico patológico de GIST debe incluir el tamaño del tumor, la localización, las características de los márgenes (libres o con neoplasia), inmunohistoquímica (CD117 y / o DOG1 o CD 34), la diferenciación celular, el índice mitótico por 50 campos de alta potencia (CAP) y análisis genético-molecular que permita detectar mutaciones.⁽¹⁸⁾ Morfológicamente, los GIST se subdividen en células fusiformes, epitelioides y de tipo mixto, siendo el más frecuente el de células fusiformes.⁽¹⁸⁾ Los GIST no se clasifican en benignos ni

malignos, sino que están estratificados por su riesgo clínico de malignidad: muy bajo, bajo, intermedio o alto.⁽¹⁹⁾

Tratamiento

El único tratamiento curativo en el GIST es la cirugía, siempre que el GIST sea totalmente resecable. La cirugía debe cumplir dos cosas: extirpación del tumor sin ruptura de su pseudocápsula y márgenes quirúrgicos microscópicos negativos (R0), en este último caso, los márgenes amplios no tienen ningún beneficio en el control de la enfermedad.⁽²⁰⁾ La cirugía conservadora debe ser el procedimiento de elección debido al comportamiento infiltrativo local de GIST.⁽²⁰⁾ La linfadenectomía no es necesaria debido a que la afectación linfática es rara, excepto en pacientes pediátricos.^(10,20) Es importante la revisión transquirúrgica del hígado y el peritoneo parietal para buscar posibles metástasis. A pesar de lo anterior, hasta el 40 % -50 % de los pacientes que se han sometido a una cirugía óptima pueden experimentar recurrencia del tumor.⁽²¹⁾

El tratamiento de los GIST < 2 cm es controvertido. Un seguimiento activo de la lesión podría ser una opción. La cirugía también es adecuada porque a pesar de este tamaño podrían tener potencial metastásico; por lo tanto se debe individualizar cada caso y tener en cuenta el riesgo del procedimiento, las comorbilidades y la decisión del paciente.⁽²²⁾ La resección endoscópica del GIST también puede ser elegible, *Wei-Jie* y otros describen que resección endoscópica para GIST gástricos es segura y factible en tumores $\leq 3,5$ cm de diámetro.⁽²³⁾ El inconveniente de la resección endoscópica es no poder asegurar una resección R0 además de los riesgos potenciales de sangrado, perforación visceral y ruptura del tumor.

El GIST primario localmente avanzado se define como un tumor de gran tamaño o extensión del tumor a órganos adyacentes. En estos casos, en caso de recurrencia del GIST y en metástasis (si son peritoneales se denominan "GISTosis") se debe usar tratamiento neoadyuvante/adyuvante con inhibidores de tirosinaquinasa (ITK), Posteriormente se debe valorar la exéresis quirúrgica o cirugía citorreductora en seis a nueve meses.^(24,25,26,27)

Después de la cirugía es prioritario continuar con el tratamiento. Sin embargo, si estas lesiones son resistentes a los ITK el pronóstico es malo, aunque podrían intentarse otras alternativas como ablación por radiofrecuencia y quimiembolización.⁽²⁸⁾ En caso de resistencia al imatinib se ha utilizado Sunitinib y Regorafenib en ese orden.⁽²⁸⁾ Para los tumores irresecables los ITK son primera línea.⁽²⁹⁾

Consideraciones finales

Los tumores del estroma gastrointestinal deben de tenerse en cuenta en múltiples diagnósticos diferenciales debido a su presentación atípica que puede simular cualquier tumor intramural del tracto gastrointestinal desde el esófago hasta el ano. El cirujano se enfrentará a amplio abanico de manifestaciones desde pacientes asintomáticos, pacientes con disfagia, con oclusión intestinal, con sangrado de tubo digestivo o con perforación visceral. El diagnóstico diferencial con otras neoplasias es imprescindible. Estos tumores pueden tener un comportamiento benigno o maligno. La detección oportuna es lo primordial. El único tratamiento curativo es la cirugía. Afortunadamente la cirugía puede ser conservadora y sin disección linfática. El tratamiento complementario es con ITK.

Referencias bibliográficas

1. Ahmed M. Recent advances in the management of gastrointestinal stromal tumor. World journal of clinical cases. 2020;8(15):3142-55. DOI: <https://doi.org/10.12998/wjcc.v8.i15.3142>
2. Sanchez-Hidalgo JM, Duran-Martínez M, Molero-Payan R, Rufian-Peña S, Arjona-Sanchez A, Casado-Adam A, et al. Gastrointestinal stromal tumors: A multidisciplinary challenge. World journal of gastroenterology. 2018;24(18):1925-41. DOI: <https://doi.org/10.3748/wjg.v24.i18.1925>
3. Waidhauser J, Bornemann A, Trepel M, Märkl B. Frequency, localization, and types of gastrointestinal stromal tumor-associated neoplasia. World journal of

- gastroenterology. 2019;25(30):4261-77. DOI:
<https://doi.org/10.3748/wjg.v25.i30.4261>
4. Harlan LC, Eisenstein J, Russell MC, Stevens JL, Cardona K. Gastrointestinal stromal tumors: treatment patterns of a population-based sample. *J Surg Oncol.* 2015;111:702-7.
5. DeMatteo RP, Lewis JJ, Leung D, Mudan SS, Woodruff JM, Brennan MF, et al. Two hundred gastrointestinal stromal tumors: recurrence patterns and prognostic factors for survival. *Ann Surg.* 2000;231:51-8.
6. Pink D, Schoeler D, Lindner T, Thuss-Patience PC, Kretzschmar A, Knipp H, et al. Severe hypoglycemia caused by paraneoplastic production of IGF-II in patients with advanced gastrointestinal stromal tumors: a report of two cases. *J Clin Oncol.* 2005;23:6809-11.
7. Maynard MA, Marino-Enríquez A, Fletcher JA, Dorfman DM, Raut CP, Yassa L, et al. Thyroid hormone inactivation in gastrointestinal stromal tumors. *The New England journal of medicine.* 2014;370(14):1327-34. DOI:
<https://doi.org/10.1056/NEJMoa1308893>
8. Miettinen M, Fetsch JF, Sobin LH, Lasota J. Tumores del estroma gastrointestinal en pacientes con neurofibromatosis 1: un estudio clínico-patológico y genético molecular de 45 casos. *Soy J Surg Pathol.* 2006;30:90-6.
9. Díaz Delgado M, Hernández Amate A, Sánchez León M, Pereira Gallardo S, Prieto Sánchez E, Jiménez Sáenz M, et al. Tumores del estroma gastrointestinal múltiples no metastásicos: Aspectos diferenciales. *Revista Española de Enfermedades Digestivas.* 2010 [acceso 25/10/2020];102(8):489-97. Disponible en:
http://scielo.isciii.es/scielo.php?script=sci_arttext&pid=S1130-01082010000800006&lng=es&tlng=es
10. Janeway KA, Weldon CB. Pediatric gastrointestinal stromal tumor. *Semin Pediatr Surg.* 2012;21:31-43.
11. Waidhauser J, Bornemann A, Trepel M, Märkl B. Frequency, localization, and types of gastrointestinal stromal tumor-associated neoplasia. *World journal of gastroenterology.* 2019;25(30):4261-77. DOI:
<https://doi.org/10.3748/wjg.v25.i30.4261>

12. Tirumani SH, Baheti AD, Tirumani H, O'Neill A, Jagannathan JP. Update on Gastrointestinal Stromal Tumors for Radiologists. Korean journal of radiology. 2017;18(1):84-93. DOI: <https://doi.org/10.3348/kjr.2017.18.1.84>
13. Kamiyama Y, Aihara R, Nakabayashi T, Mochiki E, Asao T, Kuwano H, et al. 18F-fluorodeoxyglucose positron emission tomography: useful technique for predicting malignant potential of gastrointestinal stromal tumors. World J Surg. 2005;29:1429-35.
14. Hassanzadeh-Rad A, Yousefifard M, Katal S, Asady H, Fard-Esfahani A, Moghadas Jafari A, et al. The value of (18) F-fluorodeoxyglucose positron emission tomography for prediction of treatment response in gastrointestinal stromal tumors: a systematic review and meta-analysis. J Gastroenterol Hepatol. 2016;31:929-35.
15. Kim HH. Endoscopic treatment for gastrointestinal stromal tumor: Advantages and hurdles. World journal of gastrointestinal endoscopy. 2015;7(3):192-205. DOI: <https://doi.org/10.4253/wjge.v7.i3.192>
16. Brunaldi VO, Coronel M, Chacon DA, De Moura ET, Matuguma SE, De Moura EG, et al. Subepithelial rectal gastrointestinal stromal tumor - the use of endoscopic ultrasound-guided fine needle aspiration to establish a definitive cytological diagnosis: a case report. Journal of medical case reports. 2017;11(1):59. DOI: <https://doi.org/10.1186/s13256-017-1205-7>
17. Eriksson M, Reichardt P, Sundby Hall K, Schütte J, Cameron S, Hohenberger P, et al. Needle biopsy through the abdominal wall for the diagnosis of gastrointestinal stromal tumour - Does it increase the risk for tumour cell seeding and recurrence? Eur J Cancer. 2016;59:128-33.
18. Feng F, Tian Y, Liu Z, Xu G, Liu S, Guo M, et al. Clinicopathologic Features and Clinical Outcomes of Esophageal Gastrointestinal Stromal Tumor: Evaluation of a Pooled Case Series. Medicine. 2016;95(2):e2446. DOI: <https://doi.org/10.1097/MD.0000000000002446>
19. Joensuu H. Risk stratification of patients diagnosed with gastrointestinal stromal tumor. Hum Pathol. 2008;39:1411-9.

20. Everett M, Gutman H. Surgical management of gastrointestinal stromal tumors: analysis of outcome with respect to surgical margins and technique. *J Surg Oncol.* 2008;98:588-93.
21. Lanke G, Lee JH. How best to manage gastrointestinal stromal tumor. *World journal of clinical oncology.* 2017;8(2):135-44. DOI: <https://doi.org/10.5306/wjco.v8.i2.135>
22. Koga T, Hirayama Y, Yoshiya S, Taketani K, Nakanoko T, Yoshida R, et al. Necessity for resection of gastric gastrointestinal stromal tumors \leq 20 mm. *Anticancer Res.* 2015;35:2341-4.
23. Dai WJ, Liu G, Wang M, Liu WJ, Song W, Yang XZ, et al. Endoscopic versus laparoscopic resection of gastric gastrointestinal stromal tumors: a multicenter study. *Oncotarget.* 2017;8(7):11259-67. DOI: <https://doi.org/10.18632/oncotarget.13298>
24. Andtbacka RH, Ng CS, Scaife CL, Cormier JN, Hunt KK, Pisters PW, et al. Surgical resection of gastrointestinal stromal tumors after treatment with imatinib. *Ann Surg Oncol.* 2007;14:14-24.
25. Bamboat ZM, DeMatteo RP. Metastasectomy for gastrointestinal stromal tumors. *Journal of surgical oncology.* 2014;109(1):23-7. DOI: <https://doi.org/10.1002/jso.23451>
26. Liu P, Tan F, Liu H, Li B, Lei T, Zhao X, et al. The Use of Molecular Subtypes for Precision Therapy of Recurrent and Metastatic Gastrointestinal Stromal Tumor. *OncoTargets and therapy.* 2020;13:2433-47. DOI: <https://doi.org/10.2147/OTT.S241331>
27. Medina Fernández FJ, Muñoz-Casares FC, Arjona-Sánchez A, Casado-Adam A, Rufián Peña S. Gistosis peritoneal: Papel de la cirugía de citorreducción y quimioterapia intraperitoneal perioperatoria. *Cir Esp.* 2014;92:289-90.
28. Koo DH, Ryu MH, Kim KM, Yang HK, Sawaki A, Hirota S, et al. Asian Consensus Guidelines for the Diagnosis and Management of Gastrointestinal Stromal Tumor. *Cancer research and treatment: official journal of Korean Cancer Association.* 2016;48(4):1155-66. DOI: <https://doi.org/10.4143/crt.2016.187>
29. Qian XH, Yan YC, Gao BQ, Wang WL. Prevalence, diagnosis, and treatment of primary hepatic gastrointestinal stromal tumors. *World journal of*

gastroenterology.

2020;26(40):6195-206.

DOI:

<https://doi.org/10.3748/wjg.v26.i40.6195>

Conflicto de intereses

Los autores declaran que no existe conflicto de intereses.

Contribuciones de los autores

Salvador Moreno Galeana: Recopilación de datos de los pacientes, bibliografía y revisor.

Adrián Regalado Aquino: Organizador de datos.

Juan Carlos Rivera Martínez: Recopilación de datos de los pacientes.