

## ESTUDIO DE CASO

# HEMATÓMETRA Y HEMATOCOLPOS REPORTE DE CASO EN ADOLESCENTE

## HEMATOMETRA AND HEMATOCOLPOS: REPORT OF A CASE IN AN ADOLESCENT

<sup>1</sup>José Alejandro González Freire , <sup>2</sup>Lisette Maricela Zurita Aldas <sup>3</sup>Darío Xavier Achachi Meléndez,  
<sup>4</sup>Victoria Elizabeth Solís Espín.

### RESUMEN

#### PALABRAS CLAVE:

Hematómetra;  
Hematocolpos;  
Tabique vaginal.

El propósito de esta investigación es presentar el caso de una paciente adolescente que presentó dolor abdominal acompañado de masa tumoral de crecimiento lento en hipogastrio, náusea y vomito de evolución aguda, en la valoración clínica se halla dolor a la palpación en hipogastrio con presencia de masa tumoral, los estudios de imagen reflejan distensión uterina e imagen quística a nivel vaginal compatible con hematocolpos y hematómetra, se realiza la especuloscopia encontrando un tabique vaginal completo se realiza resección y drenaje de contenido, el paciente con evolución favorable es dada de alta hospitalaria a los 10 días. .

### ABSTRACT

#### KEYWORDS:

Hematometry;  
Hematocolpos; Vaginal  
septum.

The purpose of this study is to present the case of an adolescent patient who presented abdominal pain accompanied by a slow-growing tumor burden in the hypogastrium as well as nausea and acutely-evolving vomiting. The clinical assessment revealed pain during the palpation of the hypogastrium along with the presence of a tumor burden. Imaging studies showed uterine distention and a cystic image at the vaginal level compatible with hematocolpos and hematometra. Speculoscopy was then carried out, revealing a complete vaginal septum, and resection and drainage of the contents was performed. Following a favorable evolution, the patient was discharged from the hospital after ten days.

#### Para citar este documento:

González JA, Zurita LM, Achachi DX, Solís VE. Hematómetra y hematocolpos. Reporte de caso en adolescente. Cuidarte. 2022; 11(21): 52-57.

DOI: <http://dx.doi.org/10.22201/fesi.23958979e.2022.11.21.79597>

Recibido: 24/04/2021

Enviado a pares: 03/08/2021

Aceptado por pares: 03/09/2021

Aprobado: 12/10/2021

1,2,3. Médico General, Post gradista Medicina Familiar y Comunitaria, Universidad Técnica de Ambato, Ecuador.

4. Médico Especialista, Especialista en Imagenología y Radiología, Universidad de Cuenca, Ecuador.



CuidArte "El Arte del Cuidado" por Universidad Nacional Autónoma de México se distribuye bajo una Licencia Creative Commons Reconocimiento-NoComercial-CompartirIgual 4.0 Internacional.

Basada en una obra en <http://revistas.unam.mx/index.php/cuidarte/index>

ISSN: 2395-8979

## HEMATÓMETRA Y HEMATOCOLPOS. REPORTE DE CASO EN ADOLESCENTE

---

### AUTORÍA

#### JOSÉ ALEJANDRO GONZÁLEZ FREIRE



Médico general graduado hace 9 años en la Universidad Técnica de Ambato, realicé el año de medicatura rural en el Puesto de Salud de Sangay en el oriente ecuatoriano, luego ingrese al Hospital Policlínico de Riobamba donde trabajé como Médico Residente en Pediatría y Neonatología durante 4 años, he realizado varios cursos de actualización además de asistencias a congresos médicos en mi país Ecuador, en la actualidad estoy cursando el tercer año en el postgrado en Medicina Familiar y Comunitaria.

#### LISSETTE MARICELA ZURITA ALDAS



Médico general graduado hace 6 años en la Universidad Técnica de Ambato, realice el año de medicatura rural en el Puesto de Salud de Tzalaron en la Provincia de Riobamba en la sierra ecuatoriana, luego trabaje durante 2 años en el Hospital General Ambato (IESS), en el servicio de emergencia, he realizado varios cursos de actualización además de asistencias a congresos médicos en mi país Ecuador, en la actualidad estoy cursando el tercer año en el postgrado en Medicina Familiar y Comunitaria.

## INTRODUCCIÓN

Durante el desarrollo del aparato genital femenino, se producen eventos como diferenciación celular, migración, fusión y canalización. Cualquier alteración en estos casos deriva en anomalías congénitas en algún sitio del tracto genital femenino, como las anomalías en himen y vagina mismas que pueden interferir con la menstruación, actividad sexual, fertilidad o el parto. Por lo general, se presentan después de la pubertad o en muchos de los casos son diagnosticados desde el periodo neonatal<sup>1</sup>.

La hematómetra es una de las patologías, que en la mayoría de los casos, se presenta durante la menarquia y es debido a malformaciones útero-vaginales con una prevalencia a nivel mundial del 6.7% en la población general<sup>2</sup>, el tabique vaginal transverso una anomalía rara, que se presenta en 1 por cada 30000 mujeres<sup>3</sup>, es una falla de la unión de la mitad superior que se origina a partir del sistema mulleriano y la mitad inferior originada del seno urogenital<sup>4</sup>, el 40% se presenta en la mitad de vagina y se presentan con amenorrea primaria y hematocolpos<sup>3</sup>. Se han presentado casos particulares como secundario a una complicación de conización en pacientes que ya han tenido menstruaciones<sup>5</sup>. Un examen físico con obstrucción en la parte vaginal permite pensar en otras patologías como agenesia de la parte inferior de la vagina o tabique vaginal transverso bajo<sup>1</sup>.

El hematocolpos es la retención vaginal de la menstruación, aparece en la pubertad a partir de la primera menstruación (menarquia) siendo la causa más frecuente la imperforación del himen, el diafragma vaginal completo en situación más alta o una atresia vaginal parcial son causas más raras<sup>6</sup>. Hematómetra puede ser causado por un defecto congénito como septum transverso uterino, atresia cervical o estenosis<sup>7</sup>.

La aparición de un piocolpos por la infección del contenido vaginal es una complicación poco frecuente, pudiendo aparecer incluso en la etapa neonatal, como una masa abdominal. La vía frecuente de diseminación es la hematogena, de ahí la importancia de su drenaje precoz<sup>8</sup>.

Puede presentarse asintomática hasta la menarquia<sup>9</sup> o dolor abdominal, es el síntoma por el cual acuden la gran mayoría de adolescentes, las causas pueden ser gastrointestinales, urológicas y ginecológicas<sup>10</sup>, por tanto, su anamnesis nos guía a un mejor y rápido diagnóstico.

## PRESENTACIÓN DEL CASO

Adolescente de 13 años 7 meses, mestiza, sin antecedentes patológicos familiares ni personales de importancia. Manifiesta telarquía a los 9 años, pubarquía hace 2 años, menarquia ausente.

Acude a servicio de emergencia con cuadro de dolor abdominal de aproximadamente 1 mes de evolución localizado en hipogastrio de leve intensidad que ha aumentado progresivamente, se acompaña de astenia y un día antes de su ingreso presentó vomito.

La valoración física presenta, facies algicas, abdomen suave depresible doloroso a la palpación superficial y profunda a nivel de hipogastrio con evidencia de masa móvil, dura dolorosa, genitales Tanner estadio 3, se realizan exámenes complementarios: hemograma: glóbulos rojos 4880000/  $\mu$ l, hemoglobina 15.2gr/dl, plaquetas 249000/ $\mu$ l, leucocitos 4200/ $\mu$ l, fórmula leucocitaria con neutrófilos de 53.0%, linfocitos de 38.2%, tiempo de protrombina 11.8 segundos., INR: 0.98%, glucosa 87.4 mg/dl, electrolitos: sodio 138 meq/l, potasio 3.5 meq/l, cloro 98.7 meq/l, urea 9.3 mg/l, creatinina 0.4 mg/dl, amilasa 61, lipasa 17U/l, CA-125: 35.84, EMO no infeccioso.

Se solicita tomografía pélvica, en la cual se identifica hematómetra y hematocolpos sin líquido libre en cavidad. (Imagen 1, Imagen 2, Imagen 3):

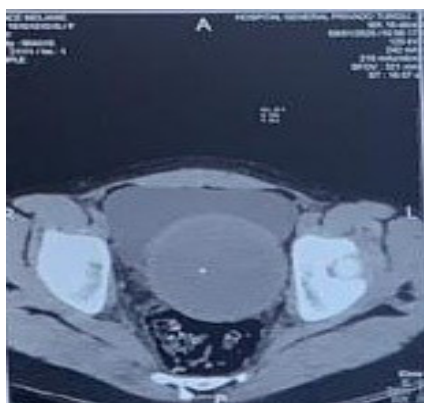

IMAGEN 1

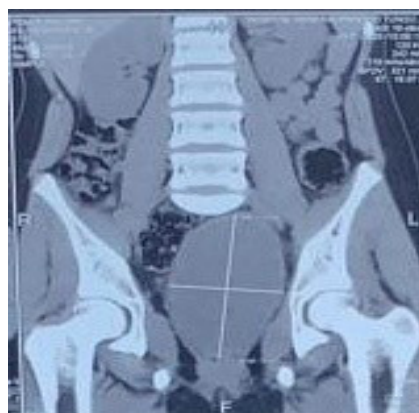


IMAGEN 2

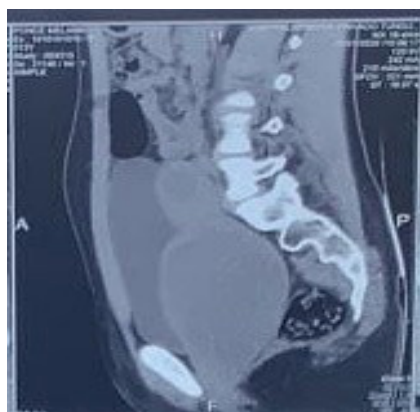

IMAGEN 3

Img. 1. Img 2. Img 3. Tomografía simple pélvica, se observa vejiga con adecuada repleción de pared fina sin imágenes endoluminales, útero anteverso de tamaño conservado para la edad, endometrio distendido por contenido líquido (hematómetra). Presencia de imagen quística en la línea media en el espacio vaginal que mide aproximadamente 10x8x7 cm, volumen de 560 cc en relación con hematocolpos. Regiones sexuales libres. No se observa líquido libre en cavidad pélvica. Estructuras óseas y tejidos blandos conservados regiones axiales libres.

Establecido el diagnóstico se realizó especuloscopia en la que se identificó tabique vaginal transverso completo, por lo que se decide resección de tabique mas reconstrucción de vagina y evacuación de hematómetra aproximado de 200 ml, procedimiento sin complicaciones, con evolución favorable es dada de alta luego de 10 días de permanecer hospitalizada.

## DISCUSIÓN

Los síntomas expresados por las pacientes en la mayoría de los casos son inespecíficos, y a menudo suelen presentarse en la pubertad, aquejan de dolor en vientre, como en el caso, la paciente presenta dolor abdominal de leve intensidad de larga duración, las molestias urinarias como la retención se presentan en 46 – 58% de casos de hematocolpos<sup>10,11</sup>, o sensación de masa tumoral<sup>12</sup>, es frecuente que la sintomatología sea valorada como infección del tracto urinario tratadas ambulatoriamente con antibióticos<sup>13</sup>.

El diagnóstico depende de la historia clínica y el examen físico integral, el desarrollo de los caracteres sexuales lo evaluamos con la escala Tanner y la edad del paciente, con estos instrumentos podemos esperar la menarquia en la adolescente hasta cierto tiempo, en caso de no presentarse podemos pensar en diferentes hipótesis diagnósticas. El manejo interdisciplinario de pediatría y ginecología permitió observar a la especuloscopia un tabique vaginal transversal el cual originó la complicación descrita.

Las imágenes dan características a las masas tumorales, en este caso al realizar la tomografía, se observa una imagen hipodensa<sup>15</sup> que nos permitió diferenciar la hematómetra y hematocolpos de otro tipo de masas<sup>16</sup>, las imágenes además permiten diferir el examen especular en adolescentes debido al alto nivel de estrés y ansiedad que se produce, dificultando el diagnóstico<sup>14</sup>.

El tratamiento de elección sugerido para la patología depende de la causa, en casos de himen imperforado lo habitual es la himenotomía<sup>17</sup>, en varios casos para el tabique transversal incluyen la escisión o incisión del tabique con o sin dilatación vaginal, dependiendo del grosor del tabique pueden utilizarse plastia en Z y en Y<sup>4</sup>, en el caso se presentó una resección del tabique con reconstrucción vaginal.

## CONCLUSIONES

La hematómetra y hematocolpos son patologías que se presentan con el transcurso del tiempo en niñas que llegan a la adolescencia, los principales síntomas que se presentan son: dolor abdominal, sensación de masa en hipogastrio y ausencia de menarquia, se pueden prevenir realizando una historia clínica adecuada, relacionando el desarrollo puberal y sus hitos, un examen físico cuidadoso durante la etapa neonatal en búsqueda de malformaciones, y la educación al paciente y su familia.

## REFERENCIAS

1. Laufer AMR. Anomalías congénitas del himen y la vagina - UpToDate. UpToDate-Wolters Kluwer [Internet]. 2020 [consultado 20 septiembre 2020]. Disponible en: <https://bit.ly/3lWwY9E>
2. Tejerizo A. TA. Hematocolpos-hematometra por imperforación himeneal. | Clínica e Investig en Ginecol y Obstet [Internet]. 2000 [consultado 24 septiembre 2020]; 27. Disponible en: <https://bit.ly/3hYVJuR>
3. Chou B, Bohn JA, Mairs R. Acute abdominal pain caused by hematometra in an adolescent female: A case report. J Med Case Rep [Internet]. 2016 [consultado 9 septiembre 2020]; 10 (1): 4–7. DOI: <http://dx.doi.org/10.1186/s13256-016-1154-6>
4. Cabrera PT, Murillas PR, Marzo AS. Nota clínica: Niña de 12 años con síndrome miccional, dolor y tumoración abdominal. Revista Pedriatica Atencion Primaria. [Internet] 2018; 22 (78) 173–175. Disponible en: <https://bit.ly/3vVNu9o>
5. Oliveros OA, Dueñas JC. Himen Imperforado en Paciente Pediátrico. Reporte De Caso. Rev Científica Cienc Médica [Internet]. 2018; 21 (2): 37–41. Disponible en: <https://bit.ly/36sXjQl>
6. Abraham C. Imperforate Hymen Causing Hematocolpos and Urinary Retention. J Emerg Med [Internet]. 2019; 57 (2): 238–40. DOI: <https://doi.org/10.1016/j.jemermed.2019.03.014>
7. Moreno KP, Villarreal NC, Albuja AR. Hematómetra: a propósito de un caso clínico. Sathiri [Internet]. 2017 [consultado 20 septiembre 2020]; 12 (1): 260-266. DOI: <https://doi.org/10.32645/13906925.172>
8. Rahman H, Trehan N, Singh S, Goyal M. Transverse Vaginal Septum With Secondary Infertility: A Rare Case. J Minim Invasive Gynecol [Internet]. 2016 [consultado 25 septiembre 2020]; 23 (5): 673–4. DOI: <https://doi.org/10.1016/j.jmig.2016.02.011>
9. Yadav G, Agrawal N, Binit S, Singh P. Transverse vaginal septum presenting as secondary amenorrhoea: a rare clinical presentation. BMJ Case Rep [Internet]. 2020 [consultado 16 septiembre 2021]; 13 (8): 1–3. DOI: <https://doi.org/10.1136/bcr-2020-235374>
10. Rezai S. Hematometra and Hematocolpos, Secondary to Cervical Canal Occlusion, a Case Report and Review of Literature. Obstet Gynecol Int J [Internet]. 2017 [consultado 12 octubre 2020]; 6 (3): 1–3. DOI: <https://doi.org/10.15406/ogij.2017.06.00208>
11. Goto K. Acute urinary retention in two adolescent girls with imperforate hymen. J Obstet Gynaecol Res [Internet]. 2019; 45 (3): 739–742. DOI: <https://doi.org/10.1111/jog.13875>
12. Hwang HJ, Lim HW, Han YS, Choi JI, Kim MJ. Hematocolpos as a Result of Delayed Treatment of Acute Straddle Injury in an Adolescent Girl. Case Rep Obstet Gynecol [Internet]. 2016 [consultado 20 octubre 2020]:1–3. DOI: <https://doi.org/10.1155/2016/1987690>
13. Sampson C, Arnold K. A Full Uterus: Hematometra from Cervical Scarring. Clin Pract Cases Emerg Med [Internet]. 2020 [consultado 22 octubre 2021]; 4 (1): 88–9. DOI: <https://doi.org/10.5811/cpcem.2019.10.44925>
14. Mateo ID, Davo DA, Gonza M, Puch M. El himen imperforado como urgencia en ginecología. Caso clínico y revisión de la literatura. Elsevier [Internet]. 2016 [consultado 20 octubre 2020]; 55 (9): 5–8. DOI: <http://dx.doi.org/10.1016/j.pog.2012.05.005>
15. Hern PA, Garlobo MA, Salmon SL, Infantil H, Sur D, Mar A, et al. Hematocolpos por himen imperforado en una adolescente. MEDISAN [Internet] 2018 [consultado 23 septiembre 2020]; 22 (8): 1040. Disponible en: <https://bit.ly/2XWxuaH>